

CONGRESSO ABRAVAS

FORTALEZA - OUTUBRO 2025

XXXIII ENCONTRO E XXVII CONGRESSO DA ASSOCIAÇÃO BRASILEIRA DE VETERINÁRIOS DE ANIMAIS SELVAGENS - ANAIS

Associação Brasileira de Veterinários de Animais Selvagens

ABRAVAS

Associação Brasileira de Veterinários de Animais Selvagens

ANAIS DO XXXIII ENCONTRO E XXVII CONGRESSO DA ASSOCIAÇÁO BRASILEIRA DE VETERINARIOS DE ANIMAIS SELVAGENS

Fortaleza - CE
2025

Copyright © 2025 para os autores

Revisão textual e gramatical: Responsabilidade dos respectivos autores.

Todos os direitos reservados 2025
A reprodução não autorizada desta publicacão, no todo ou em parte,
constitui violação de direitos autorais (Lei 9.610/98).

Dados Internacionais de Catalogação na Publicação (CIP)
(Câmara Brasileira do Livro, SP, Brasil)

Congresso da Associação Brasileira de Veterinários de
Animais Selvagens
Anais Congresso Abravas [livro eletrônico] / XXXIII Encontro e XXVII Congresso da Associação Brasileira de Veterinários de Animais Selvagens ; [organização André Grespan]. -- 17. ed. -- Fortaleza, CE : Abravas, 2026.
PDF

ISBN 978-85-66233-08-7

1. Animais 2. Animais (Zoologia) 3. Animais selvagens 4. Veterinário I. Grespan, André. II. Título.

26-386322.0 CDD-591

Índices para catálogo sistemático:

1. Animais : Zoologia 591

Maria Alice Ferreira - Bibliotecária - CRB-8/7964



COMISSÃO ORGANIZADORA - DIRETORIA EXECUTIVA

Biênio 2024 - 2026

DIRETORIA

Presidente: André Grespan
Vice-Presidente: Bruno Simões Sergio Petri
1ª Secretária: Hilari Wanderley Hidasi
2ª Secretária: Tania de Freitas Raso
1ª Tesoureira: Erika Frühvald
2º Tesoureiro: Marcelo da Silva Gomes
Diretora Científica: Eliana Reiko Matushima
Diretora Social: Luciana Carla Rameh de Albuquerque Zanotti
Diretor de Comunicação: Marcio André Silva
Diretora de Patrimônio: Lucila Pozzi Catalan Tinoco

CONSELHO FISCAL

1º Conselheiro Fiscal
Marcelo Pires Nogueira de Carvalho

2ª Conselheira Fiscal
Elis Regina Coelho

3ª Conselheira Fiscal
Joane Salustiano Lopes Santos

1ª Conselheira Fiscal Suplente
Hanna Kokubun

2º Conselheiro Fiscal Suplente
Lauro Leite Soares Neto

ORGANIZAÇÃO:

Associação Brasileira de Veterinários de Animais Selvagens
ABRAVAS

PATROCINADORES

CATEGORIA DIAMANTE

MEGA ZOO

zoetis

CATEGORIA OURO

alcon®

CATEGORIA PRATA

CANTERA
INGLÊS PARA VETERINÁRIOS

NUTRÓPICA
ALIMENTO SUPER PREMIUM

silvestres

CATEGORIA BRONZE

FUNNY FERRETS

the WildPlace
Educação para Conservação



SUMÁRIO

RESUMO CIENTÍFICO - PROFISSIONAL

AVALIAÇÃO PARAMÉTRICA PARA DETERMINAÇÃO DE VALORES DE REFERÊNCIA DE PARÂMETROS HEMATOLÓGICOS DE DIDELPHIS ALBIVENTRIS 18

DESCRIÇÃO DE PLANO ANESTÉSICO EM BARATAS-DE-MADAGASCAR (GROMPHADORHINA PORTENTOSA) 20

CRIOPRESERVAÇÃO DE ESPERMATOZOIDES EPIDIDIMÁRIOS COMO ALTERNATIVA PARA CONSERVAÇÃO DE GERMOPLASMA DE PREÁS-DA-CAATINGA (GALEA SPIXII) 23

BIOVIDRO-60S E A-BISABOLOL NA CONSOLIDAÇÃO DE FRATURAS EM POMBOS (COLUMBA LIVIA) 25

AVALIAÇÃO MORFOLÓGICA DO SÊMEN DE TATU-CANASTRA (PRIODONTES MAXIMUS KERR, 1792) 29

MONITORAMENTO REPRODUTIVO DE FÊMEAS TATU-CANASTRA (PRIODONTES MAXIMUS KERR, 1792) 31

PRESENÇA DE ALARIA SP. (DIGENEA: DIPLOSTOMIDAE) EM CARNÍVOROS SELVAGENS NO URUGUAÍ 34

INFLUÊNCIA DA DIVERSIDADE GENÉTICA CULTIVO DE FIBROBLASTOS EM ESPÉCIES DE ARARAS AMEAÇADAS DE EXTINÇÃO 36

CORRELAÇÕES ENTRE VOLUME TESTICULAR, ESTEROIDOGÊNESE E PRODUÇÃO SEMINAL EM DIFERENTES ESPÉCIES DE JARARACA 39

CARACTERIZAÇÃO DO CICLO REPRODUTIVO DE FÊMEAS DE TAMANDUÁ-BANDEIRA EM AMBIENTE NATURAL 41

RECAPTURA DE TARTARUGAS MARINHAS COMO VALIDADOR DO SUCESSO DE REABILITAÇÃO 44

ESTUDO COMPARATIVO DE LESÕES HEPÁTICAS EM CALITRIQUÍDEOS DE VIDA LIVRE E MANTIDOS SOB CUIDADOS HUMANOS 47

ESTABILIDADE DE DNA NUCLEAR E MITOCONDRIAL EM PELOS DE VEADO-CATINGUEIRO POR PCR EM TEMPO REAL 50

ANÁLISE TRIDIMENSIONAL DE FOLÍCULO PILOSO DE VEADO-CATINGUEIRO UTILIZANDO MICROSCOPIA LIGHT SHEET – ESTUDOS PRELIMINARES DE VIABILIDADE CELULAR 53

DIAGNÓSTICO E MANEJO DE ENTERITE E COLITE EM VIPERÍDEOS NO PERÍODO DE 2019 A 2024 56

ASPECTOS DE SAÚDE E CONSERVAÇÃO DO DIDELPHIS AURITA EM COMUNIDADES URBANAS 59

IXODOFAUNA DE TAMANDUÁS-BANDEIRAS (MYRMECOPHAGA TRIDACTYLA) E TAMANDUÁS-MIRINS (TAMANDUA TETRADACTYLA) EM SOROCABA, SÃO PAULO, BRASIL 61

PERFIL HEMATOLÓGICO DE TUCANOS-TOCO (RAMPHASTOS TOCO) MANTIDOS SOB CUIDADOS HUMANOS 63

PREVALÊNCIA DE INFECÇÃO NATURAL POR PLATYNOSOMUM SPP. EM SAGUIS (CALLITHRIX SP.) MANTIDOS SOB CUIDADOS HUMANOS 66

PRINCIPAIS ALTERAÇÕES CLÍNICAS EM PERERECA-PINTADA-DO-RIO-POMBA (NYCTIMANTIS POMBA) MANTIDAS EX SITU 70

PERFIL CLÍNICO DE SPHENISCUS MAGELLANICUS QUE VIERAM À ÓBITO ATÉ 24 HORAS APÓS RESGATE 72

PARÂMETROS HEMATOLÓGICOS E BIOQUÍMICOS DE CERVO-RUSA (RUSA TIMORENSIS) MACHOS CRIADOS NO NORDESTE DO BRASIL 74

MORFOLOGIA DO SISTEMA REPRODUTOR FEMININO E MASCULINO EM OURIÇO-CACHEIRO (COENDOU SPP.) 78

MONITORAMENTO DE ASPERGILLUS SPP. EM AVES SILVESTRES DE VIDA LIVRE NA AMAZÔNIA OCIDENTAL 81

ASPECTOS MORFOLÓGICOS DO SISTEMA REPRODUTOR FEMININO DO CATETO (PECARI TAJACU) EM DIFERENTES PERÍODOS GESTACIONAIS 83

ABORDAGEM MULTIMODAL EM FERIDAS CONTAMINADAS 85

RESUMO CIENTÍFICO - ESTUDANTIL

ESTUDO DA ESTOMATITE BACTERIANA EM SERPENTES MANTIDAS EX SITU 88

CASUÍSTICA CIRÚRGICA EM MAMÍFEROS SILVESTRES: ESTUDO RETROSPECTIVO (2013 - 2023) 91

PREVALÊNCIA DE OOCISTOS DE ISOSPORA SP. EM SERINUS CANARIA (LINNAEUS, 1758) DE CATIVEIRO NO CEARÁ 94

CARACTERIZAÇÃO PARASITOLÓGICA EM DIDELPHIS ALBIVENTRIS DO DISTRITO FEDERAL 96

ALTERAÇÕES LABORATORIAIS EM AVES COM TRAUMA MEDULAR 99

PRESERVAÇÃO DE GERMOPLASMA DE PREÁS (GALEA SPIXII) POR DIFERENTES TÉCNICAS DE VITRIFICAÇÃO TESTICULAR 101

TRAUMAS POR PROJÉTIL EM ATOBÁ-MARROM (SULA LEUCOGASTER): ESTUDO RETROSPECTIVO DE NECROPSIAS 103

ANÁLISE DO VALOR DE GLICOSE UTILIZANDO APARELHO DE GLICOSÍMETRO RÁPIDO EM CROTALUS DURISSUS 105

UTILIZAÇÃO DE MÁSCARA 3D PARA ANESTESIA VETERINÁRIA EM LAGOMORFOS – LAGMASK 2.0® 108

ESTABELECIMENTO DE UM PROTOCOLO PARA TRANSPORTE REFRIGERADO DE TESTÍCULOS DE CATETOS (PECARI TAJACU) 110

OCORRÊNCIA DE HEMOPARASITAS EM AVES E MAMÍFEROS SILVESTRES ATENDIDOS EM UM CETRAS, COM USO DE DIAGNÓSTICO MORFOLÓGICO E MOLECULAR 112

INFLUÊNCIA DE VARIÁVEIS AMBIENTAIS DA CAATINGA SOBRE CARACTERÍSTICAS CINÉTICAS DE ESPERMATOZÓIDES DE GALEA SPIXII 115

UTILIZAÇÃO DE OTOSCÓPIO DIGITAL HUMANO PARA VISUALIZAÇÃO DA LARINGE E CAVIDADE ORAL EM CAVIA PORCELLUS 118

ANÁLISE COMPUTADORIZADA DE SÊMEN DE VEADO-CATINGUEIRO (SUBULO GOUAZOUBIRA) RESGATADO E MANTIDO SOB TUTELA HUMANA 120

ANÁLISE DE BIOINFORMÁTICA DE ENTEROBACTER CLOACAE PRODUTOR DE BETA-LACTAMASES ISOLADAS DE PAPAGAIO (AMAZONA AESTIVA) 123

VARIAÇÕES ANATÔMICAS DA MIOLOGIA DO MEMBRO PÉLVICO DO CARACARA PLANCUS 125

AVALIAÇÃO COPROPARASITOLÓGICA DE ALOUATTA GUARIBA DURANTE O PROCESSO DE REFORÇO POPULACIONAL NA SERRA DA CANTAREIRA/SP. 127

LESÕES TRAUMÁTICAS IDENTIFICADAS EM ANIMAIS SILVESTRES RESGATADOS NO NORDESTE DO BRASIL 130

ANÁLISE DA PROPAGAÇÃO DO VÍRUS DA FEBRE AMARELA SILVESTRE NO ESTADO DE SÃO PAULO (2025) 133

ALTERAÇÕES MACROSCÓPICAS DE SAGUIS (CALLITHRIX SPP.) DECORRENTES DE ACIDENTES COM REDE ELÉTRICA, 2003-2024 135

MENSURAÇÃO NÃO INVASIVA DA TEMPERATURA DE GIRAFAS 137

MORFOLOGIA DO TIMO DE FILHOTES PÓS-ECLODIDOS DE PODOCNEMIS EXPANSA (TESTUDINES: PODOCNEMIDIDAE) 139

CARACTERIZAÇÃO HISTOPATOLÓGICA E MOLECULAR DE AVIPOXVÍRUS EM AVES SELVAGENS NO ESTADO DE SÃO PAULO 142

SENTINELAS ALADAS: VIGILÂNCIA MOLECULAR DE FLAVIVÍRUS EM AVES SILVESTRES NA AMAZÔNIA OCIDENTAL 144

MORFOLOGIA DO FÍGADO DE IGUANA VERDE (IGUANA IGUANA) 146

OCORRÊNCIA DE HEMOPARASITAS EM SALVATOR MERIANAE DE VIDA LIVRE EM ÁREA DE CAATINGA NA BAHIA 148

DESCRIÇÃO MORFOLÓGICA DO PROVENTRÍCULO E VENTRÍCULO DE GUIRA GUIRA (GMELIN, 1788) 150

RELATO DE CASO - PÔSTER

SUPORTE CLÍNICO-NUTRICIONAL COM PRÓPOLIS VERDE EM PASSERIFORMES RESGATADOS DO TRÁFICO NA PARAÍBA: RELATO DE CASO 153

MENSURAÇÃO DOS NÍVEIS SÉRICOS DE PROGESTERONA PARA AVALIAÇÃO REPRODUTIVA EM FÊMEAS DE PEIXE-BOI-MARINHO (TRICHECHUS MANATUS) 156

MANEJO CLÍNICO-CIRÚRGICO DE CATARATA BILATERAL EM MURUCUTUTU (PULSATRIX PERSPICILLATA): RELATO DE CASO 159

CARACTERIZAÇÃO CLÍNICA E DIAGNÓSTICO DE LEISHMANIOSE CAUSADA POR LEISHMANIA ENRIETTII EM DOIS PORQUINHOS-DA-ÍNDIA (CAVIA PORCELLUS) 161

EMPREGO DO BIOVIDRO-60S E ALFA-BISABOLOL NO TRATAMENTO DE FRATURA INFECTADA EM RAPOSA-DO-CAMPO (LYCALOPEX VETULUS) 164

INTOXICAÇÃO DE LAGOMORFO POR IPOMOEA ASARIFOLIA (DESR.) ROEM. & SCHULT. 168

MANEJO CLÍNICO E SENSORIAL EM TUCANO-TOCO (RAMPHASTOS TOCO) COM CEGUEIRA BILATERAL 170

TIMPANISMO RUMINAL EM VEADO-ROXO (PASSALITES NEMORIVAGUS): RELATO DE CASO 174

BENEFÍCIOS DA FISIOTERAPIA NA REABILITAÇÃO DE FILHOTES DE PSITTACARA LEUCOPHTALMUS COM SPLAY LEG 176

RETALHO DE AVANÇO UNIPEDICULADO PARA CORREÇÃO DE DEFEITO CUTÂNEO NA CAUDA DE OURIÇO-CACHEIRO (COENDOU SPINOSUS) 179

CARCINOMA DE CÉLULAS ESCAMOSAS EM UM PEIXE-GATO-ELÉTRICO (MALAPTERURUS ELECTRICUS) 182

MANEJO GERIÁTRICO DE UM INDIVÍDUO DE RAPOSA-VOADORA (PTEROPUS VAMPYRUS) SOB CUIDADOS HUMANOS 184

SARCOMA FUSOCELULAR DE PARTES MOLES EM HAMSTER SÍRIO (MESOCRICETUS AURATUS): RELATO DE CASO 186

EVIDÊNCIA DE AGRESSÃO INTRAESPECÍFICA EM JUVENIS DE MYRMECOPHAGA TRIDACTYLA DE VIDA LIVRE 189

RELATO DE CASO: TRICOMONÍASE EM PSITTACARA LEUCOPHTHALMUS POSITIVO PARA HERPESVÍRUS DE PACHECO EM SÃO PAULO 191

DETECÇÃO DE OOCISTOS DE ISOSPORA SP. EM SPOROPHILA CAERULESCENS DOMICILIADO NO MUNICÍPIO DE TERESINA-PI 194

BLOQUEIO QUADRADO LOMBAR PARA OVARIOHISTERECTOMIA ELETIVA EM ORYCTOLAGUS CUNICULUS: RELATO DE CASO 196

ELETROCARDIOGRAMA EM CARIAMA CRISTATA: RELATO DE CASO 200

BLOQUEIO GIN-TONIC EM ORYCTOLAGUS CUNICULUS PARA AMPUTAÇÃO DE FALANGE 203

TRATAMENTO DE FERIDA EM ÍBIS-SAGRADO-AFRICANO (THRESKIORNIS AETHIOPICUS) COM USO DE PELE DE TILÁPIA 206

TRATAMENTO DE UVEÍTE SECUNDÁRIA A TRAUMA COM ASSOCIAÇÃO DE BROMETO DE ROCURÔNIO EM CARIAMA CRISTATA 209

PENECTOMIA EM RATTUS NORVEGICUS: RELATO DE CASO 213

USO DA MEDICINA INTEGRATIVA PARA TRATAMENTO DE CIFOESCOLIOSE EM JACARÉ-DO-PANTANAL (CAIMAN YACARE) 215

PRIMEIRO RELATO DE CAPILARIOSE ORAL PROVOCANDO LESÕES EM RUPORNIS MAGNIROSTRIS MANTIDO EM CATIVEIRO NO CARIRI CEARENSE 217

RESISTÊNCIA ANTIMICROBIANA EM TRICHECHUS MANATUS MANATUS COM SEPTICEMIA: RELATO DE CASO 219

ANEURISMA INTRAVAGINAL EM COELHO DOMÉSTICO (ORYCTOLAGUS CUNICULUS): RELATO DE CASO 222

CASUÍSTICA CIRÚRGICA DE COELHOS (ORYCTOLAGUS CUNICULUS) EM UM HOSPITAL-ESCOLA VETERINÁRIO 225

INSUFICIÊNCIA MITRAL EM MARIANINHA-DE-CABEÇA-AMARELA (PIONITES LEUCOGASTER): ACHADOS CLÍNICOS, RADIOGRÁFICOS E ECOCARDIOGRÁFICOS 228

FICHA DE ACOMPANHAMENTO FISIOTERAPÊUTICO PARA AVES E MAMÍFEROS SILVESTRES 231

TRATAMENTO CLÍNICO DE ÚLCERA DE CÓRNEA EM “MELTING” EM URUBU-DE-CABEÇA-PRETA (CORAGYPS ATRATUS) 234

MANEJO, REABILITAÇÃO E SOLTURA DE FILHOTE DE PREGUIÇA-COMUM (BRADYPUS VARIEGATUS): RELATO DE CASO 236

DISGERMINOMA OVARIANO EM NYMPHICUS HOLLANDICUS: RELATO DE CASO 238

EXTRATO DE CANNABIS FULL SPECTRUM NO CONTROLE DE DOR CRÔNICA EM TAMANDUÁ-BANDEIRA (MYRMECOPHAGA TRIDACTYLA) 241

RECUPERAÇÃO E CRIOPRESERVAÇÃO TESTICULAR DE PEIXE-BOI-MARINHO (TRICHECHUS MANATUS MANATUS) PÓS-MORTE – RELATO DE CASO 243

GLAUCOMA UNILATERAL EM ARACUÃ-ESCAMOSO (ORTALIS SQUAMATA): RELATO DE CASO 246

TERAPIA FOTODINÂMICA NO TRATAMENTO DE SINUSITE CRÔNICA EM CANINANA (SPILOTES PULLATOS): RELATO DE CASO 248

USO DE CÉLULAS-TRONCO MESENQUIMAIS EM SAGUI-DE-TUFO-PRETO (CALLITHRIX PENICILLATA): RELATO DE CASO 250

INFECÇÃO POR NEMATÓIDES ACUARIÍDEOS NA CAVIDADE ORAL DE CORUJINHA-DO-MATO (MEGASCOPS CHOLIBA): RELATO DE CASO E CONSIDERAÇÕES SOBRE ECOLOGIA ALIMENTAR E HABITAT EM CASOS DE PARASITOSE 253

EXODONTIA E ODONTOSSECÇÃO EM HIPOPÓTAMO-COMUM (HIPPOPOTAMUS AMPHIBIUS) 256

AVALIAÇÃO E ARMAZENAMENTO DE SÊMEN CRIOPRESERVADO DE ONÇA-PARDA (PUMA CONCOLOR) DA CAATINGA: RELATO DE CASO 259

FERIMENTO DE ANZOL NA REGIÃO ORAL DE TRICHECHUS MANATUS MANATUS: RELATO DE CASO 261

PROTOCOLO CLÍNICO DE MORTE EMBRIONÁRIA EM VEADO-CATINGUEIRO (SUBULO GOUAZOUBIRA) 264

CARACTERÍSTICAS FENOTÍPICAS COMPATÍVEIS COM LEUCISMO EM ANTA (TAPIRUS TERRESTRIS) NO NOROESTE PAULISTA 266

TÉCNICA DE EVISCERAÇÃO OCULAR MODIFICADA EM LAGARTO TEIÚ (SALVATOR MERIANAE) 269

HOMEOPATIA NO SANGRAMENTO AGUDO, É POSSÍVEL? RELATO DE USO EM FRATURA DE GARRAS EM DOIS INDIVÍDUOS DE BRADYPUS VARIEGATUS 273

LEIOMIOSSARCOMA UTERINO E HIPERPLASIA ENDOMETRIAL CÍSTICA MULTIFOCAL EM COELHO (ORYCTOLAGUS CUNICULUS): RELATO DE CASO 277

BÓCIO COLOIDE EM CHELONOIDIS CARBONARIA DE VIDA LIVRE 279

RECEBIMENTO, MANEJO NEONATAL, REABILITAÇÃO E SOLTURA DE CORUJINHA-DO-MATO (MEGASCOPS CHOLIBA) RECEBIDA EM CETAS 282

CARCINOMA DE CÉLULAS ESCAMOSAS EM CAMALEÃO VELADO (CHAMAELEO CALYPTRATUS): RELATO DE CASO 285

ADENITE SEBÁCEA EM LOBO-GUARÁ (CHRYSOCYON BRACHYURUS): RELATO DE CASO 287

BANDAGEM TIE-OVER MODIFICADO PARA CICATRIZAÇÃO DE FERIDA EM OURIÇO-CACHEIRO (COENDOU PREHENSILIS) 290

TRATAMENTO DE PODODERMATITE EM PARABUTEO UNICINCTUS COM PHMB FRENTE À INFECÇÃO POR BACTÉRIA MULTIRRESISTENTE 292

VASECTOMIA ELETIVA EM OURIÇO-CACHEIRO (COENDOU SPINOSUS): RELATO DE CASO E DESCRIÇÃO TÉCNICA 296

LEVEDURAS EMERGENTES ISOLADAS DE DERMATOPATIA DE CERDOCYON THOUS CATIVO 298

DIAGNÓSTICO E TRATAMENTO DE BORDETELIOSE EM BUGIOS-RUIVOS (ALOUATTA GUARIBA CLAMITANS) 300

ASSOCIAÇÃO DE LASERTERAPIA E POMADA COM CARVÃO ATIVADO NA CICATRIZAÇÃO DE PODODERMATITE EM RÃ-TOURO (LITHOBATES CATESBEIANUS) 302

USO DE BANDAGEM COM PELE DE TILÁPIA EM AMPUTAÇÃO DE MEMBRO EM ALOUATTA GUARIBA CLAMITANS 307

TRICOBLASTOMA SÓLIDO EM COELHO DOMÉSTICO (ORYCTOLAGUS CUNICULUS DOMESTICUS) - RELATO DE CASO 309

FIBROPAPILOMATOSE CUTÂNEA E VISCERAL ATÍPICA EM UMA TARTARUGA-VERDE (CHELONIA MYDAS) 312

TOXOPLASMOSE AGUDA FATAL EM DUAS ESPÉCIES DE PRIMATAS NEOTROPICAIS EX-SITU NA COLÔMBIA 314

UTILIZAÇÃO DA OZONIOTERAPIA E LASERTERAPIA NO TRATAMENTO DE PODODERMATITE EM POGONA VITTICEPS 316

OVARIOHISTERECTOMIA DEVIDO À INTUSSUSCEPÇÃO UTERINA EM RATA TWISTER (RATTUS NORVEGICUS) 318

CÁLCULO VAGINAL EM CUTIA (DASYPROCTA LEPORINA): RELATO DE CASO 320

APENDICECTOMIA TERAPÊUTICA EM COELHO (ORYCTOLAGUS CUNICULUS): RELATO DE CASO 323

TRATAMENTO DE XANTOMA VERRUCIFORME EM PAPAGAIO-VERDADEIRO (AMAZONA AESTIVA) UTILIZANDO CRIOTERAPIA: RELATO DE CASO 327

APLICAÇÃO DO MIDAZOLAM PELA VIA INTRANASAL COMO PROTOCOLO DE TRANQUILIZAÇÃO EM SAGUIS-DE-TUFOS-PRETOS (CALLITHRIX PENICILLATA): RELATO DE CASO 329

INFECÇÃO POR MACRORHABDUS ORNITHOGASTER EM SERPENTE DO GÊNERO PANTHEROPHIS GUTTATUS: RELATO DE CASO 331

INFLUENZA AVIÁRIA H5N1 EM TRINTA-REIS-BOREAL (STERNA HIRUNDO): PRIMEIROS REGISTROS NO LITORAL NORTE FLUMINENSE 334

CORREÇÃO CIRÚRGICA DE “GILL COVER CURLING” EM ARUANÃ-ASIÁTICA (SCLEROPAGES FORMOSUS): RELATO DE CASO 336

HIPERPLASIA DE CENTROS MELANOMACRÓFAGOS EM TECIDO HEPÁTICO DE PHRYNOPS GEOFFROANUS 339

OSTEOSSÍNTESE EM CAPÍTULO DE ÚMERO EM TAMANDUÁ-BANDEIRA (MYRMECOPHAGA TRIDACTYLA) E MANEJO PÓS-OPERATÓRIO COM TALA SPICA 341

DESCRIÇÃO E TRATAMENTO DE ÚLCERA DE CÓRNEA EM NEONATO DE PEIXE-BOI- MARINHO (TRICHECHUS MANATUS): RELATO DE CASO 343

REABILITAÇÃO NEUROLÓGICA POR MEIO DE CINESIOTERAPIA EM TAMANDUÁ-BANDEIRA (MYRMECOPHAGA TRIDACTYLA): PRIMEIRO CASO DESCRITO 345

ADENOCARCINOMA INTESTINAL EM SAPO-CURURU (RHINELLA MARINA): RELATO DE CASO 348

SARCOMA RENAL EM CORN-SNAKE (PANTHEROPHIS GUTTATUS): RELATO DE CASO 350

INSUFICIÊNCIA DA VALVA ATRIOVENTRICULAR ESQUERDA EM PICA-PAU-DE-CABEÇA-AMARELA (CELEUS FLAVESCENS) : RELATO DE CASO 354

ADENOCARCINOMA GASTROINTESTINAL ASSOCIADO À INFECÇÃO POR MACRORHABDUS ORNITHOGASTER EM CANÁRIO DO REINO (SERINUS CANARIA) 357

CARCINOMA DE GLÂNDULA ADANAL EM EM GAMBÁ -DE-ORELHA -BRANCA (DIDELPHIS ALBIVENTRIS): RELATO DE DOIS CASOS 359

TRATAMENTO CLÍNICO E RESOLUTIVO DE XANTOMA EM PERIQUITO-AUSTRALIANO (MELOPSITTACUS UNDULATUS): RELATO DE CASO 361

ELETROQUIMIOTERAPIA COM BLEOMICINA EM CARPA (CYPRINUS CARPIO) COM SARCOMA DE TECIDOS MOLES: RELATO DE CASO 364

DIAGNÓSTICO DE INSUFICIÊNCIA TRICÚSPIDE E MITRAL COM DILATAÇÃO CARDÍACA EM POGONA VITTICEPS: RELATO DE CASO 366

FISIOTERAPIA EM DIDELPHIS ALBIVENTRIS SUBMETIDO À OSTEOSSÍNTESE E AMPUTAÇÃO DE DÍGITOS EM MEMBRO PÉLVICO: RELATO DE CASO 368

TRATAMENTO DE LESÃO DÉRMICA EM GIRAFFA GIRAFFA GIRAFFA POR MEIO DE CONDICIONAMENTO OPERANTE. 371

TRATAMENTO CLÍNICO-CIRÚRGICO EM ABSCESSO FACIAL EM COELHOS 373

TRAUMA CONTUSO E GASTRITE PARASITÁRIA POR CYLICOSPIRURA SPP. EM GATO-MOURISCO (HERPAILURUS YAGOUAROUNDI) NO OESTE POTIGUAR. 376

USO DE DESMODIUM ADSCENDENS E LITHOTHAMNIUM CALCAREUM EM CALLITHRIX PENICILLATA CONTAMINADO POR PETRÓLEO 379

USO DO CONDICIONAMENTO OPERANTE PARA AVALIAÇÃO ARTICULAR RADIOGRÁFICA DE UM PLANTEL DE GIRAFFA GIRAFFA GIRAFFA 381

ANIMAIS SILVESTRES E MULTIRRESISTÊNCIA BACTERIANA: ESTUDO EM HOSPITAL VETERINÁRIO NO ESTADO DO RIO DE JANEIRO 383

TERAPIAS INTEGRATIVAS NO TRATAMENTO DE LESÃO DE CAUDA TRAUMÁTICA EM IGUANA-VERDE (IGUANA IGUANA): RELATO DE CASO 386

AVALIAÇÃO CLÍNICA E LABORATORIAL DE MACACOS-PREGO (SAPAJUS SPP.) DESTINADOS A SOLTURA PELO CETAS-CE 388

USO DE BLOQUEIO MAXILOMANDIBULAR PARA OSTEOSSÍNTESE MANDIBULAR EM BOA CONSTRICTOR: RELATO DE CASO 391

ASPECTOS CLÍNICOS, HEMATOLÓGICOS E HISTOPATOLÓGICOS DE MIOPATIA EM TAMANDUA TETRADACTYLA DE VIDA LIVRE 393

USO DO SENSOR ODONTOLÓGICO PARA RADIOGRAFIAS EM ANIMAIS SILVESTRES E PETS NÃO-CONVENCIONAIS 396



RESUMO CIENTÍFICO - PROFISSIONAL

AVALIAÇÃO PARAMÉTRICA PARA DETERMINAÇÃO DE VALORES DE REFERÊNCIA DE PARÂMETROS HEMATOLÓGICOS DE *Didelphis albiventris*
Parametric evaluation to determine reference values for hematological parameters in *Didelphis albiventris*

Stephany Rocha Ribeiro[1]*, João Otávio Mochiuti[1], Lígia Souza Lima Silveira da Mota[1], Rodrigo Hidalgo Friciello Teixeira[1,2,3]

[1]Universidade Estadual Paulista "Júlio de Mesquita Filho", Botucatu, São Paulo. [2]Zoológico Municipal "Quinzinho de Barros", Sorocaba, São Paulo. [3]Universidade de Sorocaba – UNISO

*Email do autor correspondente: stephany.rocha@unesp.br

Introdução: Decisões clínicas costumam ser tomadas com base em exames laboratoriais, utilizando valores de referência previamente estabelecidos para populações saudáveis (1). Com ampla distribuição nas Américas, os gambás (*Didelphis* spp.) são frequentemente resgatados por diversas instituições responsáveis pela gestão de fauna (centros de resgate, clínicas veterinárias, universidades, zoológicos, entre outros); ainda assim, há escassez de dados hematológicos baseados em critérios estatísticos confiáveis (2,3).
Material e Métodos: Este estudo, aprovado pela CEUA (0237/2022) e pelo SISBIO (84319-1), teve por objetivo realizar a análise estatística de hemogramas de gambás de vida livre, com o intuito de determinar limites dos parâmetros hematológicos desses animais. Para tanto, os hemogramas foram realizados a partir do sangue coletado de gambás de vida livre resgatados por duas instituições do estado de São Paulo, no momento da admissão dos animais (4). Os animais estavam clinicamente saudáveis, sem sinais de enfermidades ou lesões. A partir do material colhido, foram realizados hemogramas completos de 32 indivíduos de gambá-de-orelha-branca (*Didelphis albiventris*). Para a condução da análise estatística dos hemogramas, foram seguidas as recomendações da American Society for Veterinary Clinical Pathology (1). Os outliers foram identificados e excluídos com base no método do intervalo interquartil (IQR), a fim de evitar distorções e viés nos resultados. A distribuição dos dados foi avaliada por meio do teste de Shapiro-Wilk ($\alpha = 0,05$), com o objetivo de verificar a aderência à distribuição normal (Gaussiana). Com o intuito de indicar a precisão das estimativas, foram calculados intervalos de confiança de 90% para os limites de referência dos parâmetros que atenderam aos critérios de normalidade. Após a identificação e exclusão dos outliers, observou-se uma redução no número de amostras aptas à análise (**Tabela 1**).
Resultados: Os valores médios e desvios-padrão obtidos foram: hemácias 3,68 ± 0,50, hemoglobina 8,85 ± 2,07, hematócrito 29,65 ± 5,66, VCM 83,81 ± 7,65, HCM 25,33 ± 2,79, CHCM 29,40 ± 1,77, leucócitos totais 12.523 ± 4.282, neutrófilos segmentados 5.962 ± 2.954, linfócitos 5.944 ± 1.753, eosinófilos 427 ± 378, monócitos 273 ± 193 e plaquetas 164.503 ± 92.652.
Discussão e Conclusão: O uso de métodos estatísticos apropriados é fundamental na definição de intervalos de referência de parâmetros biológicos (1). No presente estudo, não foi possível realizar a comparação das fontes de variabilidade entre os animais (machos × fêmeas / jovens × adultos), em razão do baixo número amostral em cada grupo; no entanto, isso não exclui a possibilidade de existirem diferenças entre os parâmetros. Quando se trata de espécies silvestres, coletar grandes números de amostras para gerar intervalos de referência populacionais pode ser difícil e pouco viável (1). Nesses casos, o intervalo de referência pode ser calculado por métodos robustos ou paramétricos, desde que a normalidade seja estabelecida (1). Este estudo reforça a importância do uso de métodos estatísticos adequados em pesquisas que visam estabelecer

intervalos de referência. Além disso, apresenta dados hematológicos de *Didelphis albiventris* de vida livre, no estado de São Paulo.

Referencias: **1)** Friedrichs KR, Harr KE, Freeman KP, Szladovits B, Walton RM, Barnhart KF, et al. ASVCP reference interval guidelines: Determination of de novo reference intervals in veterinary species and other related topics. *Vet Clin Pathol*. 2012;41(4):441-53. doi: 10.1111/vcp.12006 **2)** IUCN Red List of Threatened Species. *Didelphis* spp. [Internet]. Cambridge (UK): IUCN; acessado em 17 jul. 2025. Disponível em: https://www.iucnredlist.org/search?taxonomies=124980&searchType=species **3)** Nascimento CC, Horta MC. *Didelphimorphia* (Gambá e Cuíca). Em: Cubas ZS, Silva JCR, Catão-Dias JL, editores. *Tratado de animais selvagens: Medicina Veterinária*. 2ª ed. São Paulo: Roca; 2014. pág. 761-788. **4)** Ribeiro SR. Investigação de *Babesia*, *Hepatozoon* e *Ehrlichia* em gambás (*Didelphis* sp.) de vida livre do Estado de São Paulo, Brasil [Dissertação de Mestrado]. Botucatu: Faculdade de Medicina Veterinária e Zootecnia, Universidade Estadual Paulista (UNESP); 2024. Disponível em: https://hdl.handle.net/11449/257993

Palavras-chave: Análise estatística; Didelphidae; hemograma.
Keywords: Complete blood count; Didelphidae; statistical analysis.

Autorizações: CEUA nº 0237/2022 / SISBio nº 84319-1

Agência Financiadora: Capes

Tabela 1: Estatística descritiva dos parâmetros hematológicos de gambá-de-orelha-branca (*Didelphis albiventris*) de vida livre no estado de São Paulo.

PARÂMETROS HEMATOLÓGICOS							
		Didelphis albiventris					
PARÂMETRO	UNIDADE	N	MÉDIA	MEDIANA	DP	MIN	MAX
Hemácias	10^6/µL	27	3,68	3,66	0,50	2,39	4,72
Hemoglobina	g/dL	32	8,85	8,9	2,07	4,9	12,3
Hematócrito	%	32	29,65	29,7	5,66	17	40
VCM	fL	30	83,81	82,9	7,65	67	98,3
HCM	pg	31	25,33	25	2,79	18,3	31,7
CHCM	g/dL	28	29,4	28,9	1,77	26,8	33,3
Leucócitos totais	10^3/µL	31	12.523	12.200	4.282	2.100	22.000
Neutrófilos	10^3/µL	32	5.962	5.278	2.954	840	12.201
Linfócitos	10^3/µL	29	5.944	5.510	1.753	2.736	9.888
Eosinófilos	10^3/µL	32	427	318	378	0	1.275
Monócitos	10^3/µL	30	273	237	193	0	747
Plaquetas	10^3/µL	31	164.503	155.000	92.652	26.600	352.000

Legenda: VCM: volume corpuscular médio; HCM: hemoglobina corpuscular média; CHCM: concentração de hemoglobina corpuscular média; N: número amostral; DP: desvio padrão; MIM: mínimo; MAX: máximo.

DESCRIÇÃO DE PLANO ANESTÉSICO EM BARATAS-DE-MADAGASCAR (*Gromphadorhina portentosa*)

Description of anesthetic plan in madagascar hissing cockroach (*Gromphadorhina portentosa*)

Sofia Silva La Rocca de Freitas[1]*, Elda Ely Gomes de Souza[1], Arthur Freitas Silva dos Santos[1], Helena Exposto Novoselecki[1], Nanci Sousa Nilo Bahia Diniz[2], Bianca Peixoto Lima Amaral[1], Karolina Vitorino Barbosa Fernandes[3], Líria Queiroz Luz Hirano[1]*

[1]Faculdade de Agronomia e Medicina Veterinária, Universidade de Brasília, Brasília, Distrito Federal.
[2] Nanci Diniz Cardiologia Veterinária, Brasília, Distrito Federal.
[3] Clínica Veterinária Mundo Silvestre, Brasília, Distrito Federal.

*Email do autor correspondente: sofiaslarocca@gmail.com

Introdução: A preocupação com o bem-estar animal e a ampliação do conhecimento da senciência faunística têm impulsionado o manejo ético de invertebrados, como, por exemplo, o uso de analgesia e anestesia durante procedimentos potencialmente dolorosos (1). A anestesia de invertebrados ainda é um campo pouco explorado, com escassez de informações a respeito da anestesia de baratas-de-Madagascar (2, 3). Não há dados sobre parâmetros anestésicos para esses artrópodes, com foco na segurança e eficácia do procedimento, por isso, o objetivo deste trabalho é caracterizar os estágios do plano anestésico em baratas-de-Madagascar, a partir dos estabelecidos por Guedel (4).

Material e Métodos: Doze indivíduos adultos (6 machos e 6 fêmeas) foram submetidos à anestesia inalatória com isoflurano, e foram observados quanto à profundidade, reação, e efeitos adversos para descrição dos estágios anestésicos. Os animais foram colocados em uma câmara anestésica circular (15 x 13cm), e foram pré-oxigenados por 5 minutos. A concentração do isoflurano foi iniciada em 1%, e era aumentada, a cada 2 minutos, em 0,5%. Os estágios e efeitos foram representados na **Tabela 1** e **Figura 1**.

Resultados: No estágio 1, 2/12 dos animais atingiram decúbito. No estágio 2, todos os animais defecaram e duas fêmeas vomitaram, com presença de excitabilidade, que foi mais proeminente nos machos, que se locomoviam descoordenadamente, tinham tremores em membros e ficavam sustentados apenas pelos dois membros posteriores, além de ocorrer a exposição de falo. As fêmeas apresentaram excitação mais discreta, com tremores e contração abdominal. O estágio 3 foi atingido com a vaporização de isoflurano a 6%, por pelo menos dez minutos. O estágio 4 foi observado em apenas um indivíduo que apresentou prolapso intestinal.

Discussão e Conclusão: O reconhecimento dos estágios anestésicos é essencial para que seja evitada a overdose, recuperação prolongada e distúrbios hemodinâmicos. Com este estudo, foi possível evidenciar a importância do jejum pré-anestésico em artrópodes, tendo em vista que 16,6% dos animais vomitaram na indução anestésica, e todos defecaram. Mesmo que o vômito não implique em uma falsa via, uma vez que a boca das baratas é distante dos espiráculos (5), seria importante reduzir o desconforto e enjôo no procedimento. Um estudo prévio de anestesia em baratas-de-Madagascar analisou apenas o tempo de indução e recuperação (2), enquanto em outro foi proposta uma escala de pontuação de estímulo motor, similar às de sedação em mamíferos, com pontuação de 1 a 4, classificada progressivamente em movimento coordenado, movimento atáxico, pouco movimento e ausência de movimento (3). A escala apresentada neste trabalho é inédita para a espécie e complementa as informações disponíveis, por abranger outras avaliações direcionadas à determinação do plano anestésico, bem como à sua profundidade. Embora apresentem parâmetros de avaliação em comum, elas possuem empregos diferentes

frente à rotina anestésica. Recomenda-se maiores estudos sobre protocolos anestésicos para a espécie, com foco na anestesia balanceada e multimodal para suprimir os efeitos do estágio 2, frequentemente associado a delírios e excitação (4). Este trabalho fornece dados importantes para o avanço da anestesia em artrópodes e colabora com o manejo voltado ao bem-estar animal, frente à senciência dos invertebrados.

Referências: **1)** Valente CS. Rethinking sentience: invertebrates as worthy of moral consideration. J Agric Environ Ethics. 2025;38(3). **2)** Barnes S, Sadar MJ, Hausmann J, Mama K. Isoflurane anesthesia in Madagascar hissing cockroaches (Gromphadorhina portentosa). In: Proceedings of Colorado State University Research Day; 2024. Presented by Colorado State University (Fort Collins, CO) and Denver Zoo (Denver, CO). **3)** McCallion K, Petersen K, Dombrowski DS, Christian LS, Lewbart GA, Dillard J. Isoflurane anesthesia in the Madagascar hissing cockroach (Gromphadorhina portentosa). J Zoo Wildl Med. 2021 Jun;52(2):710–714. **4)** Siddiqui BA, Kim PY. Anesthesia Stages. In: StatPearls. A Ilha do Tesouro (FL): StatPearls Publishing; 2025 jan. **5)** Chapman RF. The insects: structure and function. 4th ed. Cambridge: Cambridge University Press; 1998.

Palavras-chave: anestesia; artrópodes; guedel.
Keywords: anesthesia; arthropods; guedel.

Autorizações: Conforme a Lei Federal nº 11.794/08 competência da CEUA está ligada à avaliação das atividades de ensino e pesquisa que envolvem animais vertebrados ou materiais e dados derivados destes ou parte destes.

Agências Financiadoras: CNPq, Capes

Figura 1: Representação gráfica dos estágios anestésicos de 1 a 4 em baratas-de-Madagascar.

Tabela 1: Caracterização dos estágios do plano anestésico em baratas-de-Madagascar.

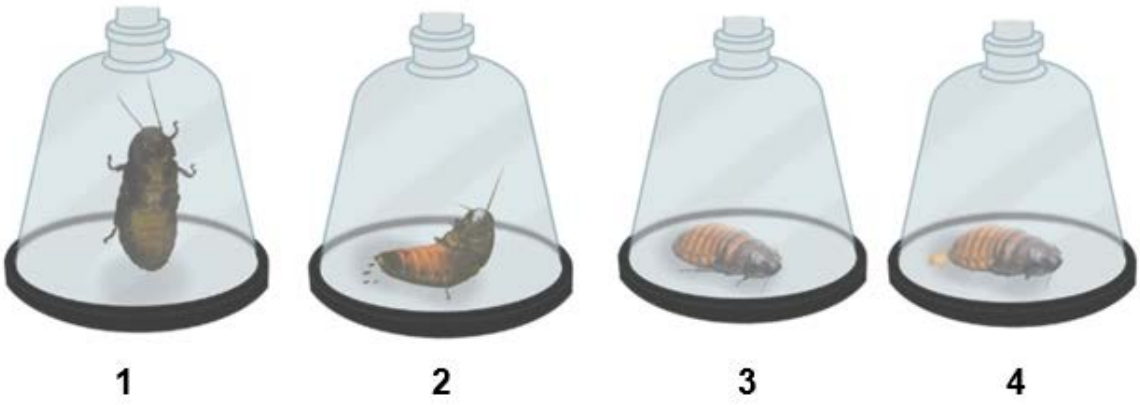

Figura 1 - Representação gráfica dos estágios anestésicos de 1 a 4 em baratas-de-Madagascar.

Tabela 1 - Caracterização dos estágios do plano anestésico em baratas-de-Madagascar

Estágio	Descrição
1	Início da deambulação, até atingir relaxamento moderado, com diminuição do movimento das antenas e rebaixamento do corpo.

2	Presença de excitação, com movimento desordenado, defecação, prolapso de falo e contração do abdômen.
3	Ausência de movimentos de contração abdominal, relaxamento total de antenas e de membros, sem resposta a estímulo de toque e vibração da câmara anestésica. Plano ideal para procedimentos ambulatorial ou cirúrgico, com a necessidade de associação de analgesia conforme estímulo doloroso envolvido.
4	Membros retraídos junto ao corpo, podendo ocorrer prolapso de falo e intestino. Overdose.

Fonte: Guedel (4).

CRIOPRESERVAÇÃO DE ESPERMATOZOIDES EPIDIDIMÁRIOS COMO ALTERNATIVA PARA CONSERVAÇÃO DE GERMOPLASMA DE PREÁS-DA-CAATINGA (*GALEA SPIXII*)
Cryopreservation of epididimal spermatozoa as na alternative for conservation of germoplasm of caatinga cavies (*Galea spixii*)

Herlon Victor Rodrigues Silva[1]*, Pedro Augusto Pinheiro Brito[2], Lilian Leal Dantas[2], Euziele Oliveira de Santana[2], Romário Parente dos Santos[2], Andréia Maria da Silva[2], Carlos Eduardo Bezerra Moura[2], Alexandre Rodrigues Silva[2]

[1]Universidade Estadual do Ceará, Tauá, Ceará.
[2]Universidade Federal Rural do Semi-Árido, Mossoró, Rio Grande do Norte.

*Email do autor correspondente: herlon.silva@uece.br

Introdução: Os preás da Caatinga *(Galea spixii)* são importantes engenheiros ambientais cuja reprodução natural tem sido impactada pela fragmentação do seu habitat (1). Assim, a preservação de espermatozoides epididimários surge como opção para sua conservação, principalmente em indivíduos que venham subitamente a óbito (2). O objetivo foi comparar o efeito de dois métodos sobre a preservação de espermatozoides e do tecido epididimário de preás da Caatinga.
Material e Métodos: Foram utilizados epidídimos de 5 animais adultos do criatório científico da UFERSA, cuja eutanásia foi autorizada pelo CEUA/UFERSA (nº 33/2024) e SISBIO (nº 6618-5). As caudas epididimárias foram destinadas a dois grupos: no primeiro, espermatozoides foram coletados por lavagem retrógrada e criopreservados isoladamente em diluente Tris com 10% gema e 12% glicerol, armazenados em nitrogênio (3), posteriormente reaquecidos e analisados quanto a motilidade e morfologia, sob microscopia de luz; ademais, fragmentos do tecido fresco foram fixados em Bouin (controle). No segundo, procedeu-se vitrificação da cauda epididimária por completo em solução de equilíbrio, seguida de exposição a solução vitrificante com 2,5 mL de Meio Eagle Modificado de Dulbecco, 0,25M de sacarose, 10% de soro fetal bovino e 40% de etilenoglicol por 2 minutos. As amostras foram acondicionadas em dispositivos metálicos, armazenadas em nitrogênio, reaquecidas após uma semana, removendo-se os crioprotetores em soluções de sacarose (5M, 2,5M, e 0M). Procedeu-se recuperação de espermatozoides por flutuação seguida de análise de motilidade e morfologia, e fixação de tecidos da cauda epididimária em Bouin. Os fragmentos fixados foram processados para histologia (4), corados com hematoxilina-eosina, e avaliados sob microscopia quanto a ruptura do epitélio, retração da membrana basal e conteúdo luminal, em escores de 3 a 1 (Tabela 1). Os resultados foram expressos em média ± erro-padrão e comparados pelo teste T ($P<0,05$).
Resultados: Quanto à motilidade espermática, houve diferença significativa ($P<0,05$), entre os grupos de espermatozoides congelados isoladamente (33,2 ± 4,5%), e daqueles inclusos na cauda (0,20 ± 0,20%); ao contrário para a morfologia espermática, os grupos foram similares ($P>0,05$), com valores de 85,8 ± 3,4% e 81,8 ± 4,5%, respectivamente. Na análise do tecido epididimário, o controle fresco apresentou escores de 2,93 ± 0,0 para integridade do epitélio, 2,89 ± 0,0 para a membrana basal, e 2,94 ± 0,0 para conteúdo luminal coeso (Figura 1AB). No grupo em que os espermatozoides foram criopreservados inclusos na cauda epididimária, o tecido sofreu significativa queda de qualidade ($P<0,05$), apresentando escores de 1,63 ± 0,0 na integridade epitelial, 1,77 ± 0,0 para ruptura de membrana, e 1,47 ± 0,0 na coesão do conteúdo luminal. De fato, o tecido criopreservado apresentou epitélio com injúrias, como rupturas do epitélio, retração da membrana basal e conteúdo luminal não coeso (Figura 1CD).
Discussão e Conclusão: Em conclusão, a criopreservação de espermatozoides inclusos na cauda epididimária leva a perda significativa na qualidade tecidual e espermática, sendo então sugestivo

o uso da criopreservação de espermatozoides epididimários isolados como ferramenta para formação de biobancos de germoplasma de preás da Caatinga, com possibilidade de extrapolação da técnica para outros roedores cavídeos.

Referencias: **1)** Catzeflis F, et al. Galea spixii the IUCN Red List of Threatened Species 2016:e.T8825A22189453. 2016. **2)** Lima SLG, et al. Epididymal tail solid-surface vitrification as an effective method for domestic cat sperm cryobanking. Zygote, v. 29, n. 6, p. 452-458. 2021. **3)** Moreira SSJ, et al. Cryopreservation of Spix's yellow-toothed cavy epididymal sperm using Tris- and coconut water-based extenders supplemented with egg yolk or Aloe vera. Cryobiology. v. 99, p. 40-45. 2021. **4)** Tolosa EMC, et al. manual de técnicas para histologia normal e patológica. 2 ed. Barueri, Manole, p. 331, 2003

Palavras-chave: Biobancos, roedores, vida selvagem

Keywords: Biobank, rodents, wildlife

Autorizações: CEUA nº 33/2024 / SISBio nº 6618-5

Agências Financiadoras: CNPq, Capes

Figura 1: Micrografias representativas usadas para avaliação das injúrias no tecido da cauda do epidídimo de preás (Galea spixii) antes e após o processo de criopreservação

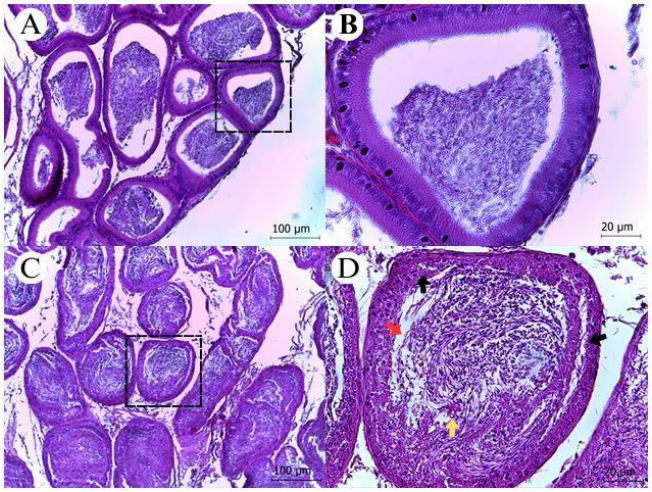

(A) Tecido da cauda epididimária fresco, (B) Detalhamento da figura 1A, onde se observa um ducto epididimário integro, (C) Tecido da cauda epididimária criopreservada, (D) Detalhamento da figura 1C, onde se observa um ducto epididimário com injúrias causadas pela criopreservação. A seta preta indica ruptura do epitélio da membrana basal. A seta amarela indica desprendimento de fragmentos do epitélio. A seta vermelha indica massa não coesa de espermatozoides.

Tabela 1: Escala de injúria na cauda do epidídimo

Parâmetros avaliados	Pontuações		
	#3	#2	#1
Ruptura do epitélio epididimário	Sem ruptura	Parcialmente rompido (<50%)	Amplamente rompido (>50%) com áreas de perda de epitélio
Retração da membrana basal	Sem retração	Retração parcial (<50%)	Retração acentuada (>50%)
Conteúdo luminal	Massa coesa de espermatozoide	Massa irregular de espermatozoides	Conteúdo luminal não coeso

BIOVIDRO-60S E α-BISABOLOL NA CONSOLIDAÇÃO DE FRATURAS EM POMBOS (*Columba livia*)
Bioglass-60S and α-Bisabolol in the consolidation of fractures in pigeons (*Columba livia*)

Lara Bernardes Bizinoto[1]*, Isabella Domingos Pedrosa[1], Giovanna Borges Gomes[1], Rebeca Alves de Oliveira[1], Jéssica Cordeiro Vaz[1], Cláudio Yudi Kanayama[2], Endrigo Gabellini Leonel Alves[2]

[1]Hospital Veterinário da Uniube, Universidade de Uberaba, Uberaba, Minas Gerais.
[2] Universidade de Uberaba, Uberaba, Minas Gerais

*Email do autor correspondente: larabbizinoto@gmail.com

Introdução: As aves contam com particularidades anatômicas que dificultam a fixação de implantes, como fina camada cortical, e restrições ao peso dos materiais utilizados, podendo comprometer as técnicas ortopédicas (1). O biovidro-60S é um biomaterial promissor para regeneração óssea, estimulando proliferação celular (2), e mineralização da matriz. O α-bisabolol possui propriedades anti-inflamatórias, antimicrobianas e cicatrizantes (3), podendo auxiliar no processo de reparação óssea, e quando associado ao biovidro-60S, pode aprimorar a eficácia no tratamento de fraturas. O objetivo deste estudo foi avaliar os efeitos do biovidro-60S, isolado e combinado com α-bisabolol, na reparação de fraturas de pombos através de avaliação radiográfica.
Material e Métodos: O estudo foi aprovado pelo Comitê de Ética em Experimentação Animal. Foram utilizados 14 pombos, provenientes de biotério, divididos em dois grupos: B e C. Todos os animais foram submetidos a osteotomia transversal do rádio e ulna, seguida da estabilização da ulna com pino intramedular. No grupo B, 2g de biovidro-60S foi depositado no foco da fratura; no grupo C, além do biovidro-60S, 60mg de α-bisabolol foi aplicado, seguido da síntese dos tecidos. Após a intervenção cirúrgica, os animais receberam antibiótico, anti-inflamatório e analgésico, e as feridas cirúrgicas foram limpas com solução fisiológica. A avaliação radiográfica foi realizada em 4 tempos (28, 56, 84 e 112 dias pós-operatório) através da atribuição de escores para análise da atividade biológica: reação periosteal e formação de calo ósseo (ausente [0], discreto [1], moderado [2], exuberante [3]); ponte óssea e remodelamento (ausente [0], discreto [1], moderado [2], completo [3]); e linha de osteotomia (completa [0], reduzida [1], pouco definida [2], ausente [3]). Foram gerados gráficos e calculadas as distâncias interquartílicas e medianas, as quais foram comparadas em cada tempo de avaliação pelo teste Mann Whitney, considerando diferenças significativas se $p<0,05$.
Resultados: Na avaliação de ponte óssea e linha de osteotomia foi obtido maior escore no grupo C no 28° dia, quando comparado com o grupo B (Figura 1). Não houve diferença entre os outros escores e tempos (Figura 2). Houve a presença de osteomielite em um pombo do grupo B (Figura 1), o que não foi evidenciado em nenhum animal do grupo C.
Discussão e conclusão: O biovidro-60S libera íons de cálcio e silício no microambiente da fratura, estimulando a proliferação e diferenciação osteoblástica (2), aumentando a indução da osteogênese e justificando o maior escore de ponte óssea, com consequente redução da linha de osteotomia; e através da ação conjunta com o α-bisabolol, que possui ação moduladora da inflamação e capacidade de reduzir o TNF-α (4), criou-se um ambiente mais propício para regeneração óssea no grupo C. A presença de diferença significativa apenas no 28° dia se dá pela deposição de matriz óssea pelos

osteoblastos ocorrer principalmente na fase de reparo da consolidação. A presença de osteomielite apenas no grupo B corrobora com a eficácia do α-bisabolol na atuação em diversos tipos de feridas, incluindo feridas cirúrgicas, demonstrando comprovada ação antibacteriana (5). Portando, pode-se concluir que o biovidro-60S associado ao α-bisabolol favoreceu a reparação óssea em fraturas de pombos.

Referências:

1) Kim T, et al. Successful Treatment of Ulna Fracture in a Small Raptor. **J Vet Clin** 2018; 35: 266-268.

2) Alves EGL, et al. Efeito do produto iônico do biovidro 60S na diferenciação osteogênica de células-tronco mesenquimais do tecido adiposo de cães. **Arq Bras Med Vet Zootec** 2015; 67(4): 969-978.

3) Eddin LB, et al. Health benefits, pharmacological effects, molecular mechanisms, and therapeutic potential of α-bisabolol. **Nutrients** 2022; 14 (1370): 1-30.

4) Oliveira FS, et al. Evaluation of the antibacterial and modulatory potential of α-bisabolol, β-cyclodextrin and α bisabolol/β-cyclodextrin complex. **Biomed Pharmacother** 2017; 92: 1111-1118.

5) Amaral V, et al. Alfa-Bisabolol: uma revisão de propriedades bioativas antiflogísticas. **Res Soc Dev** 2021; 10(12):1-25.

Palavras-chave: Aves, biomaterial, osso.
Keywords: Birds, biomaterial, bone.

Autorizações: CEEA–026/2024

Figura 1: Exame radiográfico do 28° dia após osteotomia revelando moderada formação de ponte óssea e ausência de linha de osteotomia em um animal do grupo C (A), quando comparado com animal do grupo B, apresentando ausência de formação de ponte óssea e evidente linha de osteotomia (B). Presença de osteomielite em um pombo do grupo B no 84° (C) e 112° (D) dia após osteotomia.

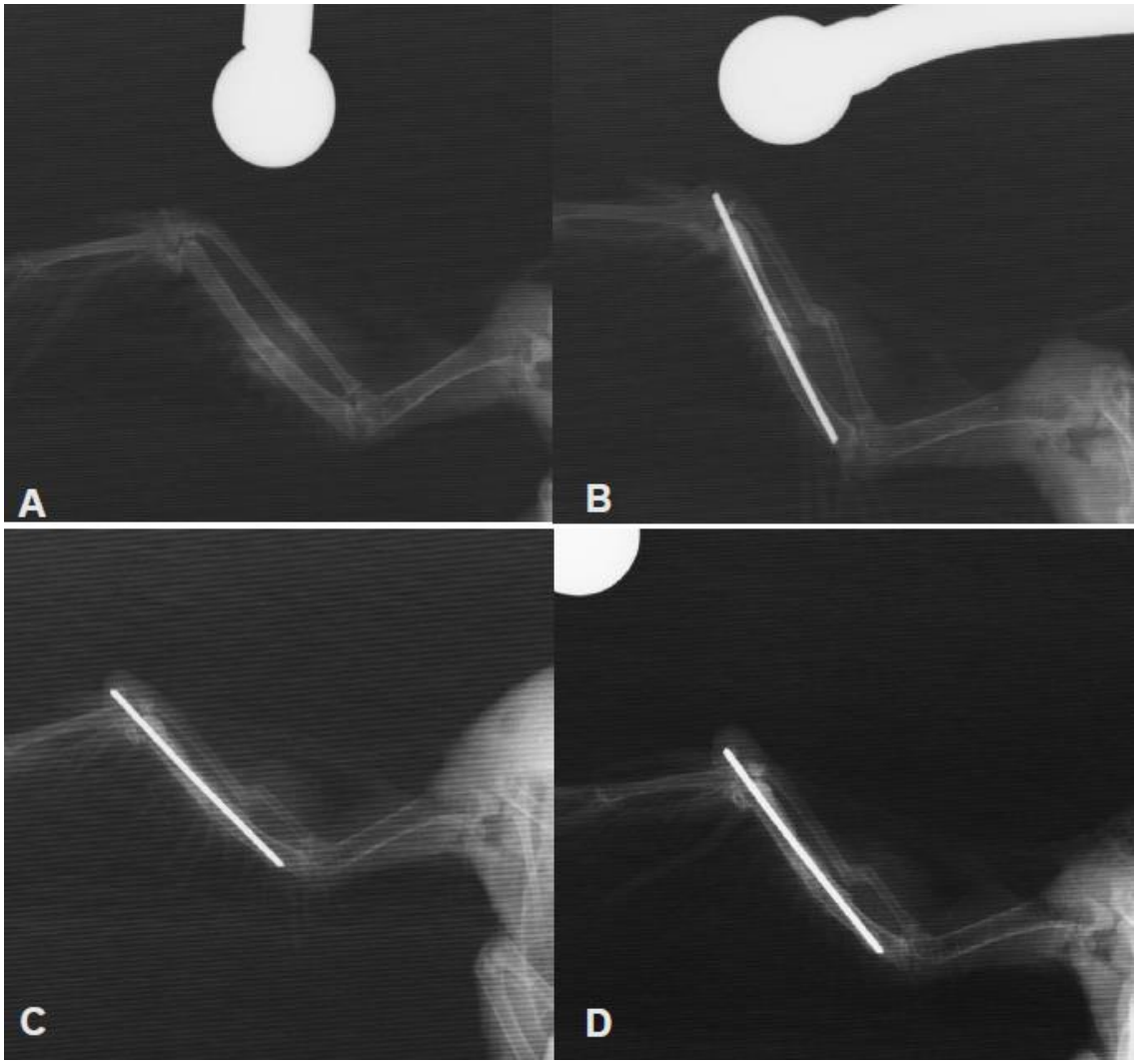

Figura 2: Mediana e distância interquartílica dos escores obtidos na avaliação radiográfica de pombos submetidos a osteotomia transversal no terço médio de rádio e ulna com o uso do Biovidro-60S (grupo B) e Biovidro-60S + α-Bisabolol (grupo C) aos 28, 56, 84 e 112 dias após a osteotomia. *Diferem pelo teste não paramétrico Mann-Whitney (p<0,05).

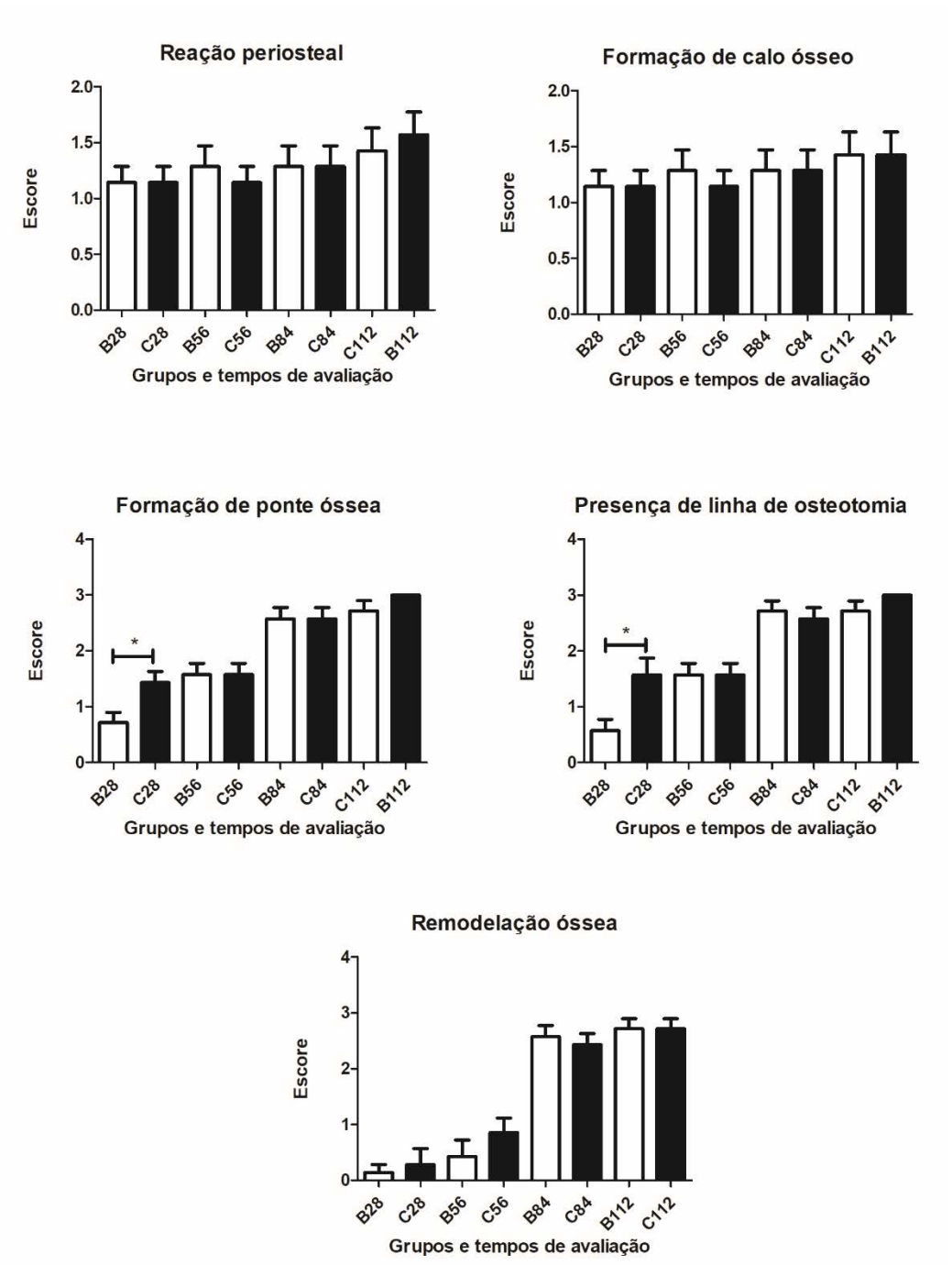

AVALIAÇÃO MORFOLÓGICA DO SÊMEN DE TATU-CANASTRA (*Priodontes maximus* Kerr, 1792)

Assessment of sperm morphology in the giant armadillo (*Priodontes maximus* Kerr, 1792)

Ana Carolina M. Lobo[1*]; Danilo Kluyber[2]; Mayara Grego Caiaffa[2]; Gabriel Massocato[2]; Arnaud L.J Desbiez[2]; Jaqueline Tamara Bonavina[1]; Felipe José da Costa Andrade[3]; Eunice Oba[1]

[1]Faculdade de Medicina Veterinária e Zootecnia, Universidade Estadual Paulista, Botucatu, São Paulo, Brasil.
[2]Instituto de Conservação de Animais Silvestres (ICAS), Campo Grande, Mato Grosso do Sul, Brasil.
[3]Faculdade de Medicina Veterinária, Universidade Federal do Pará, Castanhal, Pará, Brasil.

*Email do autor correspondente: carolina.lobo@unesp.br

Introdução: O tatu-canastra (*Priodontes maximus*), classificado como vulnerável à extinção, é uma das espécies mais raras e emblemáticas da fauna sul-americana (1). A coleta e a criopreservação de sêmen têm sido adotadas como estratégias relevantes em programas de conservação de espécies ameaçadas. No entanto, o conhecimento limitado sobre a fisiologia reprodutiva de *P. maximus* representa um entrave ao desenvolvimento e à aplicação deste tipo de iniciativas para a conservação desta espécie (2). Este estudo teve como objetivo avaliar a morfologia espermática de *P. maximus* de vida-livre.

Material e Métodos: Em outubro de 2025, foram realizadas duas capturas de dois machos adultos, monitorados por GPS e radiotelemetria no Pantanal do Mato Grosso do Sul. A anestesia foi induzida por via intramuscular com tartarato de butorfanol, cloridrato de detomidina e midazolam (0,1 mg/kg cada), seguida de cetamina (5 mg/kg) (3). A coleta de sêmen foi realizada por eletroejaculação, utilizando uma sonda retal de 17 cm de comprimento e 1,3 cm de diâmetro, contendo dois eletrodos de 7 cm. O protocolo incluiu a aplicação de 80 estímulos elétricos distribuídos em três séries progressivas de voltagem (4). O sêmen foi colhido em tubos de 2 mL e fixado em solução formol-salina tamponada, sendo posteriormente armazenado a 4 °C até à realização das análises morfológicas. A avaliação morfológica dos espermatozoides foi realizada por microscopia óptica (objetiva de 1000x), após a coloração de esfregaços de sêmen fixado pelo método Karras modificado (5). Para cada amostra, foram analisadas 200 células quanto à morfologia e 100 quanto à morfometria, considerando-se o comprimento e a largura da cabeça e o comprimento da cauda.

Resultados: Os espermatozoides apresentaram cabeças volumosas e arredondadas, com o acrossoma em forma de ferradura, semelhante ao padrão descrito para o tatu-peba (*Euphractus sexcinctus)* (5). Foram observados agrupamentos celulares do tipo “rouleaux”, compostos por duas a três células (**Figura 1C**). Os defeitos mais frequentes incluíram cabeças isoladas normais (**Figura 1D**), caudas enroladas ou dobradas (**Figura 1A**) e gotas citoplasmáticas distais (**Figura 1B**), que demonstraram elevada afinidade pela técnica de coloração utilizada. As médias morfométricas (± SEM) foram: comprimento da cabeça - 19,48 ± 0,41 µm; largura da cabeça - 16,87 ± 0,36 µm; e comprimento da cauda - 75,47 ± 1,86 µm.

Discussão e Conclusão: Os resultados indicam que o método Karras modificado foi eficiente para a caracterização estrutural dos espermatozóides de *P. maximus*, embora a identificação do acrossoma tenha se mostrado mais desafiadora em comparação com *E. sexcinctus* (5). Além disso, apesar das dimensões superiores dos componentes celulares, a morfologia espermática de *P. maximus* apresenta uma notável semelhança com a de *E. sexcinctus* (5), sugerindo o potencial desta espécie como modelo experimental para o desenvolvimento de protocolos de preservação de sêmen de *P. maximus*. Os achados morfológicos e morfométricos dos espermatozóides descritos

neste estudo contribuem, de forma inédita, para o avanço do conhecimento sobre a reprodução do tatu-canastra, fornecendo subsídios científicos relevantes para ações de conservação da espécie.

Referencias: **1)** Anacleto TCS, Miranda F, Medri I, Cuellar E, Abba AM, Superina M. IUCN Red List of Threatened Species: *Priodontes maximus*. IUCN Red List Threat Species. 2014. **2)** Pukazhenthi B, Comizzoli P, Travis AJ, Wildt DE. Applications of emerging technologies to the study and conservation of threatened and endangered species. Reprod Fertil Dev. 18(1–2):77–90. 2006. **3)** Kluyber D, Pinho Gomez Lopez R, Massocato G, Attias N, Léonard Jean Desbiez A. Anesthesia and surgery protocols for intra-abdominal transmitter placement in four species of wild armadillos. J Zoo Wildl Med Off Publ Am Assoc Zoo Vet. 51(3):514–26. 2020. **4)** Luba C, Kluyber D, Massocato G, Attias N, Fromme L, Rodrigues A, Ferreira A, Desbiez ALJ. Size matters: penis size, sexual maturity and their consequences for giant armadillo conservation planning. Mamm Biol - Z Saugetierkunde. 100 (932). 2020. **5)** Lobo ACM, Ferreira JCP, Kluyber D, Caiaffa MG, Desbiez ALJ, De Camilo BL, Da Silva LS, De Camargo GC, Kasimanickam R, Oba E. Pharmacologically assisted semen collection and sperm morphology assessment methods in wild six-banded armadillos (*Euphractus sexcinctus*). Anim Reprod Sci. 277:107851. 2025.

Palavras-chave: Cingulata, Reprodução, Xenarthra
Keywords: Cingulata, Reproduction, Xenarthra

Autorizações: CEUA nº 1919/2023 / SISBio nº 27587-1

Agências Financiadoras: FAPESP e Instituto de Conservação de Animais Silvestres (ICAS)

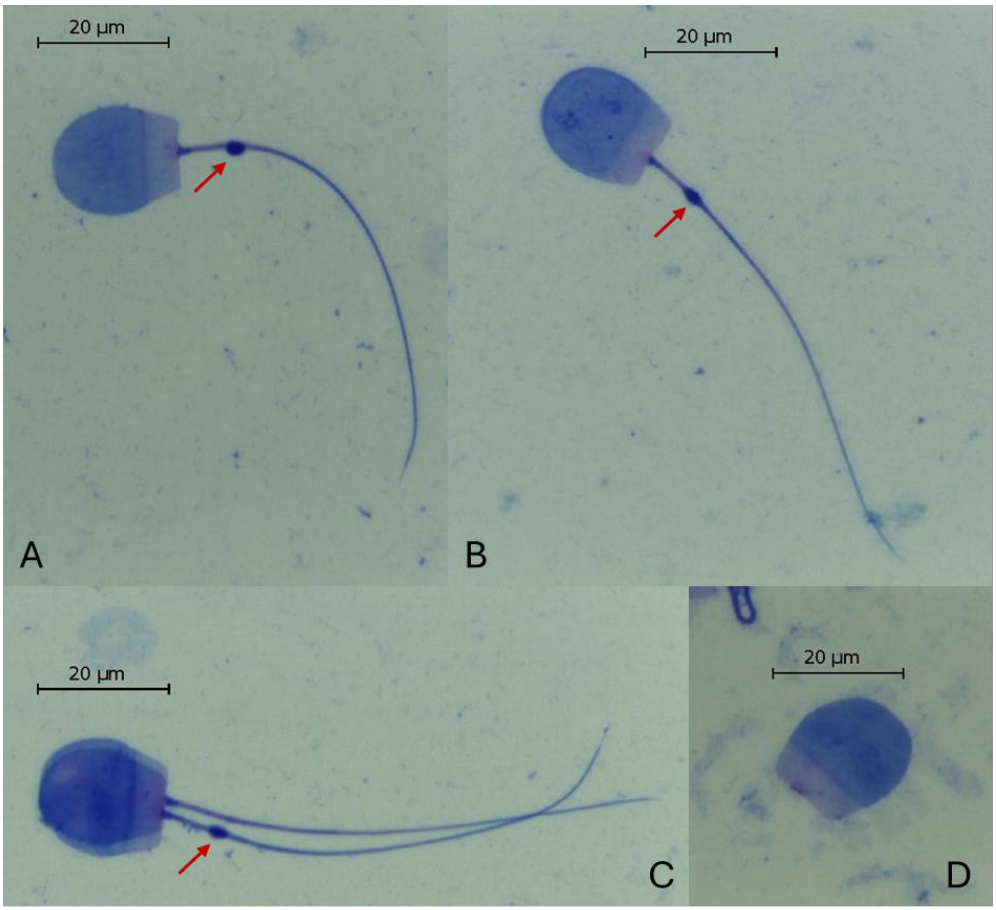

MONITORAMENTO REPRODUTIVO DE FÊMEAS TATU-CANASTRA (*Priodontes maximus* Kerr, 1792)
Reproductive monitoring of female giant armadillos (*Priodontes maximus* Kerr, 1792)

Ana Carolina M. Lobo[1*]; Danilo Kluyber[2]; Mayara Grego Caiaffa[2]; Gabriel Massocato[2]; Arnaud L.J Desbiez[2]; Grazielle Soresini[2]; Rogério A. de Oliveira[3]; Eunice Oba[1]

[1]Faculdade de Medicina Veterinária e Zootecnia, Universidade Estadual Paulista, Botucatu, São Paulo, Brasil.
[2]Instituto de Conservação de Animais Silvestres (ICAS), Campo Grande, Mato Grosso do Sul, Brasil.
[3]Instituto de Biociências, Universidade Estadual Paulista, Botucatu, São Paulo, Brasil.

*Email do autor correspondente: carolina.lobo@unesp.br

Introdução: O tatu-canastra (*Priodontes maximus*), classificado como vulnerável à extinção, é uma das espécies mais raras e emblemáticas da fauna sul-americana (1). A escassez de informações sobre a sua fisiologia reprodutiva constitui um entrave significativo ao desenvolvimento de estratégias promissoras para a sua conservação *in situ* e *ex situ* (2). A citologia vaginal é uma técnica complementar acessível, utilizada para monitorar a atividade reprodutiva em algumas espécies, pela avaliação morfológica de células epiteliais vaginais que refletem a interação dos hormônios ovarianos (2). Este estudo teve como objetivo avaliar a aplicabilidade da citologia vaginal no monitoramento reprodutivo de fêmeas de *P. maximus* de vida-livre.
Material e Métodos: Entre maio de 2023 e janeiro de 2025, foram realizadas 10 capturas de cinco fêmeas adultas, monitoradas por GPS e radiotelemetria no Pantanal e no Cerrado do Mato Grosso do Sul. A anestesia foi induzida por via intramuscular com tartarato de butorfanol, cloridrato de detomidina e midazolam (0,1 mg/kg cada), seguida de cetamina (5 mg/kg) (3). Swabs vaginais previamente umedecidos com solução fisiológica foram utilizados para a confecção de esfregaços citológicos, corados com Panótico Rápido. As lâminas foram analisadas por microscopia óptica, com contagem de 200 células por amostra, classificadas como parabasais, intermediárias (pequenas e grandes) e superficiais. Amostras de sangue foram obtidas por punção da veia femoral e centrifugadas (2500 g por 15 min) para separação do soro, que foi armazenado a -20 °C até à mensuração das concentrações de estradiol e progesterona por radioimunoensaio (Perkin Elmer 1470 Automatic Gamma Counter, Massachusetts, EUA), utilizando kits comerciais (Beckman Coulter).
Resultados: A citologia revelou os mesmos tipos celulares descritos na literatura para mamíferos domésticos (**Figura 1**), com médias (± SEM) de: parabasais (34,7 ± 29,6%), intermediárias pequenas (17,7 ± 16,3%), intermediárias grandes (9,7 ± 8,1%) e superficiais (38,0 ± 37,6%). As concentrações hormonais variaram amplamente: estradiol (422,5 ± 620,4 ng/mL) e progesterona (5,8 ± 3,3 ng/mL). O coeficiente de Spearman identificou correlações significativas ($P < 0,05$) entre parâmetros citológicos e hormonais, como entre estradiol e células parabasais ($r = -0,68$), progesterona e células intermediárias grandes ($r = 0,75$), células parabasais e superficiais ($r = -0,82$) e entre células intermediárias pequenas e grandes ($r = 0,63$).
Discussão e Conclusão: Os resultados parciais deste estudo sugerem que a citologia vaginal constitui uma técnica promissora para o monitoramento reprodutivo de fêmeas de *P. maximus*, contrastando com os achados anteriores em outras espécies da superordem *Xenarthra* (4). Trata-se de um método economicamente viável, de colheita simples, aplicável em condições de campo e de fácil transporte e armazenamento. Este é o primeiro estudo a empregar esta

abordagem em *P. maximus*, representando uma contribuição inédita ao conhecimento da reprodução desta espécie ameaçada.

Referências: **1)** Anacleto TCS, Miranda F, Medri I, Cuellar E, Abba AM, Superina M. IUCN Red List of Threatened Species: *Priodontes maximus*. IUCN Red List Threat Species. 2014. **2)** Silva AR, Moreira N, Pereira AF, C.X.Peixoto G, Maia KM, Campos LB, Borges AA. Chapter 2: Estrus Cycle Monitoring in Wild Mammals: Challenges and Perspectives. Theriogenology. 2017. **3)** Kluyber D, Pinho Gomez Lopez R, Massocato G, Attias N, Léonard Jean Desbiez A. Anesthesia and surgery protocols for intra-abdominal transmitter placement in four species of wild armadillos. J Zoo Wildl Med Off Publ Am Assoc Zoo Vet. 51(3):514–26. 2020. **4)** Campos LB, Peixoto G, Lima GL, Castelo TS, Silva AM, Freitas C, et al. Monitoring the reproductive physiology of six-banded armadillos (*Euphractus sexcinctus*, Linnaeus, 1758) through different techniques. Reprod Domest Anim Zuchthyg. 51(5):736–42. 2016.

Palavras-chave: Cingulata, Reprodução, *Xenarthra*
Keywords: Cingulata, Reproduction, *Xenarthra*

Autorizações: CEUA nº 528/2023 / SISBio nº 27587-1

Agências Financiadoras: Rufford Foundation, FAPESP e Instituto de Conservação de Animais Silvestres (ICAS).

Figura 1: Citologias vaginais de fêmeas adultas tatu-canastra (*Priodontes maximus*), coradas com Panótico Rápido e analisadas por microscopia de luz. (A) Predomínio de células superficiais (x), com agregados dispersos de células intermediárias pequenas (*); (B) Predomínio de células parabasais (seta) e intermediárias pequenas; (C) Presença de muco e elevada infiltração de neutrófilos (+).

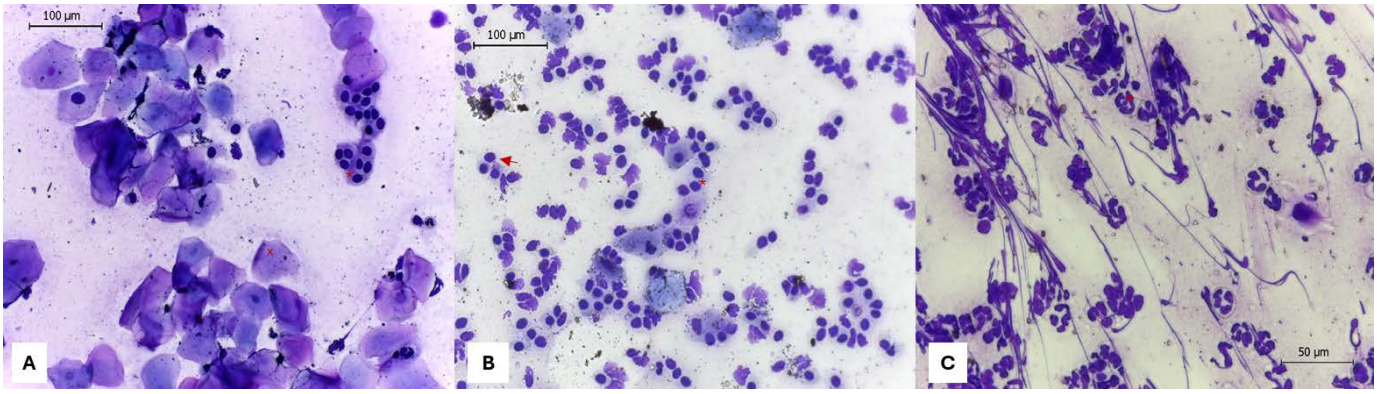

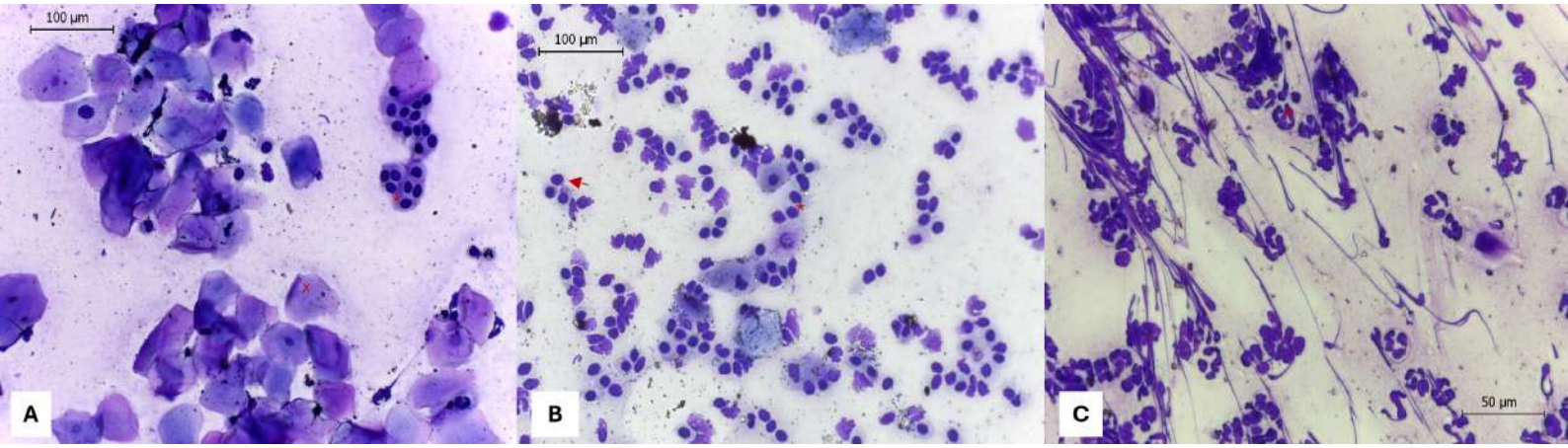
100 µm
A
100 µm
B
C
50 µm

PRESENÇA DE *ALARIA* SP. (DIGENEA: DIPLOSTOMIDAE) EM CARNÍVOROS SELVAGENS NO URUGUAÍ

Federico Golin[1]*, José Manuel Venzal[2]

[1]Policlínica de Fauna Silvestre y Especies No Tradicionales, Facultad de Veterinara, UdelaR
[2]Laboratorio de Vectores y Enfermedades Transmitidas, CENUR Litoral Norte, UdelaR

*Email do autor correspondente: fedegolin@hotmail.com

Introdução: *Alaria representa um gênero de trematódeos digenéticos cujos hospedeiros definitivos são diversas espécies de carnívoros silvestres. Esses parasitos apresentam um ciclo de vida heteroxênico, envolvendo dois hospedeiros intermediários antes de atingir o hospedeiro definitivo. Durante essa fase intermediária, as metacercárias podem ser ingeridas por hospedeiros paratênicos, os quais servem como reservatórios até que as formas larvais atinjam o hospedeiro definitivo. É também nesse estágio que o gênero pode ser responsável pela zoonose conhecida como alariose. Assim, a elucidação dos ciclos de vida envolvendo animais silvestres e seus respectivos hospedeiros assume importância significativa para a saúde pública, dentro da abordagem "One Health".*

Material e Métodos: *Neste estudo, foram examinados os tratos digestivos de 22 carnívoros silvestres encontrados mortos em rodovias no Uruguai entre os anos de 2016 e 2023. As espécies analisadas incluíram: Lycalopex gymnocercus (n = 7), Cerdocyon thous (n = 7), Procyon cancrivorus (n = 6), Leopardus geoffroyi (n = 1) e Galictis cuja (n = 1). Para a realização das necropsias parasitológicas, o sistema digestório foi dividido em cinco segmentos anatômicos: esôfago, estômago, intestino delgado (subdividido em três partes de igual comprimento) e intestino grosso. Cada segmento foi analisado separadamente. O conteúdo de cada porção foi lavado em copo de sedimentação, e os sedimentos resultantes foram examinados sob lupa estereoscópica binocular para detecção de helmintos. Os espécimes de Alaria spp. recuperados foram conservados em álcool etílico a 70% para análises morfológicas e morfométricas. Para isso, exemplares representativos de cada hospedeiro foram selecionados e montados permanentemente para estudo detalhado.*

Resultados: *Das 22 necropsias realizadas, 17 apresentaram espécimes adultos de trematódeos com características morfológicas compatíveis com o gênero Alaria (Figura 1), conforme os critérios estabelecidos por Gibson et al. (2002): corpo bipartido, em forma de língua, com extremidade anterior mais longa que a posterior; presença de pseudo-ventosas auriculares e pequenas ventosas oral e ventral; ovário localizado na junção das porções anterior e posterior; e testículos assimétricos. As mensurações morfométricas dos espécimes encontram-se detalhadas na Tabela 1.*

Discussão e Conclusão: *De modo geral, os dados obtidos compartilham semelhanças com outras espécies descritas do gênero. Observou-se que os valores mínimos registrados são inferiores aos de Alaria alata. Algumas medidas coincidem com a faixa conhecida para Alaria marcianae, embora tendam a ser superiores. Em comparação com Alaria americana, o comprimento do lobo anterior mostrou-se maior do que os valores apresentados por Hall & Wigdor (1918) para aquela espécie. Embora a morfologia dos espécimes encontrados em carnívoros silvestres do Uruguai seja compatível com A. alata, variações morfométricas entre hospedeiros, e até mesmo entre indivíduos da mesma espécie hospedeira, indicam a possibilidade de se tratar de uma espécie distinta com características morfológicas semelhantes. Estudos moleculares estão em andamento com o objetivo de esclarecer a identidade específica dos parasitos encontrados.*

Referências:
1) Gibson, D. I., Jones, A., & Bray, R. A. (Eds.). (2002). Keys to the Trematoda: Volume 1. CABI publishing.
2) Hall, M. C., & Wigdor, M. (1918). Two new flukes from the dog. Journal of the American Veterinary Medicine Association., 53, n. s. 6 (5): 616.626.
3) Möhl, K., Große, K., Hamedy, A., Wüste, T., Kabelitz, P., & Lücker, E. (2009). Biology of *Alaria* spp. and human exposition risk to *Alaria mesocercariae—a review.* Parasitology research, 105, 1-15.
4) Roberts, L. S., & Janovy Jr, J. (2000). Gerald D. Schmidt e Larry S. Roberts' foundations of parasitology. In Gerald D. Schmidt e Larry S. Roberts' foundations of parasitology (pp. xviii-670).

Palavras-chave: Parasitologia, Zoonose, Carnívoros
Keywords: Parasitology, Zoonoses, Carnivores

Figura 1: Um espécime adulto ilustrado de *Alaria* sp. mostrando os órgãos em comparação com um espécime corado e montado.

Tabela 1: Medições de espécimes de *Alaria* sp

INFLUÊNCIA DA DIVERSIDADE GENÉTICA CULTIVO DE FIBROBLASTOS EM ESPÉCIES DE ARARAS AMEAÇADAS DE EXTINÇÃO

Influence of genetic diversity on *in vitro* fibroblast culture in endangered macaw species

Julia Roismann[1], Ricardo José Garcia Pereira[1]

[1]Universidade de São Paulo (FMVZ-VRA)

E-mail do autor correspondente: juroismann@usp.br

Introdução: A conservação de aves silvestres, particularmente psitacídeos, vem enfrentando desafios cada vez mais urgentes devido à perda de habitat, mudanças climáticas e tráfico ilegal (1). A redução populacional intensifica a endogamia, resultando em perda de diversidade genética (DG), um aspecto fundamental quando falamos sobre a conservação dessas espécies, uma vez que fatores como esses podem influenciar estratégias de conservação como o cultivo celular e o armazenamento desse material genético em biobancos (2). Diante disso, o uso de fibroblastos como modelo celular para biobancos e estudos comparativos oferece uma ferramenta promissora, especialmente por sua fácil obtenção a partir de penas em crescimento e boa resposta ao cultivo *in vitro* (3). Este trabalho tem como objetivo avaliar a influência da DG sobre o desempenho de fibroblastos cultivados in vitro, obtidos a partir de três espécies de araras (*A. hyacinthinus; A. leari* e *C. Spixxi)* com diferentes gargalos populacionais.

Material e métodos: Serão coletadas penas em estágio inicial de desenvolvimento, para a obtenção da massa celular, e posteriormente no cultivo celular. Elas foram retiradas dos indivíduos mantidos no Zoológico de São Paulo (CEUA Nº 3833110425), e levadas para o processamento em laboratório. As diferentes linhagens celulares são cultivadas, e após três passagens para a sua multiplicação, são criopreservadas. Futuramente serão avaliados parâmetros de viabilidade celular (ensaio MTT), proliferação (citometria de fluxo, índice mitótico, doubling time) e resposta ao estresse térmico (lactato e espécies reativas de oxigênio – EROs) (Figura 1).

Resultados: Até o momento, foram cultivadas linhagens de fibroblastos de sete indivíduos de A. hyacinthinus e dez de A.leari. Os cultivos de *A.leari* exigiram maior tempo médio até o congelamento em comparação com a *A. Hyacinthinus* (20,7 dias e 15,9 dias respectivamente), a média entre a 1º e 2ª passagem e a 2º e 3ª passagem para a *A. Hyacinthinus* foi respectivamente 0,691 e 0,836 dias, enquanto as medias da A. Leari foram respectivamente 1,279 e 1,346 dias, indicando uma possível relação entre diversidade genética e dinâmica de proliferação celular. A comparação entre sexos mostrou tendência semelhante: machos apresentaram maior concentração inicial (757,5 × 10^3 células/ml), final (1,61 × 10^6 células/ml) e de crescimento (116,2%) em relação às fêmeas (608,6 × 10^3; 1,33 × 10^6; 107,8%, respectivamente). A análise de correlação de Pearson indicou associação moderada entre o tempo de cultivo e o crescimento celular (r = 0,44), bem como com a viabilidade final (r = 0,43), enquanto a viabilidade inicial não mostrou relação significativa (r = –0,07).

Discussão e conclusão: Esses achados iniciais do estudo sugerem que, apesar de possíveis limitações genéticas, *A. leari* e indivíduos fêmeas, podem atingir bons níveis de expansão celular desde que recebam tempo adequado de cultivo, o que reforça a importância de ajustar protocolos de cultivo celular com base em parâmetros fisiológicos específicos. O uso de células somáticas como ferramenta conservacionista reforça a importância da criação de biobancos celulares em estágios anteriores à perda crítica de variabilidade genética. A continuidade deste estudo fornecerá dados inéditos que poderão embasar estratégias mais eficazes de conservação *ex situ* para espécies em risco.

Referências bibliográfica:

1)BIRDLIFE INTERNATIONAL. State of the World's Birds 2022 Insights and solutions for the biodiversity crisis. [s.l: s.n.]. **2)** MACEDO, A. A. et al. Influence of endogamy and mitochondrial DNA on immunological parameters in cattle. BMC Veterinary Research, v. 10, 2 abr. 2014. **3)** MADELAIRE, C. B. et al. Fibroblasts as an experimental model system for the study of comparative physiology. Comparative Biochemistry and Physiology Part -B: Biochemistry and Molecular Biology, v. 260, 1 jun. 2022a.

Palavras-chave: Célula, Endogamia, Psitacídeos.

Keywords: Cell, Inbreeding, Psittacines

Autorizações: CEUA Nº 3833110425

Agências financiadoras: CAPES, FAPESP (Processo 2024/20352-3)

Figura 1: Esquema para delineamento da metodologia do projeto de pesquisa, do momento da coleta dos bulbos de pena, até os testes finais que serão realizados após o descongelamento dos cultivos de fibroblastos das três diferentes espécies de arara *C.Spixii, A.Leari e A.Hyacinthinus*

CORRELAÇÕES ENTRE VOLUME TESTICULAR, ESTEROIDOGÊNESE E PRODUÇÃO SEMINAL EM DIFERENTES ESPÉCIES DE JARARACA

Correlations between testicular volume, steroidogenesis, and seminal production in different species of jararaca

Julia Roismann[1], Samira Emanuela Maria Vieira[2], Matheus Moraes Azevedo[1], Kathleen Fernandes Grego[2], Ricardo José Garcia Pereira[1]

[1]Universidade de São Paulo (FMVZ-VRA)

[2]Laboratório de Herpetologia do Instituto Butantan

E-mail do autor correspondente: juroismann@usp.br

Introdução: As serpentes do gênero *Bothrops* apresentam uma grande relevância para a saúde publica, uma vez que 69,51% dos 29.543 registros de mordidas de serpentes registrados anualmente no Brasil são delas (1). Estudos prévios indicam que muitas espécies de serpentes apresentam padrões sazonais de espermatogênese e flutuações hormonais (2 e 3) mas essas características podem variar amplamente entre espécies, populações e o bioma de origem desses indivíduos. Este estudo teve como objetivo avaliar a correlação entre o volume testicular, a produção espermática e os níveis circulantes de testosterona em cinco diferentes espécies do gênero *Bothrops; B. moojeni* (BM*), B.jararacussu* (BJS*), B.jararaca* (BJ*), B. leucurus* (Bl) e *B.atrox* (BAX). As espécies selecionadas para este estudo apresentam uma ampla distribuição por todo o território brasileiro e são frequentemente mantidas em instituições de pesquisa e centros de conservação, para o desenvolvimento de estratégias de manejo reprodutivo, principalmente voltada para a produção de soro antiofídico, em serpentes peçonhentas (4).

Material e métodos: Machos adultos de cada uma das espécies analisadas, foram avaliados trimestralmente durante um período de 12 meses, totalizando quatro coletas por indivíduo, uma para cada estação do ano. Durante cada coleta, foram registrados o volume testicular (por mensuração ultrassonográfica), parâmetros seminais (amostras seminais obtidas por massagem crânio-caudal cloacal) e os níveis plasmáticos de testosterona (mensurados via testes imunoenzimáticos).

Resultados: A análise revelou que existem variações perceptíveis nos níveis de testosterona, volume testicular e concentração espermática ao longo do ano. A partir de análises estatísticas, observou-se correlações positivas significativas entre o volume testicular e a testosterona plasmáticas para as espécies BAX ($r = 0,76$; $p = 0,03$) a BJ ($r = 0,67$; $p = 0,03$)**.** Paralelamente, observou-se correlações positivas entre volume testicular e concentração espermática nas espécies BJS ($r = 0,74$; $p = 0,02$) e BJ ($r = 0,82$; $p = 0,01$) **(Figura 1)**.

Discussão e conclusão: Esses achados demonstram que dependendo da espécie o volume testicular em jararacas pode atuar como um preditor da atividade endócrina ou da produção espermática. Essas sincronias ou assincronias entre as atividades esteroidogênica e espermatogênica são possivelmente consequência da evolução das estratégias reprodutivas adotadas por essas espécies frente as diferentes oscilações ambientais e na oferta de alimentos dos biomas em que as mesmas se encontram. A compreensão de como o volume testicular se correlaciona com características endócrinas ou seminais podem guiar manejos de planteis sob cuidados humanos com o objetivo de maximizar a eficiência reprodutiva.

Referências bibliográficas:

1)Rocha MM, Salgueiro JB, Mendes CF, Bochner R. Aspectos epidemiológicos do ofidismo no Brasil em 2022. *Boletim Epidemiológico* 2023; 54(18):1–17. **2)** Barros VA, Silva KMP, Rojas CA, Almeida-Santos SM. Male reproductive cycle of *Bothrops pubescens* (Serpentes, Viperidae) from southern Brazil. *South American Journal of Herpetology* 2022; 24(1):1–10. **3)** Booth W, Schuett GW, Ridgway A, Salvante K, Waye H, Gavelis GS, et al. The reproductive biology of male cottonmouths *Agkistrodon piscivorus* from an Alabama population. *General and Comparative Endocrinology* 2020; 295:113534. **4)** Vieira SEM, Grego KF, Blank MH, Novaes GA, Rodrigues FS, Silveira GPM, Castro RA, Sant'Anna SS, Pereira RJG. Ejaculate characteristics over seasons in five species of lancehead pitvipers (*Bothrops* spp) kept in captivity. *Zoo Biology*2022; 41:1–14.

Palavras-Chave: Reprodução, Viperidae, Serpentes.
Keywords: Reproduction, Viperidae, Snakes

Autorizações: CEUA 7967310720

Agencias financiadoras: CAPES, FAPESP, Laboratório de Herpetologia do Instituto Butantan (São Paulo, Brasil)

Figura 1: <Legenda: Correlação de Pearson entre avaliação da intenção entre os seguintes parâmetros: volume testicular, concentração de testosterona e quantidade total de esperma em cinco espécies de Bothrops.> Correlação entre diferentes parâmetros para avaliação reprodutiva em Bothrops.

CARACTERIZAÇÃO DO CICLO REPRODUTIVO DE FÊMEAS DE TAMANDUÁ-BANDEIRA EM AMBIENTE NATURAL

Characterization of the reproductive cycle of female giant anteaters in the wild

Grazielle Soresini[1*], Ana Carolina M. Lobo[2], Mario Henrique Alves[1,3], Pablo Dutra[1], Débora Quintino[1], Arnaud Desbiez[1], Rogério A. de Oliveira[4], Eunice Oba[2]

[1]Instituto de Conservação de Animais Silvestres (ICAS), Campo Grande, Mato Grosso do Sul, Brasil.
[2]Faculdade de Medicina Veterinária e Zootecnia, Universidade Estadual Paulista, Botucatu, São Paulo, Brasil.
[3]Università degli Studi di Bari, Bari, Italia.
[4]Instituto de Biociências, Universidade Estadual Paulista, Botucatu, São Paulo, Brasil.

*Email do autor correspondente: grasoresini@gmail.com

Introdução: O tamanduá-bandeira (*Myrmecophaga tridactyla*) é um mamífero emblemático da América do Sul, caracterizado por baixa taxa reprodutiva, tendo geralmente um filhote por ano após gestação de aproximadamente 180 dias. As fêmeas são poliéstricas não sazonais, com sinais de estro pouco evidentes (1), e maturidade sexual estimada por volta dos três anos de idade (2). Estudos prévios com indivíduos sob cuidados humanos indicam que o ciclo estral apresenta duração média de 46 a 51 dias, com fases folicular e luteal seguidas por anestro (3,4). No entanto, aspectos fisiológicos e comportamentais da reprodução em vida livre ainda são pouco compreendidos. Este estudo teve como objetivo caracterizar aspectos morfológicos, citológicos, hormonais e microbiológicos do trato reprodutivo de fêmeas de tamanduá-bandeira no Cerrado de Mato Grosso do Sul, Brasil.

Material e Métodos: Foram avaliadas 13 fêmeas (9 adultas e 4 jovens), monitoradas por GPS telemetria e amostradas entre junho de 2024 e fevereiro de 2025. Os procedimentos foram autorizados pelo ICMBio/MMA (licença 53798) e aprovados pela Comissão de Ética de Uso Animal da UNESP (protocolo 528/2023). Para a colheita de amostras biológicas, os animais foram anestesiados por via intramuscular com tartarato de butorfanol (0,1 mg/kg), cloridrato de detomidina (0,1 mg/kg) e cloridrato de midazolam (0,2 mg/kg). Ao final, foram administrados cloridrato de naloxona (0,02 mg/kg), cloridrato de ioimbina (0,125 mg/kg) e flumazenil (0,01 mg/kg) por via intramuscular ou intravenosa (5). As análises incluíram biometria da genitália externa, citologia vaginal, dosagens séricas de estradiol e progesterona, e cultura da microbiota vaginal. Os dados foram analisados por estatística descritiva e métodos não paramétricos (Wilcoxon, Kruskal-Wallis e correlação de Spearman), com nível de significância de $P < 0,05$.

Resultados: Fêmeas adultas apresentaram maior peso corporal (30,59 ±2,76 kg) que as jovens (21,93 ±7,02 kg). A vulva das adultas apresentou maiores dimensões (comprimento 5,57 ±1,06 cm; largura 3,52 ±0,73 cm) em relação às jovens (comprimento 3,95 ±0,74 cm; largura 2,75 ±0,76 cm), com diferenças

estatisticamente significativas. A citologia vaginal revelou predominância de células parabasais em ambos os grupos: 68,0% ±34,8 nas adultas e 51,5% ±23,5 nas jovens (**Figura 1**). As concentrações séricas de estradiol e progesterona variaram entre os indivíduos. O estradiol teve média de 19,5 ±9,8 pg/mL nas adultas e 44,6 ± 40,9 pg/mL nas jovens. A progesterona apresentou médias semelhantes: 2,3 ±1,2 ng/mL nas adultas e 2,2 ±0,4 ng/mL nas jovens, sem diferenças significativas. Quanto à microbiota vaginal, nas adultas predominavam bacilos Gram-negativos e nas jovens, cocos Gram-positivos.

Discussão e Conclusão: Este é o primeiro estudo a integrar dados morfológicos, hormonais, citológicos e microbiológicos do trato reprodutivo de fêmeas de *M. tridactyla* em vida livre, contribuindo de forma inédita para o conhecimento da fisiologia reprodutiva da espécie *in situ* e subsidiando protocolos para seu manejo reprodutivo.

Referências: **1)** Miranda F. *Cingulata* (Tatus) e *Pilosa* (Preguiças e Tamanduás). In: Tratado Animais Selvagens Med. Vet., vol. 1. 2 ed. São Paulo (Brasil): Editora Roca; 2014. p.707-21. **2)** Desbiez ALJ, et al. Population viability analysis as a tool for giant anteater conservation. Perspectives in Ecology and Conservation 2020; 18(2):124-131. **3)** Patzl M, et al. Monitoring ovarian cycle and pregnancy in the giant anteater (*Myrmecophaga tridactyla*) by faecal progestagen and oestrogen analysis. Animal Reproduction Science 1998; 53:209-219. **4)** Amendolagine L, et al. In-house monitoring of steroid hormone metabolites in urine- informs breeding management of a giant anteater (*Myrmechophaga tridactyla*). Zoo Biology 2018; 37:40-45. **5)** Kluyber D, et al. Physical capture and chemical immobilization procedures for a mammal with singular anatomy: the giant anteater (*Myrmecophaga tridactyla*). European Journal of Wildlife Research 2021; 67:67.

Palavras-chave: Citologia vaginal, hormônios sexuais, microbiota.
Keywords: Microbiota, sex hormones, vaginal cytology.

Autorizações: CEUA nº 528/2023 / SISBio nº 53798

Agências Financiadoras: FAPESP e Instituto de Conservação de Animais Silvestres (ICAS).

Figura 1: <Citologias vaginais de tamanduá-bandeira (*Myrmecophaga tridactyla*) coradas com Panótico Rápido e observadas por microscopia de luz. (A, B) Citologias vaginais de fêmeas classificadas como adultas, com predominância de células parabasais (*) e intermediárias pequenas (seta), dispostas em agregados celulares; células superficiais presentes em menor proporção (x) (C) Citologia vaginal de fêmea jovem, com padrão semelhante ao de fêmeas adultas.>

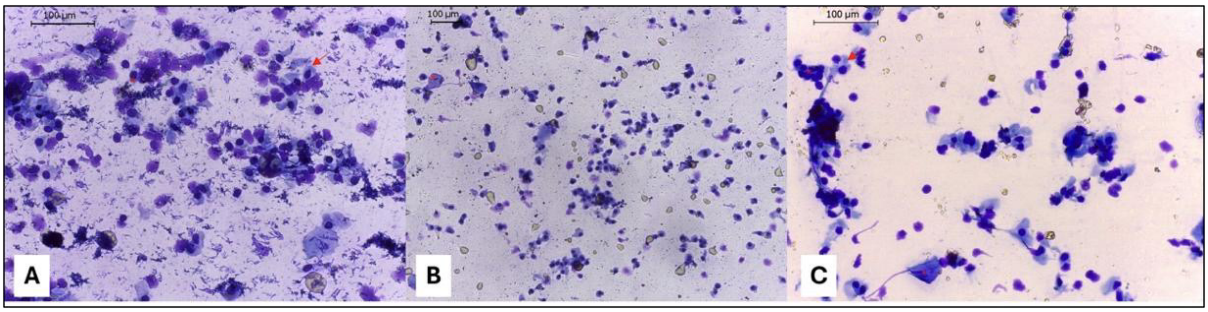
100 µm
A
100 µm
B
100 µm
C

RECAPTURA DE TARTARUGAS MARINHAS COMO VALIDADOR DO SUCESSO DE REABILITAÇÃO

Sea turtles recapture as a validator of rehabilitation success

Rodrigo Malta Vanucci[1], Muriell Neves Guerra[1], Bruno de Barros Giffoni[1], Lucas Rodrigues Ferreira[1], Icaro Terenciano Ribeiro Gimenez[1], Andrei Santo Antonio[1], Vinicius Oliveira[1], Berenice Maria Gomes Silva[1], Jose Henrique Becker[1]

1. Fundação Projeto Tamar, Ubatuba, Brasil.

*Email do autor correspondente: rodrigo.vanucci@tamar.org.br

A alta de tratamento de uma tartaruga marinha reabilitada se baseia na avaliação clínica dos veterinários e nos resultados dos exames laboratoriais. Confirmar o sucesso da reabilitação, depende do monitoramento, indicando que, de fato, os animais retornaram ao seu ciclo biológico. Para avaliar o sucesso da reintrodução das tartarugas reabilitadas no litoral norte de SP, analisamos as recapturas dos animais reabilitados entre 1998 a 2024. As tartarugas atendidas foram resgatadas de capturas incidentais na pesca ou encontradas encalhadas nas praias (SISBIO n° 42760-25). A partir de 2015, o atendimento de encalhes de praia passou a integrar o Projeto de Monitoramento de Praias (PMP-BS), condicionante de licenciamento ambiental federal do Ibama, executada pela Petrobras na Bacia de Santos. As tartarugas reabilitadas foram identificadas com marcas de aço inoxidável. Quando reencontradas vivas, foram avaliadas em campo, tiveram dados biométricos coletados, sendo imediatamente devolvidas ao mar. Tartarugas que necessitaram de cuidados foram novamente encaminhadas para reabilitação e indivíduos encontrados mortos foram submetidos a exames necroscópicos. Os dados de recapturas foram extraídos do Sistema de Informações da Fundação Projeto Tamar (SITAMAR), enquanto dados clínicos e necroscópicos foram obtidos dos prontuários de cada animal. O sucesso da reabilitação considerou a condição dos animais reencontrados e o intervalo de tempo das recapturas. Foram considerados casos de sucesso animais recapturados saudáveis e animais encaminhados para reabilitação, ou encontrados mortos, por motivos diferentes do primeiro tratamento. Foram classificados como insucesso os casos de animais recapturados em períodos inferiores a 30 dias pós-soltura, vivos ou mortos, que apresentavam os mesmos problemas do primeiro tratamento. Foram reabilitadas e devolvidas ao mar 1.056 tartarugas verdes (*Chelonia mydas*), sendo recapturados 167 indivíduos (15,80%). Entre esses, 97% (N = 162) foram classificados como casos de sucesso, sendo 63 animais vivos e saudáveis, 43 debilitados (novas afecções) e 56 mortos (novas afecções). Casos de insucesso representaram 3% (N = 5), sendo 3 animais debilitados e 2 mortos (Figura 1). Os intervalos de recapturas variaram de um a 4202 dias (11,5 anos), a maioria concentrada nos primeiros 12 meses (Figura 2). 66,5% das recapturas foram registradas na mesma praia da soltura, ou em áreas adjacentes, enquanto as demais (33,5%), foram encontradas em outras praias do município. Um único indivíduo foi encontrado no Espírito Santo. Embora a taxa de sucesso tenha sido bem alta (97%), a taxa de recapturas com novos problemas também foi alta, evidenciando que mesmo após reabilitadas, as tartarugas seguem expostas a inúmeras

ameaças. A distribuição dos intervalos de recapturas se assemelha ao observado em estudos com tartarugas saudáveis (1). A permanência das tartarugas na região onde foram soltas corrobora com estudos que evidenciam a fidelidade dos juvenis desta espécie às áreas de alimentação (2). A reabilitação das tartarugas marinhas representa uma nova chance para cumprirem seu papel biológico e contribui com valiosas informações sobre a saúde e patologias desses animais, que ajudam a subsidiar as tomadas de decisões no âmbito dos programas de conservação. Recapturas de tartarugas marinhas podem servir como importantes validadores da eficiência do tratamento aplicado em animais reabilitados.

Referências: 1- Gallo BM, et al. Sea Turtle Conservation in Ubatuba, Southeastern Brazil, a Feeding Area with Incidental Capture in Coastal Fisheries. **Chelonian Conservation and Biology** 2006; 5(1): 93-101. **2-** Siegwalt F, et al. High fidelity of sea turtles to their foraging grounds revealed by satellite tracking and capture-mark-recapture: new insights for the establishment of key marine conservation areas. **Biological Conservation** 2020; 250:108742.

Palavras-chave: centro de reabilitação, conservação, tartaruga verde

Keywords: conservation, green turtle, rehabilitation center

Autorização: SISBIO n° 42760-25

Figura 1. Apresenta a condição de saúde das tartarugas marinhas na recaptura, com evidenciação dos casos de sucesso ou insucesso.

Figura 2. Apresenta os intervalos de tempo entre soltura e recaptura em meses. Obs: 32 animais foram recapturados mais de uma vez.

Figura 1. Apresenta a condição de saúde das tartarugas marinhas na recaptura, com evidenciação dos casos de sucesso ou insucesso.

Nº de Tartarugas	Condição de saúde na recaptura	Observações	Classificação (sucesso/Insucesso)
63	Vivo saudável	Sem sinais de afecções	Sucesso
43	Vivo debilitado	Evidencia de novos problemas	Sucesso
3	Vivo debilitado	Lesão igual a primeira recapturado antes 30 dias	Insucesso
56	Morto	Evidencia de novos problemas	Sucesso
2	Morto	Lesão igual a primeira recapturado antes 30 dias	Insucesso

Figura 2. Apresenta os intervalos de tempo entre soltura e recaptura em meses. Obs: 32 animais foram recapturados mais de uma vez.

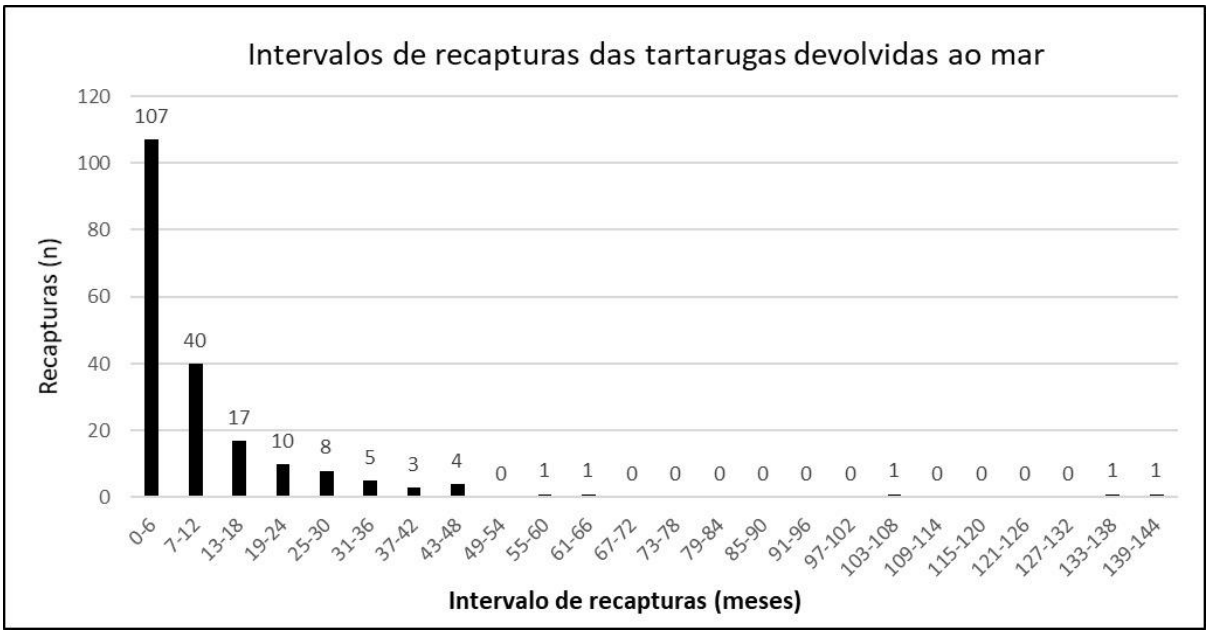

ESTUDO COMPARATIVO DE LESÕES HEPÁTICAS EM CALITRIQUÍDEOS DE VIDA LIVRE E MANTIDOS SOB CUIDADOS HUMANOS
Comparative study of liver injuries in free-living and human-kept care marmosets

Joyce Galvão de Souza[1], Aquiles Vicente Pereira[1], Jackson Nazareno Gomes de Lima[2], Brunna Muniz Rodrigues Falcão[3], Danilo José Ayres de Menezes[2], Telma de Sousa Lima[1]

[1]Universidade Estadual do Ceará, Tauá, Ceará.
[2]Universidade Federal de Campina Grande, Patos, Paraíba.
[3]Universidade Mauricio de Nassau, Fortaleza, Ceará.

*Email do autor correspondente: joycegalvaosouza@gmail.com

Introdução: Levantamentos de enfermidades em colônias de primatas demonstram uma diferença quanto à etiologia das doenças em animais de vida livre, e mantidos sob cuidados humanos (1), e traçar o perfil epidemiológico, clínico e patológico das lesões hepatobiliares em primatas pode auxiliar na caracterização da sanidade das colônias e na elaboração de estratégias de controle e profilaxia.
Material e Métodos: Foram necropsiados 37 exemplares de *Callithrix jacchus*, sendo 24 provenientes de um centro de pesquisa e 13 de um centro de reabilitação, do nordeste do Brasil, para estudo comparativo das lesões hepatobiliares dos dois grupos. A pesquisa obteve autorização da CEUA (004/2022) e do SISBIO (78157-1).
Resultados: Obteve-se descrição macroscópica de 13 animais do centro de pesquisa e de todos os animais do centro de reabilitação. Hepatomegalia (76,92%), seguida de evidenciação de padrão lobular (38,46%) e superfície irregular (15,38%) foram mais comuns na necropsia dos animais do centro de pesquisa, com um indivíduo apresentando também dilatação da vesícula biliar (**Figura 1**); enquanto coloração pálida (23,07%), padrão lobular evidenciado (23,07%) e bordas abauladas (15,38%) foram mais frequentes em animais do centro de reabilitação. Na histopatologia, inflamação (91,66%), fibrose (54,16%) e hiperplasia de ductos (58,33%) (**Figura 2**) foram as lesões mais frequentes dos animais provenientes do centro de pesquisa, enquanto necrose (69,23%), inflamação (69,23%), degeneração (30,76%) e hiperplasia de ductos (30,76%) foram predominantes nos animais do centro de reabilitação.
Discussão e Conclusão: Parasitose por *Platynosomum* sp. foi duas vezes maior nos animais mantidos sob cuidados humanos e, como consequência, as lesões relacionadas à cronicidade dessa infecção foram predominantes. Em indivíduos de vida livre, os danos hepáticos foram inespecíficos e incluem necrose, inflamação e degeneração, os quais são achados comuns em diversas doenças de diferentes etiologias. As lesões hepatobiliares associadas à *Platynosomum* sp. foram estabelecidas com base nos achados clínico-patológicos e, é importante reforçar que histologicamente, em 11 dos 37 animais, as lesões condizentes com platinosomiase foram visualizadas, incluindo presença do parasita, fibrose e hiperplasia ductal. Isso torna importante a obrigatoriedade na avaliação histopatológica do sistema hepatobiliar em calitriquídeos. Além disso, a despeito da ausência de parasitas na microscopia, indícios histopatológicos de agressão crônica podem ser atribuídas à parasitose, tais como ectasia e proliferação de ductos biliares, inflamação peribiliar crônica e fibrose. Em outra pesquisa com primatas de vida livre (2), as causas de morte por doenças não infecciosas foram mais frequentes do que nos animais mantidos sob cuidados humanos. Em vida livre, os calitriquídeos são muitas vezes observados em áreas urbanas, pois algumas espécies se adaptam bem às cidades, e com essa mudança de habitat, ficam mais expostos a ataques por animais domésticos e à eletrocussão, situações essas que muitas vezes levam ao resgate por parte dos órgãos responsáveis e encaminhamento aos centros de reabilitação

(3), semelhante ao observado na presente pesquisa. Entre os achados mais significativos, esteve a infecção parasitária causada por *Platynosomum* sp., presente em animais mantidos sob cuidados humanos e de vida livre, sendo em alguns casos diagnosticadas causando lesões crônicas em animais que morreram sem apresentar sinais clínicos.

Referencias: **1)** Chalmers DT, et al. A survey of the pathology of marmosets (*Callithrix jacchus*) derived from a marmoset breeding unit. Lab Anim. 1983; 17(4) : 270-279. **2)** Ehlers LP, et al. Causes of death in neotropical primates in Rio Grande do Sul State, Southern Brazil. J Med Primatol. 2021; 51: 85-92. **3)** Goulart VDLR, et al. Analysis of callouts made in relation to wild urban marmosets (*Callithrix penicillata*) and their implications for urban species management. Eur J Wildl Res. 2010; 56: 641-649.

Palavras-chave: Fígado, Histopatologia, Primatas.
Keywords: Liver, Histopatology, Primates.

Autorizações: CEUA nº 004/2022 / SISBio nº 78157-1

Figura 1: Fígado de exemplar de *Callithrix jacchus* oriundo de cativeiro apresentando distensão da vesícula biliar no centro do órgão (seta).



Figura 2: Micrografia do fígado de um exemplar de *Callithrix jacchus* oriundo de cativeiro apresentando hepatopatia crônica com padrão de lesão periductal, fibrose e proliferação de ductos (setas). Hematoxilina e eosina. 40x.

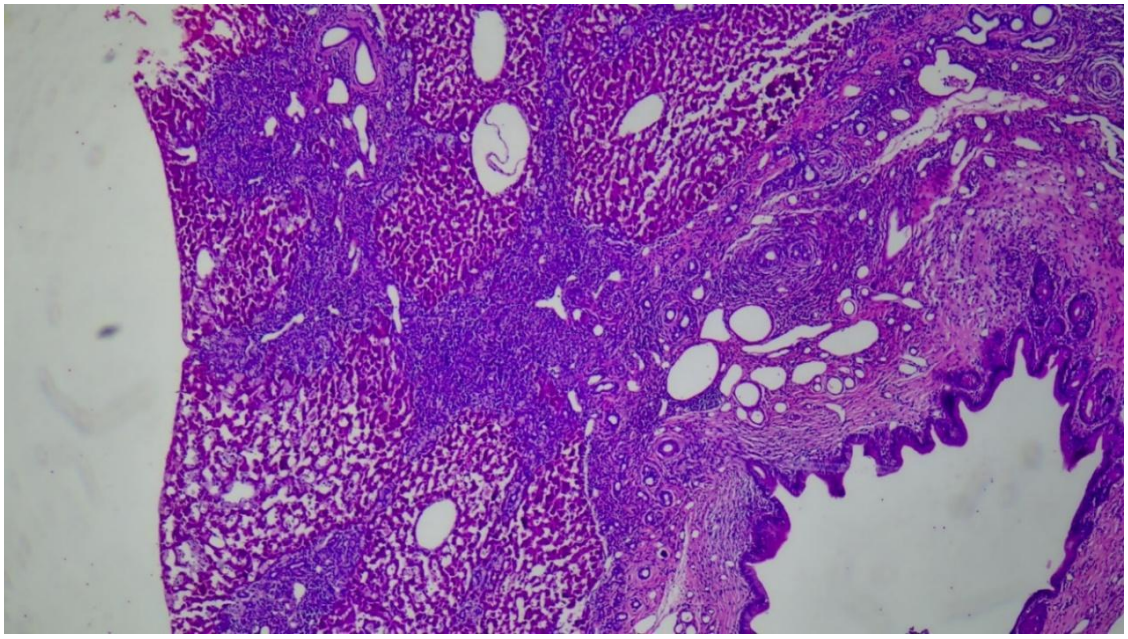

ESTABILIDADE DE DNA NUCLEAR E MITOCONDRIAL EM PELOS DE VEADO-CATINGUEIRO POR PCR EM TEMPO REAL
Nuclear and mitochondrial DNA stability in brown brocket deer hair by real-time PCR

Francisca Kaline Pereira de Souza[1], Giovanna Vianna Siqueira[1], Maria Eduarda dos Santos Henrique[2]; Leticia Kenmilly Sena Gonçalves[2]; Irving Mitchell Laines Arcce[1], Francisco Bastos Cavalcante Sobrinho[1], Vicente José de Figueirêdo Freitas[1]; Luciana Magalhães Melo[1]

[1]Programa de Pós-Graduação em Ciências Veterinárias (PPGCV), Universidade Estadual do Ceará (UECE), Fortaleza, Ceará
[2]Centro de Educação, Ciências e Tecnologia da Região dos Inhamuns (CECITEC), Universidade Estadual do Ceará (UECE), Tauá, Ceará

*Email do autor correspondente: luciana.melo@uece.br; lucianamagalhaesmelo@gmail.com

Introdução: O veado-catingueiro (*Subulo gouaz*oubira) é um cervídeo neotropical de pequeno porte e ampla distribuição geográfica, reconhecido por sua elevada plasticidade ecológica, o que permite adaptar-se a ambientes modificados. Contudo, apresenta comportamento arredio, sendo de difícil observação em campo, além de ser um animal sensível ao estresse (1). Nesse contexto, métodos não invasivos, como a coleta de pelos é uma fonte valiosa de informações biológicas, aplicável a estudos genéticos, sendo uma alternativa promissora para a conservação de espécies ameaçadas de extinção (2). Dessa forma, o objetivo deste estudo foi avaliar a estabilidade de DNA nos pelos de veado-catingueiro acondicionados à seco em temperatura ambiente por até 96 horas.
Material e Métodos: Pelos de exemplares de veados-catingueiros (n=4) foram obtidos através de fita adesiva e avaliados sob estereomicroscópio para a presença do bulbo folicular. As amostras foram organizadas em cinco grupos de 20 pelos cada e acondicionados em tubos plásticos, a seco, em temperatura ambiente (~27ºC), por até 96 h. Para avaliar a estabilidade do DNA nas amostras, a extração foi realizada em 0, 24, 48, 72 e 96 h de armazenamento, utilizando o PureLink Genomic DNA purification Mini Kit, de acordo com as instruções do fabricante. Todas as amostras foram analisadas através de espectrofotometria, com o intuito de verificar a concentração e qualidade do DNA. Adicionalmente, as amostras de DNA foram submetidas a amplificação por PCR em tempo real (qPCR) do gene nuclear *GAPDH* (gliceraldeído-3-fosfato desidrogenase) e do gene mitocondrial *ATP6* (subunidade 6 da enzima ATP sintase). A análise dos resultados foi feita pelo teste de ANOVA seguido do teste de Tukey com $p<0,05$.
Resultados: As quantificações de DNA total, obtidas por espectrofotometria estão plotadas na **Figura 1** para os diferentes grupos, apresentando uma concentração média ± E.P. de 7,32 ± 0,63 ng/µL. Os valores obtidos através de qPCR estão apresentados na **Figura 2**, com média ± E.P. de 19,69 ± 2,30 ng/µL e 22,58 ± 2,86 ng/µL, para as amplificações dos genes *GAPDH* e *APT6*, respectivamente.
Discussão e Conclusão: Os resultados mostraram que os rendimentos médios de DNA não diferiram significativamente nos diferentes tempos de armazenamento quando comparadas ao grupo 0 h (**Figura 1**). Corroborando com nossos resultados, um estudo com ursos pardos (*Ursus arctos*) indicou que a concentração de DNA em amostras de pelos só diminuiu após seis meses de armazenamento (3). Na análise por qPCR, as concentrações de DNA obtidas através de amplificação de ambos os genes, nuclear e mitocondrial, produziram resultado similar, não indicando diferença significativa (**Figura 2**) em relação ao grupo 0 h. Estudos anteriores de nossa equipe também amplificaram com sucesso os genes *ATP6* e *GAPDH* em material biológico de veado-catingueiro (4,5). Ambos os tipos de DNA, nuclear e mitocondrial, ficam preservados em amostras de folículos pilosos de veados-catingueiros por até quatro dias (96 h), mesmo quando armazenados a seco e em temperatura ambiente de ~27ºC, sem acréscimo de qualquer reagente

para conservação das moléculas. Assim, esse tipo de amostra biológica, de obtenção não-invasiva mostra-se muito eficaz para obtenção de material genético em estudos populacionais desses animais, especialmente no Nordeste do Brasil.

Referencias: **1)** Duarte JMB et al. Avaliação do risco de extinção do veado-catingueiro *Mazama gouazoubira* G. Fischer [von Waldhein], 1814, no Brasil. Biodiversidade Brasileira, v. 2, p. 50-58, 2012. **2)** Rodrigues LP et al. Effectiveness of non-invasive methods in studying jaguar (*Panthera onca*) hair. Animals, v. 15, p. 1415, 20215. **3)** Roon DA et al. A quantitative evaluation of two methods for preserving hair samples. Molecular Ecology Notes, v. 3, p. 163-166, 4) Melo LM et al. The use of somatic cell nuclear transfer to obtain interspecific cloned embryos from brown brocket deer karyoplast and bovine cytoplast: embryo development and nuclear gene expression. Theriogenology Wild, v. 1, p. 100001, 2022. **5)** Magalhães LC et al. In vitro development and mitochondrial gene expression in brown brocket deer (*Mazama gouazoubira*) embryos obtained by interspecific somatic cell nuclear transfer. Cellular Reprogramming, v. 22, p. 1-9, 2020.

Palavras-chave: Cervídeo; folículo piloso; extração de DNA.
Keywords: Deer; hair follicle; DNA extraction.

Autorizações: CEUA nº 31032.000283/2025-11 / SISBio nº 94326-1

Agências Financiadoras: FUNCAP/BPI (BP6-0241-00058.01.00/25).

Figura 1: Avaliação espectrofotométrica da concentração de DNA total obtida a partir de amostras de pelos de veado-catingueiro (*Subulo gouazoubira*) armazenados a seco, em temperatura ambiente (~37ºC) por até 96 h.

Figura 2: PCR em tempo real com amplificação do gene nuclear *GAPDH* e mitocondrial *ATP6* para quantificação do DNA obtido a partir de amostras de pelos de veado-catingueiro (*Subulo gouazoubira*) armazenados a seco, em temperatura ambiente (~37ºC) por até 96 h.

ESTABILIDADE DE DNA NUCLEAR E MITOCONDRIAL EM PELOS DE VEADO-CATINGUEIRO POR PCR EM TEMPO REAL

Nuclear and mitochondrial DNA stability in brown brocket deer hair by real-time PCR



Figura 1: Avaliação espectrofotométrica da concentração de DNA total obtido a partir de amostras de pelos de veado-catingueiro (*Subulo gouazoubira*) armazenados à seco, em temperatura ambiente (~37ºC) por até 96 horas.

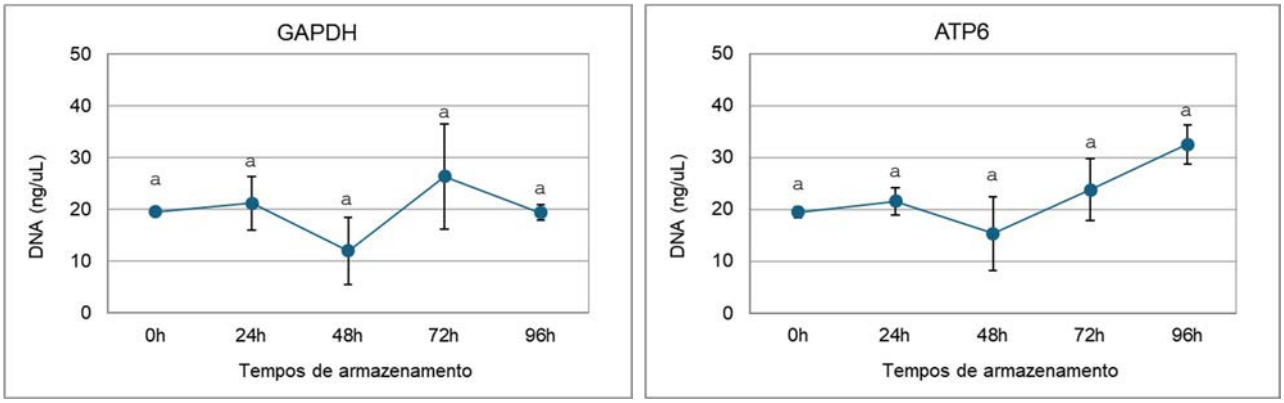

Figura 2: PCR em tempo real com amplificação do gene nuclear *GAPDH* e mitocondrial *ATP6* para quantificação do DNA obtido a partir de amostras de pelos de veado-catingueiro (*Subulo gouazoubira*) armazenados à seco, em temperatura ambiente (~37ºC) por até 96 horas.

ANÁLISE TRIDIMENSIONAL DE FOLÍCULO PILOSO DE VEADO-CATINGUEIRO UTILIZANDO MICROSCOPIA LIGHT SHEET – ESTUDOS PRELIMINARES DE VIABILIDADE CELULAR

Three-dimensional analysis of the hair follicle of the red brocket deer using Light-Sheet microscopy – preliminary studies of cell viability

Eliziane Araújo da Páscoa[1]*, Irving Mitchell Laines Arcce[1], Gildas Mbemya Tetaping [2] , Samuel Tadeu Rocha [3] , Francisco Bastos Cavalcante Sobrinho[1], Giovanna Vianna Siqueira[1], Paulo Ricardo de Oliveira Bersano [2] , Luciana Magalhães Melo[1].

1 Programa de Pós-Graduação em Ciências Veterinárias (PPGCV), Universidade Estadual do Ceará (UECE Fortaleza-CE); 2 Complexo de Equipamentos e Laboratórios Multiusuários e Microscopia Avançada (CELMMA), Universidade Estadual do Ceará (UECE, Fortaleza-CE); 3 Centro de Aquisição e Processamento de Imagens (CAPI), Universidade Federal de Minas Gerais (UFMG, Belo Horizonte-MG).

*Email do autor correspondente: elizianepascoa@gmail.com

Introdução: A Microscopia Light Sheet (MLS) é uma moderna ferramenta para obtenção de imagens tridimensionais de alta resolução, cujo enorme diferencial é poder ser aplicada diretamente em tecidos vivos, sem a necessidade de cortes histológicos para o estudo da arquitetura tecidual (1). No presente estudo, foram obtidas imagens inéditas de folículos pilosos de veado-catingueiro (*Subulo gouazoubira*), a mais abundante espécie de cervídeo do bioma da Caatinga. Uma vez que essa espécie não é considerada ameaçada de extinção, tem sido bastante utilizada como modelo experimental, visando contribuir para a conservação de cervídeos neotropicais (2). Para esses e outros animais selvagens, o pelo tem sido considerado uma importante fonte de informações biológicas, podendo ser obtido através de métodos conhecidos como “armadilhas de pelos”, com coleta não invasiva e de custo relativamente baixo (3). Nesse contexto, o presente estudo objetivou realizar a análise tridimensional de folículos pilosos de veado-catingueiro utilizando MLS associada a marcadores fluorescentes para avaliação da viabilidade celular. **Material e Métodos:** Pelos de exemplares de veados-catingueiros foram obtidos através de fita adesiva e avaliados sob estereomicroscópio para a presença do bulbo folicular. Após lavagem em PBS, as amostras foram incubadas com marcador de DNA nuclear (Hoeschst 33342), associado a um dos seguintes marcadores de viabilidade celular: TO-PRO-3 iodide (integridade de membrana plasmática) ou CellTrace Calcein Red- Orange (atividade metabólico-enzimática). Após imersão em agarose 1%, as imagens foram captadas no microscópio Light Sheet 7, com objetiva de 20 x e filtros de 405, 561 e 638nm, utilizando o software ZEN Black 3.3, por meio de z-stacks. O processamento das imagens foi realizado com utilização dos softwares ZEN Blue 3.3 ou FIJI ImageJ. **Resultados**: Imagens tridimensionais após marcação dos núcleos das células foliculares com o Hoeschst 33342 estão representadas em três projeções na Figura 1. As marcações fluorescentes mostrando células com membranas plasmáticas lesionadas (células mortas) e com metabolismo enzimático detectável (células vivas) estão representadas na Figura 2, associadas ou não com imagens de marcações com Hoechst 33342. **Discussão e Conclusão**: O folículo piloso é um órgão de origem embrionária mista, formado de múltiplas camadas de células de origem neuroectodérmica de mesodérmica, podendo ser utilizada como fonte de diferentes tipos celulares (4). O nível de regularidade morfológico-estrutural (5), bem como a viabilidade celular (4) dos pelo arrancados vem sendo cada vez mais estabelecidos em amostras humanas. A análise tridimensional do presente estudo permitiu a identificação de algumas das camadas celulares preservadas nesse tipo de tecido obtido de cervídeo. Adicionalmente, constatou-se a presença de várias células metabolicamente ativas e viáveis, no tecido à fresco (Figura 2B). As células com lesão de membrana plasmática estão

especialmente nas camadas mais superficiais (Figura 2E), sendo, provavelmente, oriundas do processo de arrancamento do pelo. A avaliação da viabilidade celular in situ em folículos pilosos de veado-catingueiro através de MLS permitiu a constatação da presença de grande quantidade de células viáveis, que fortalecem a utilização desse tipo de amostra biológica, especialmente para cultivo e multiplicação em ambiente laboratorial.

Referências: **1)** Liu X, et al. A low-cost, high-throughput pipeline for 3D imaging of embryonic mouse hearts using lightsheet microscopy. Developmental Biology 2025; 527:26-38. **2)** Melo LM, et al. The use of somatic cell nuclear transfer to obtain interspecific cloned embryos from brown brocket deer karyoplast and bovine cytoplast: embryo development and nuclear gene expression. Theriogenology Wild 2022; 1:100001. **3)** Silva BFS, et al. da Silva Assessing the morphological identification of guard hairs from Brazilian deer. Iheringia Série Zoologia, 2020; http://dx.doi.org/10.1590/1678-4766e2020029. **4)** Plucked Human Hair Shafts and Biomolecular Medical Research. Scientific World Journal Volume 2013; http://dx.doi.org/10.1155/2013/620531. **5)** Camidge DR, et al. Plucked human hair as a tissue in which to assess pharmacodynamic end points during drug development studies. British Journal of Cancer 2005; 92:1837-1841.

Palavras-chave: *Subulo gouazoubira*; pelos; conservação.
Keywords: *Subulo gouazoubira; hair; conservation.*

Autorizações: CEUA n.31032.000283/2025-11, SISBIO n.94326-1

Agências Financiadoras: FUNCAP/BPI (n.BP6-0241-00058.01.00/25); CZI/CM/PESQUISA BIOMEDICA NO BRASIL/FUNDEP Projeto n. 29390.

Figura 1: Microscopia Light Sheet de folículo piloso de veado-catingueiro (*Subulo gouazoubira*) marcado com Hoeschst 33342. Diferentes ângulos de projeções do bulbo capilar estão apresentados em (A) (B) e (C). Azul: núcleos celulares.

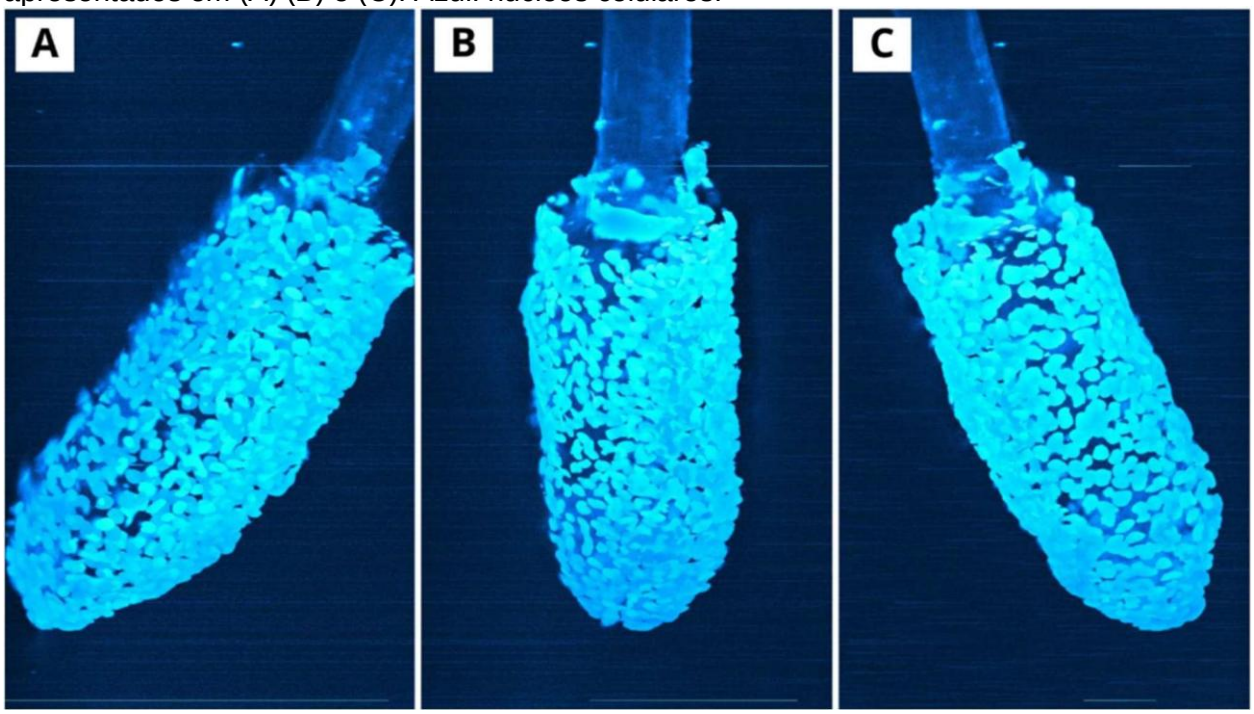

Figura 2: Microscopia Light Sheet de folículo piloso de veado-catingueiro (*Subulo gouazoubira*) para avaliação de viabilidade celular. (A) e (D) Tecido marcado com Hoeschst 33342 (núcleos celulares); (B) Células com membrana lesionada, marcadas com TO-PRO-3 iodide; (C) Sobreposição dos A e B. (E) Células com metabolismo enzimático ativo (viáveis), marcadas com CellTrace Calcein Red-Orange; (F) Sobreposição dos sinais D e E.

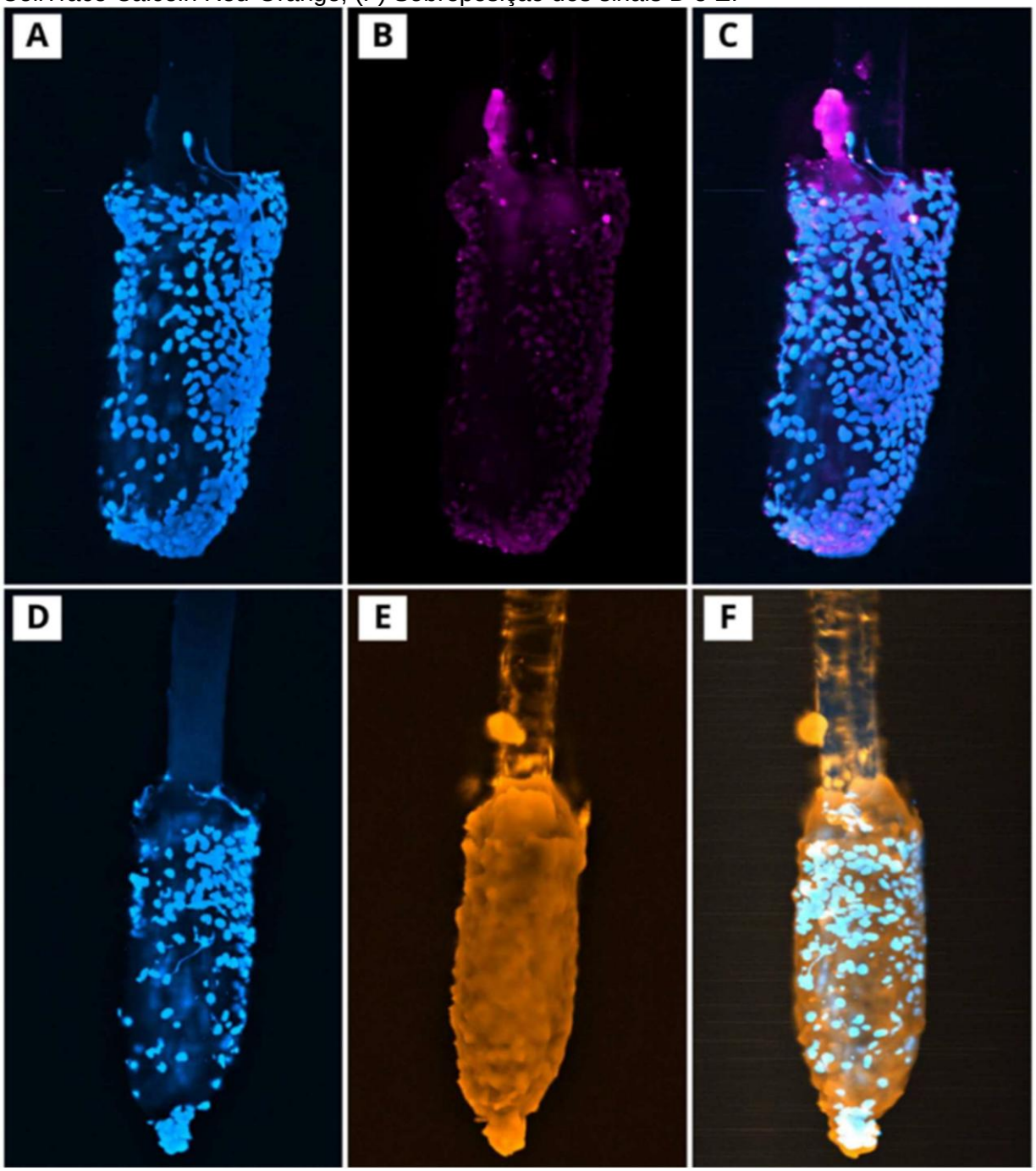

DIAGNÓSTICO E MANEJO DE ENTERITE E COLITE EM VIPERÍDEOS NO PERÍODO DE 2019 A 2024

Diagnosis and management of enteritis and colitis in Viperidae from 2019 to 2024

Lara Barbara Alves [1], Sandra Fernanda Bilbao Orozco [2], Marcia Regina Franzolin [2], Susana de Souza Barreto [2], Kathleen Fernandes Grego [1], Luciana Carla Rameh-de-Albuquerque [1].

[1] Laboratório de Herpetologia, Instituto Butantan, São Paulo.
[2] Laboratório de Bacteriologia, Instituto Butantan, São Paulo.

*Email do autor: larabarbaraa@yahoo.com

Introdução: Uma das causas principais de mortalidade em serpentes mantidas em cativeiro são as doenças infecciosas bacterianas (1). Nos répteis, ocorrem processos assintomáticos, que podem evoluir para quadros clínicos severos (2). A ocorrência de infecções por bactérias intestinais é favorecida quando patógenos como *Salmonella* spp. invadem tecidos extra-entéricos, o que ocorre em situações de imunodeficiência (3). Os objetivos do presente trabalho foram identificar as bactérias causadoras de enterite/colite em viperídeos, analisar os tratamentos instituídos e correlacionar achados necroscópicos com os microrganismos isolados. **Materiais e métodos:** Foram avaliadas as fichas individuais e de tratamento dos animais que apresentaram sinais clínicos compatíveis com gastroenterite e colite, entre os anos de 2019-2024. Para o diagnóstico definitivo, foram coletadas amostras de mucosa cloacal através de suabe e punção da veia coccígea ventral para hemocultura. Os suabes cloacais foram incubados em caldo caseína-soja (CS), em seguida transferidos para caldo Rappaport-Vassiliadis para enriquecimento da amostra e, posteriormente, realizou-se a semeadura (em duplicata) em ágar xilose-lisina-desoxicolato (XLD). Para a hemocultura foram utilizados frascos contendo CS e caldo tioglicolato-fluido (T). Foram realizados dois subcultivos cegos em meios sólidos em ágar Sangue (AS) e ágar MacConkey (MC). As colônias foram identificadas pelo sistema API® (bioMérieux). Os fármacos testados no antibiograma (método de Kirby-Bauer) foram amicacina, cefalexina, ceftiofur, cefuroxima, ciprofloxacina, cotrimoxazol, enrofloxacina e gentamicina. Nos animais que vieram a óbito foi realizada a necrópsia com descrição dos achados macroscópicos. **Resultados:** Das 33 serpentes avaliadas dos gêneros *Bothrops* e *Crotalus*, 51,5% apresentaram infecção por *Salmonella enterica* ssp. *arizonae*, seguida por *Pseudomonas aeruginosa* com 24,2% e *Klebsiella oxytoca* em 15,1%, (**Gráfico 1**). Vinte animais vieram a óbito, totalizando 60,6%. As principais lesões macroscópicas nos exames de necropsia foram: secreção catarral ou purulenta no trato digestório, espessamento intestinal, úlceras e placas caseosas no cólon. Nódulos hepáticos foram encontrados em 25% dos casos, indicando um possível quadro de granulomatose ou infecção disseminada. A sepse foi identificada em

31,2% dos casos, sugerindo uma condição clínica de comprometimento sistêmico. A gentamicina foi o antibiótico mais efetivo nos tratamentos, com as bactérias apresentando uma sensibilidade de 100%, enquanto a maior resistência dos isolados foi em relação à cefuroxima (**Gráfico 2**). **Discussão:** *Salmonella* apresenta menor percentual de resistência às drogas como quinolonas (enrofloxacina e ciprofloxacina), cefalosporinas de última geração, aminoglicosídeos (gentamicina e ampicilina), associados a inibidor da beta-lactamase (3,4). Apesar da execução de tratamentos adequados, a taxa de sucesso foi de 39,4%, o que pode ser atribuído à presença de bactérias multirresistentes e a fatores que podem prejudicar a antibioticoterapia, como: estresse e fatores abióticos inadequados. Nódulos hepáticos foram observados em 25% das necropsias, indicando um possível quadro de granulomatose ou infecção disseminada (5), acarretando na incorreta metabolização de fármacos. **Conclusão:** Apesar de toda a profilaxia realizada no plantel, possivelmente as infecções se devem ao fato destes agentes infecciosos fazerem parte da microbiota das serpentes e, por tratarem-se de patógenos oportunistas, sendo imprescindível a observação de sinais clínicos a fim de realizar o diagnóstico precoce e tratamento assertivo.

Referências: 1) Grego K, Rameh-De-Albuquerque L, Kolesnikovas CKM. Chapter 15: Squamata (Serpentes). In: Cubas ZS, Silva JC, Catão-Dias JL (editores). Tratado de animais selvagens**.** 2ª ed. São Paulo: Roca; 2014. p.186-218. **2)** Carvalho VM. Colibacilose e salmonelose. In: Cubas ZS, Silva JC, Catão-Dias JL (editores). Tratado de animais selvagens. São Paulo: Roca; 2006. p.742-750. **3)** Johnson-Delaney CA. Reptile zoonoses and threats to public health. In: Mader DR (editor). Reptile medicine and surgery. St. Louis: Elsevier; 2006. p.1017-1030. **4)** Mitchell MA. *Salmonella*: diagnostic methods for reptiles. In: Mader DR (editor). Reptile medicine and surgery**.** 2ª ed. St. Louis (MO): Saunders Elsevier; 2006. p.900-905. **5)** Onderka DK, Finlayson MC. Salmonellae and salmonellosis in captive reptiles. The Canadian Journal of Comparative Medicine 1985; 49(3):268-270.

Palavras-chaves: Doenças bacterianas. Serpentes. Sepse.
Keywords: Bacterial diseases. Snakes. Sepsis.

Autorizações: CEUAIB 7967310720

Agências Financiadoras: Secretaria de Estado da Saúde de São Paulo

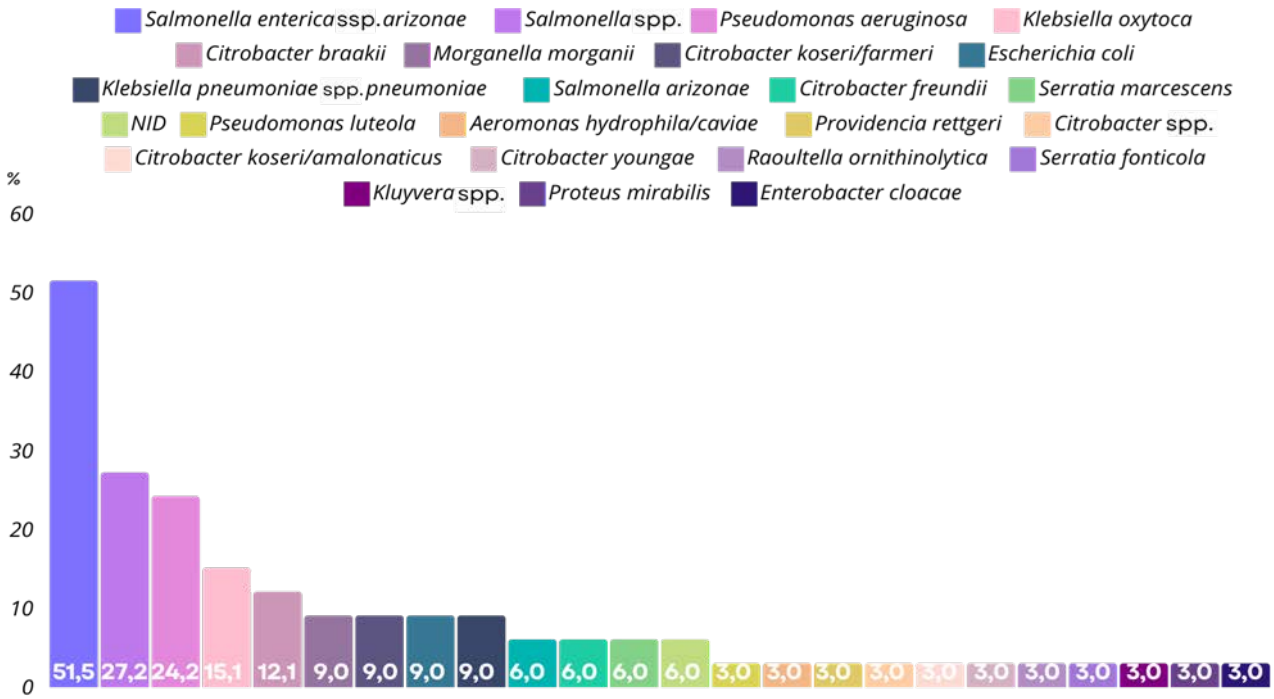

Gráfico 1: Percentual dos isolamentos bacterianos realizados através de suabe cloacal em viperídeos dos gêneros *Bothrops* e *Crotalus*, no período de 2019 a 2024.

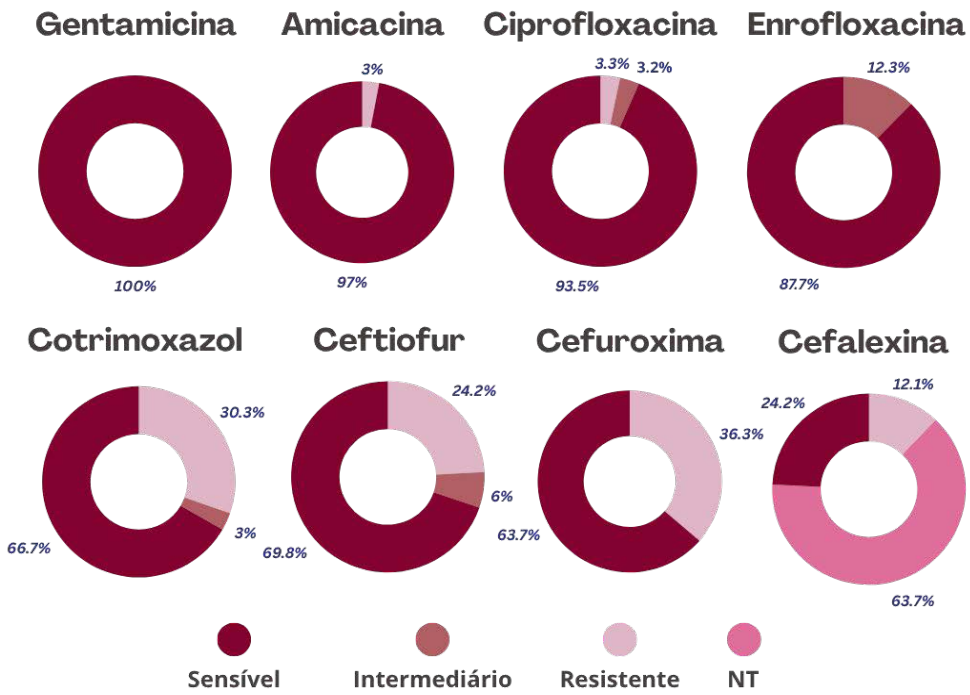

Gráfico 2: Perfil de sensibilidade bacteriana aos antibióticos testados no antibiograma e utilizados em tratamento nos viperídeos com diagnóstico de enterite e colite, no período de 2019 a 2024.

ASPECTOS DE SAÚDE E CONSERVAÇÃO DO *DIDELPHIS AURITA* EM COMUNIDADES URBANAS

Health and conservation aspects of *Didelphis aurita* in urban communities

Ianei de Oliveira Carneiro[1*], Thaís Auxiliadora dos Santos Mattos[2], Diogo Ferreyra[3], Nicole Hlavac[1], Jaqueline Cruz[2], Hussein Khalil[2,4], Federico Costa[3], Hernan Darío Argibay[3].

[1]Escola de Medicina Veterinária e Zootecnia, Universidade Federal da Bahia, Salvador, Bahia.
[2]Instituto Gonçalo Moniz, Fiocruz-Bahia, Salvador, Bahia.
[3]Instituto de Saúde Coletiva, Universidade Federal da Bahia, Salvador, Bahia.
[4]Swedish University of Agricultural Sciences, Uppsala, Sweden.

*Email do autor correspondente: ianeica@ufba.br

Introdução: O sariguê (*Didelphis aurita*) é um mamífero metatério endêmico da Mata Atlântica, cuja adaptabilidade ao ambiente urbano o torna um elo relevante entre os ciclos silvestre e doméstico. A espécie pode ser biomonitor de qualidade ambiental, além de fornecer importantes serviços ecossistêmicos. Objetivamos descrever o status de saúde de *D. aurita* em vida livre em comunidades vulnerabilizadas urbanas de Salvador, visando discutir os potenciais riscos de zoonoses e contribuir para estratégias de conservação da espécie.
Material e Métodos: As coletas foram realizadas entre outubro/ 2021 e março/ 2023, em duas comunidades caracterizadas por condições sanitárias precárias, áreas naturais fragmentadas, alta abundância de roedores e ocorrência de alagamento, fatores que potencializam os riscos à saúde pública e à conservação da fauna (**Figura 1**). Dispusemos 2 *tomahawks* iscadas/ ponto, 4 noites, checagem matinal, em peridomicílio e área natural. A coleta de sangue se deu mediante contenção química, sendo o material direcionado para o perfil hematológico e sorologia de *Leptospira* spp. (MAT; 1:50) (1). As fezes - defecção natural (formol 10%), foram analisadas por flutuação, microscopia óptica (10x e 40x).
Resultados: Capturamos 81 animais, mediana de peso 728gr (Intervalo Interquartil - IIQ: 388-1120). Obtivemos perfil hematológico de 75% (61/81) dos sariguês (23 machos, 35 fêmeas e 3 indeterminados). Para machos, as medianas foram: RBC 5,13 $\times 10^{12}$/L, HGB 12 g/dL, HCT 39,7%, VCM 78,18 fL, WBC 11.900/µL, com 4.400/µL de neutrófilos, 4.650/µL de linfócitos, 1.717/µL de eosinófilos e 177/µL de monócitos; para fêmeas: RBC 4,76 $\times 10^{12}$/L, HGB 11,5 g/dL, HCT 37,8%, VCM 79,5 fL, WBC 12.600/µL, neutrófilos 5.412/µL, linfócitos 4.092/µL, eosinófilos 1.862/µL e monócitos 194/µL. Os indefinidos apresentaram RBC 5,05 $\times 10^{12}$/L, HGB 11,4 g/dL, HCT 37,3%, VCM 75 fL, WBC 12.500/µL, 7.670/µL de neutrófilos, 2.575/µL de linfócitos, 1.000/µL de eosinófilos e 130/µL de monócitos. 10,3% (8/77) dos animais testaram positivos para os sorogrupos *Icterohaemorrhagiae* cepa Fiocruz L1 130 (5), e *Celledoni* cepa Celledoni (1). Os parasitas diagnosticados foram *Ancylostoma* (9,8%; 8/81), *Trichuris* (7,4%; 6/81), *Capillaria* (1,2%; 1/81) e *Isospora* (1,2%; 1/81).
Discussão e Conclusão: A mediana de peso sugere predomínio de animais juvenis. Os valores mais elevados na linhagem eritróide dos machos e das fêmeas na linhagem mieloide é compatível com estudos já publicados com *Didelphis*, podendo estar associado a fatores fisiológicos, hormonais (2). Fatores infecciosos, especialmente bacterianos, baixa qualidade ambiental e estresse podem gerar as linfocitoses, enquanto imunossupressão e baixo estímulo podem levar às linfopenias, especialmente em juvenis. O sorogrupo *Icterohaemorrhagiae*, reconhecido por seu potencial zoonótico, é o mais prevalente na região, no entanto, os impactos sobre o *Didelphis* e a papel desses animais no ciclo de transmissão ainda é desconhecido. A proximidade das residências com

a mata e a baixa infraestrutura possibilita aos sariguês contanto com lixo, esgoto, inclusive *Rattus*, ampliando sua interação com patógenos. O contato do sariguê com ambiente urbano o expõe a parasitas comumente detectados em espécies domésticas, a exemplo do *Ancylostoma* (3). Assim, a conservação de espécies em centros urbanos pressupõe cumprir requisitos socioambientais que impactarão diretamente na saúde ambiental, humana e animal.

Referencias: **1)** Cruz JS et al. Biannual and Quarterly Comparison Analysis of Agglutinating Antibody Kinetics on a Subcohort of Individuals Exposed to Leptospira interrogans in Salvador, Brazil. Frontiers in medicine 2022; 14;1-10. **2)** Ceballos, Claudia P et al. Hematology and serum biochemistry reference intervals for the common opossum *Didelphis marsupialis*. Veterinary research communications 2025; 49; 1-11. **3)** Bezerra-Santos, M A et al. *Didelphis* spp. opossums and their parasites in the Americas: A One Health perspective. Parasitology research 2021; 120; 4091-4111.

Palavras-chave: Diagnóstico, Fauna Urbana, Saúde Única
Keywords: Diagnosis, Urban wildlife, One Health.

Autorizações: CEUA n° 07/2021/ SISBio n° 77314-1

Agências Financiadoras: Medical Research Council (UK), n° MR/P024084/1 e MR/T029781/1; CNPq, 09/2020, 14/2023-442631/2023-5.

Figura 1: Área de estudo e distribuição dos animais amostrados. Os positivos se concentraram na comunidade de Pau da Lima.

IXODOFAUNA DE TAMANDUÁS-BANDEIRAS (*Myrmecophaga tridactyla*) E TAMANDUÁS-MIRINS (*Tamandua tetradactyla*) EM SOROCABA, SÃO PAULO, BRASIL.

Ixodid fauna of giant anteaters (*Myrmecophaga tridactyla*) and southern tamanduas (*Tamandua tetradactyla*) in Sorocaba, São Paulo, Brazil

Rodrigo Hidalgo Friciello Teixeira [1,2,3], André Luiz Mota da Costa[1], Ronnie Von Matheus Ferreira[2], Heloisa Coppini de Lima[3]*, Marinete Amorim[4], Gilberto Sales Gazeta[4], Marcelo Bahia Labruna[5], Thiago Fernandes Martins[5].

[1]Parque Zoológico Municipal "Quinzinho de Barros" (PZMQB), Sorocaba, São Paulo, Brasil.
[2]Universidade de Sorocaba (UNISO), Sorocaba, São Paulo, Brasil.
[3]Programa de Pós-Graduação em Animais Selvagens da Universidade Paulista "Júlio de Mesquita Filho" (UNESP / Botucatu), Botucatu, São Paulo, Brasil.
[4]Laboratório de Carrapatos e Outros Vetores Ápteros – Referência Nacional em Vetores das Rickettioses e Coleção de Artrópodes Vetores Ápteros de Importância em Saúde das Comunidades (CAVAISC) do Instituto Oswaldo Cruz/Fiocruz, Rio de Janeiro, RJ.
[5]Laboratório de Doenças Parasitárias do Departamento de Medicina Veterinária Preventiva e Saúde Animal (VPS) da Faculdade de Medicina Veterinária e Zootecnia (FMVZ) da Universidade de São Paulo (USP) e Coleção Nacional de Carrapatos "Danilo Gonçalves Saraiva" (CNC) da FMVZ-USP, São Paulo, SP.

*Email do autor correspondente: heloisa.coppini@unesp.br

Introdução: A coleta sistemática de parasitas em animais selvagens contribui com informações valiosas, destacando a relação entre hospedeiros e parasitas. O estudo da ixodofauna em animais silvestres ampara a investigação sobre a transmissão de patógenos, causadores de enfermidades em situações *in situ* e *ex situ.*
Material e Métodos: Durante três décadas, entre os anos de 1994 e 2024, foram coletados 2.709 carrapatos fixados em tamanduás-bandeiras (*Myrmecophaga tridactyla*) e tamanduás-mirins (*Tamandua tetradactyla*) da Região Metropolitana de Sorocaba, estado de São Paulo, Brasil. As coletas dos carrapatos foram realizadas durante exames de rotina em exemplares de tamanduás-bandeiras (*M. tridactyla*) e tamanduás-mirins (*T. tetradactyla*), encaminhados ao Zoológico de Sorocaba (PZMQB). Em relação a origem dos hospedeiros a grande maioria são de animais vivos oriundo da natureza da Região Metropolitana de Sorocaba (RMS), porém também foram incluídos na pesquisa animais recebidos e mantidos sob cuidados humanos no Zoológico de Sorocaba, assim como carcaças dos animais silvestres com carrapatos aderidos ao corpo e destinadas ao PZMQB e a Universidade de Sorocaba (UNISO). Os carrapatos foram removidos manualmente e acondicionados em potes plásticos com álcool 70 ^{0}GL e devidamente identificados. Os ixodídeos foram identificados com auxílio de chaves taxonômicas e depositados em duas coleções acarológicas.
Resultados: As espécies de carrapatos *Amblyomma aureolatum*, *A. brasiliense*, *A. calcaratum*, *A. dubitatum, A. nodosum*, *A. sculptum*, *A. tigrinum, Dermacentor nitens*, *Rhipicephalus microplus* e larvas de *Amblyomma sp.*, foram coletadas em tamanduás-bandeiras. E nos indivíduos de tamanduás-mirins foram coletadas as espécies de carrapatos *A. aureolatum*, *A. calcaratum, A. dubitatum*, *A. nodosum*, *A. sculptum* e larvas de *Amblyomma sp.* Ao longo das três décadas de

pesquisas, as espécies de carrapatos *A. sculptum* e *A. nodosum* representaram 41,0% e 34,5% dos carrapatos coletados em tamanduá-bandeira e tamanduá-mirim, respectivamente.

Discussão e Conclusão: Ao longo do período das coletas a nomenclatura dos carrapatos e da Ordem dos tamanduás foram modificadas, assim como os métodos de identificação dos ixodídeos, evidenciando a importância de atualizar os dados sobre a relação entre ectoparasitas e hospedeiros.

Referências: **1)** Aragão HB, Fonseca F. Notas de Ixodologia. VIII – Lista e chave para os representantes da fauna ixodológica brasileira. Mem Inst Osw Cruz 1961; 59(2): 115-129.
2) Barros-Battesti DM, Arzua M, Bechara GH. Carrapatos de importância médico-veterinária da Região Neotropical: Um guia ilustrado para identificação de espécies. Vox/ICTTD-3/Butantan. 223 pp, 2006. **3)** Teixeira RHF, Miranda F. Ixodofauna em tamanduás. In. MIRANDA F. Manutenção de Tamanduás em Cativeiro. Ed. Cubo, p. 256-261, 2012. ISBN. 978-85-60064-27-4.

Palavras-chave: Carrapatos; Pilosa; ectoparasitas.
Keywords: Ticks; Pilosa; ectoparasites.

Autorizações: Autorização de Manejo (AM) da Secretaria de Meio Ambiente, Infraestrutura e Logística (SEMIL) AM nº 8040/2011.

PERFIL HEMATOLÓGICO DE TUCANOS-TOCO (*Ramphastos toco*) MANTIDOS SOB CUIDADOS HUMANOS

Hematological profile of toco toucans (*Ramphastos toco*) kept under human care

Juliana de Souza Carnieli[1]*, Gerlaine Barbosa Vianna[1], Marcos Roberto Barros Freitas[1], Igor Roland Mathias Netto da Silva[1], Patrícia Montresor[2], Cristiane Divan Baldani[1], Daniel de Almeida Balthazar[1], Andresa Guimarães[1]

[1] Faculdade de Medicina Veterinária, Universidade Federal Rural do Rio de Janeiro (UFRRJ), Seropédica, Rio de Janeiro.
[2] Centro de Triagem de Animais Silvestres (CETAS), Seropédica, Rio de Janeiro.

*julianadesouzacarnieli@outlook.com

O Tucano-toco (*Ramphastos toco*) é encontrado em áreas semi-abertas a matas fechadas de países neotropicais da América (1). Exames de sangue são indispensáveis na medicina aviária uma vez que, aves apresentam frequentemente sinais clínicos inespecíficos (2). Este estudo teve como objetivo realizar o perfil hematológico de tucanos-toco para monitorar a saúde desses animais. O estudo abrangeu 13 tucanos-tocos mantidos sob cuidados humanos. Os animais foram contidos fisicamente para realização do exame clínico. Em seguida, foi puncionada a veia jugular direita para coleta de sangue que foi armazenado em tubos com EDTA e foram confeccionados esfregaços sanguíneos. O hematócrito foi obtido através da técnica do microhematócrito; a hemoglobina foi obtida através do método da cianometahemoglobina (Bioplus); o valor de proteína total foi obtido através do refratômetro; as contagens celulares (hemácias, leucócitos e trombócitos) foram realizadas em câmara de Neubauer com o diluente e corante Natt-Herrick; a contagem diferencial de leucócitos e análise de morfologia celular foram realizados através do esfregaço sanguíneo corado com Panótico rápido e analisado em microscopia óptica, objetiva de 100x. Os valores médios de hemácias (2,3x10^{6}/µL), hemoglobina (12,7g/dL) e CHCM (27,7g/dL) (Tabela 1) estiveram abaixo dos intervalos da referência usada (3), sugerindo uma possível tendência à anemia. Porém na literatura, há escassez de dados acerca de parâmetros hematológicos específicos para *Ramphastos toco*, o que aumenta a probabilidade de um erro na interpretação dos dados hematológicos. A anemia em aves pode decorrer de hemorragias, hemólise (por parasitas, septicemia ou intoxicação) ou menor produção de hemácias (4). O hematócrito médio (45,8%) ficou no limite inferior da referência. O VGM variou amplamente (124,3–300 fL), com média dentro do esperado. A média leucocitária total (8,9x10^{3}/µL) permaneceu dentro da faixa de referência. A contagem diferencial mostrou predomínio de heterófilos (48%) e linfócitos (43,6%), padrões típicos em aves. Alguns indivíduos, contudo, apresentaram heterofilia e linfocitose acentuadas, possivelmente influenciadas por idade, hormônios ou estresse da contenção (5). A presença de monócitos, eosinófilos e basófilos foi observada em proporções baixas, com médias de 3,5%, 3,2% e 1,5%, respectivamente. É importante frisar que não tivemos acesso ao histórico dos animais, limitando a interpretação dos resultados. Os trombócitos se apresentaram em faixa ampla e variável e apesar da referência utilizada não apresentar intervalo de referência para trombócitos em *R. toco*, na maioria das aves a contagem varia de 20.000 a 30.000/µL[3]. A trombocitopenia está ligada à septicemia grave, coagulação vascular disseminada ou agregados, enquanto a trombocitose pode resultar de estresse, inflamação, anemia ou adaptações fisiopatológicas. A contagem real dessas células é difícil devido à tendência de aglomeração. O uso exclusivo de porcentagens relativas de leucócitos pode gerar interpretações equivocadas, já que dependem da contagem total, que varia entre indivíduos e pode mascarar alterações clínicas (4). Os dados completos estão na Tabela 2. Este

estudo contribui para o conhecimento clínico e conservacionista de *Ramphastos toco*, ao fornecer dados hematológicos que podem orientar estratégias de manejo, reabilitação e intervenções clínicas futuras para a espécie.

Referencias: **1)** SICK, H, **Ornitologia Brasileira**. Nova Fronteira, Rio de Janeiro, 912p., 1997;

2) LUMEIJ, JT., **Avian clinical biochemistry.** In: J.J. KANEKO, J.W. HARVEY and M.L. BRUSS, eds. Clinical biochemistry of domestic animals. 5th ed. San Diego: Academic Press. 932 p., 1997;

3) CARPENTER, JW. Formulário de animais exóticos. 5. ed. [S.l.]: MedVet, 2010;

4) Thrall MA, Weiser G, Allison RW, Campbell TW. **Hematologia e bioquímica clínica veterinária.** 2ª ed. Rio de Janeiro: Elsevier; 2015. 776 p.;

5) CUBAS ZS, SILVA JCR, CATÃO-DIAS JL. **Tratado de animais selvagens: Medicina Veterinária**. 2.ed. São Paulo: Editora GEN/Roca, 2014.

Palavras-chave: células, sangue, hematologia.
Keywords: cells, blood, hematology.

Agências Financiadoras: CNPq, Capes

Tabela 1: Valores mínimos, máximos e média aritmética dos parâmetros hematológicos obtidos para *Ramphastos toco* (n = 13) mantidos sob cuidados humanos, com comparação aos valores de referência descritos por Carpenter (2010).

	Mín-Máx	Média Aritmética	Referência*
Hemácia ($X10^6$/uL)	1,3-3,7	2,3	2,5-4,5
Hematócrito (%)	42-49	45,8	45-60
Hemoglobina (g/dL)	10,1-15,5	12,7	14,6-18,2
CHCM (g/dL)	22,1-32,3	27,7	31-39
VGM (fL)	124,3-300	203,2	176-214
Leucócitos totais (X103/uL)	4,7-19	8,9	4-10
Heterófilo (%)	28-63	48	35-65
Linfócito (%)	33-58	43.6	25-50
Monócito (%)	1-7	3.5	-
Eosinófilo (%)	1-7	3.2	0-4
Basófilo (%)	0-5	1.5	0-5
Trombócitos (/uL)	4000-552000	150800	-

*CARPENTER, JW. Formulário de animais exóticos. 5. ed. [S.l.]: MedVet, 2010.

Tabela 2: Tabela 2- Parâmetros hematológicos completos de *Ramphastos toco* (n=13) mantidos sob cuidados humanos.

	Mínimo	Máximo	Média Aritmética	Desvio Padrão	Erro Padrão
Hemácia ($X10^6$/uL)	1.53	3.78	2.37	0.57	0.16
Hemoglobina (g/dL)	10.10	15.50	12.72	1.59	0.44
Hematócrito (%)	42.00	49.00	45.85	2.08	0.58
VGM (fL)	124.33	300.65	203.21	47.77	13.25
CHCM (g/dL)	22.17	32.30	27.75	3.45	0.96
Leucócitos totais ($x10^3$/uL)	4750.00	19000.00	8980.77	3410.25	945.83
Heterófilos ($x10^3$/uL)	1344.00	9120.00	4385.00	1842.27	510.95
Linfócito ($x10^3$/uL)	2457.00	8360.00	3883.15	1539.44	426.96
Monócito($x10^3$/uL)	90.00	540.00	281.31	144.76	40.15
Eosinófilo ($x10^3$/uL)	78.00	570.00	280.54	153.56	42.59
Basófilo ($x10^3$/uL)	0.00	570.00	154.62	174.37	48.36
Trombócitos ($x10^3$/uL)	4.00	552.00	150.85	157.08	43.57
PPT (g/dL)	3.80	5.80	4.75	0.62	0.17

PREVALÊNCIA DE INFECÇÃO NATURAL POR *Platynosomum* spp. EM SAGUIS *(Callithrix* Sp.*)* MANTIDOS SOB CUIDADOS HUMANOS

Prevalence of natural infection by *Platynosomum* spp. in marmoset *(Callithrix* sp.*)* kept under human care

Anieli Vidal Stocco[1]*, Marcos Paulo Gonzaga Nascimento Nazareth[2], Andressa Kagohara[3], Beatriz Pereira Coelho[3], Beatriz Araújo dos Santos[4], João Lucas da Costa Dias[4], Elian de Almeida Cardoso[4], Daniel de Almeida Balthazar[5].

[1] Doutoranda em Medicina Veterinária (Patologia e Ciências Clínicas) - Universidade Federal Rural do Rio de Janeiro (UFRRJ), Seropédica, Rio de Janeiro.
[2] Discente em Medicina Veterinária – Universidade Federal Rural do Rio de Janeiro (UFRRJ), Seropédica, Rio de Janeiro.
[3] Mestranda em Medicina Veterinária (Patologia e Ciências Clínicas) - Universidade Federal Rural do Rio de Janeiro (UFRRJ), Seropédica, Rio de Janeiro.
[4] Médica Veterinária Residente em Medicina e Conservação de Animais Silvestres – Universidade Federal Rural do Rio de Janeiro (UFRRJ), Seropédica, Rio de Janeiro.
[5] Médico Veterinário Residente em Diagnóstico por imagem - Universidade Federal Rural do Rio de Janeiro (UFRRJ), Seropédica, Rio de Janeiro.
[6] Médico Veterinário Residente em Patologia Clínica - Universidade Federal Rural do Rio de Janeiro (UFRRJ), Seropédica, Rio de Janeiro.
[7] Docente de Medicina de Animais Silvestres – Universidade Federal Rural do Rio de Janeiro (UFRRJ), Seropédica, Rio de Janeiro.

*E-mail: anielistocco@gmail.com

Platynosomum spp. são trematódeos que parasitam a vesícula biliar e os ductos biliares de mamíferos e aves em diversas regiões do mundo, especialmente em zonas tropicais e subtropicais. Seu ciclo de vida inclui moluscos como primeiros hospedeiros intermediários, nos quais os ovos evoluem para cercárias; isópodes terrestres como segundos hospedeiros intermediários, onde ocorre a transformação em metacercárias (forma infectante); e pequenos vertebrados, geralmente lagartos, que atuam como hospedeiros paratênicos e são, por sua vez, predados pelo hospedeiro definitivo (1). Relatos de infecção por P*latynosomum* spp. em primatas têm sido descritos, principalmente como achados *post mortem*. As manifestações clínicas e a patogênese da doença nesses animais ainda são pouco compreendidas. Frequentemente, os indivíduos infectados permanecem assintomáticos, sendo o diagnóstico realizado de forma incidental por meio de exames coproparasitológicos (1,2). O objetivo deste trabalho foi descrever a prevalência de platinosomose em saguis (*Callithrix* sp.) naturalmente infectados mantidos sob cuidados humanos. Foram avaliados nove indivíduos por meio de exames coproparasitológicos seriados, com detecção de infecção por *Platynosomum* spp. em sete deles, resultando em uma prevalência de aproximadamente 77,8%. Embora os animais estivessem assintomáticos no momento da triagem, a detecção da infecção motivou a realização de exames complementares (**Tabela 1**), como bioquímica sérica e ultrassonografia abdominal em alguns indivíduos (**Figura 1**), visando investigar possíveis alterações hepáticas. Durante o acompanhamento, três animais vieram a óbito: dois positivos, sem relação direta com a platinosomose, e um negativo. Apesar dos relatos crescentes, a evolução clínica e o tratamento da doença em primatas ainda

representam um desafio (3). Ainda que muitas infecções sejam assintomáticas, há evidências de que o parasita possa provocar alterações hepáticas significativas, como colangite, hepatopatias e lesões no parênquima hepático, levando ao comprometimento progressivo das funções fisiológicas e, em alguns casos, ao óbito (3,4). Alterações nas enzimas hepáticas, como ALT, AST, GGT e FA, podem estar relacionadas a distúrbios clinicopatológicos decorrentes da infecção por *Platynosomum* spp., ou ainda atuar como indicadores indiretos da enfermidade. Os níveis séricos de AST e GGT podem ser utilizados como marcadores de anormalidades hepatobiliares crônicas (5). No presente estudo, alterações compatíveis com comprometimento hepático foram observadas mesmo em animais com exames coproparasitológicos negativos, ressaltando a importância da avaliação ultrassonográfica e das enzimas hepáticas como ferramentas complementares. A eliminação intermitente de ovos nas fezes (2,3) pode gerar resultados falso-negativos, o que reforça a importância de exames seriados e monitoramento contínuo para detecção precoce da infecção e controle de ambientes. Fatores ambientais desempenham papel importante na manutenção do ciclo do parasita. Investigações indicam que recintos com telas metálicas e solos úmidos, ricos em matéria orgânica, favorecem a presença de isópodes, hospedeiros intermediários essenciais no ciclo do trematódeo (4). Esse cenário representa um alerta para os Centros de Triagem e reabilitação, pois a infecção pode comprometer tanto o estado de saúde dos animais quanto sua capacidade de reabilitação e posterior reintrodução ao ambiente natural. A adoção de estratégias preventivas e o monitoramento constante são essenciais para preservar a integridade dos indivíduos e garantir o sucesso dos programas de reabilitação e conservação das espécies.

Referências

1. Basu AK, Charles RA. A review of the cat liver fluke *Platynosomum fastosum* Kossack, 1910 (Trematoda: Dicrocoeliidae). **Vet Parasitol**. 2014; 200(1–2):1–7. https://doi.org/10.1016/j.vetpar.2013.12.016

2. Assis RCP, et al. *Platynosomum illiciens* (Trematoda: Dicrocoeliidae) in a hybrid marmoset (*Callithrix* sp.) in the Municipality of Seropédica, RJ, Brazil – Case report. **Braz J Vet Parasitol**. 2021; 30(2): e026020. https://doi.org/10.1590/S1984-29612021012

3. Mati VLT, et al. Treatment of primate platynosomosis: A word of caution about the use of praziquantel in marmosets. **J Med Primatol**. 2021;50(1):60–6. https://doi.org/10.1111/jmp.12503

4. Macêdo IL, et al. Hepatobiliary platynosomosis in black-tufted marmosets (*Callithrix penicillata*): a lethal threat for wildlife and captive populations. **Am J Primatol.** 2025 ;87(1):e23701. https://doi.org/10.1002/ajp.23701

5. Chantawong P, et al. Occurrence and Risk Factors Associated with *Platynosomum illiciens* Infection in Cats with Elevated Liver Enzymes. **Animals**. 2024; 14(7): 1065. https://doi.org/10.3390/ani14071065

Palavras-chave: Exames coproparasitológico, platinosomose, primatas

Keyword: Coproparasitological exams, platinosomosis, primates

Agências Financiadoras: CNPq, Capes.

Figura 1: Imagem ultrassonográfica do sagui 29/25 (negativo no exame coproparasitológico). (A) Seta amarela indicando estrutura hiperecogênica na vesícula biliar e formação de sombra acústica; (B) seta amarela indicando presença de lama biliar em vesícula biliar.

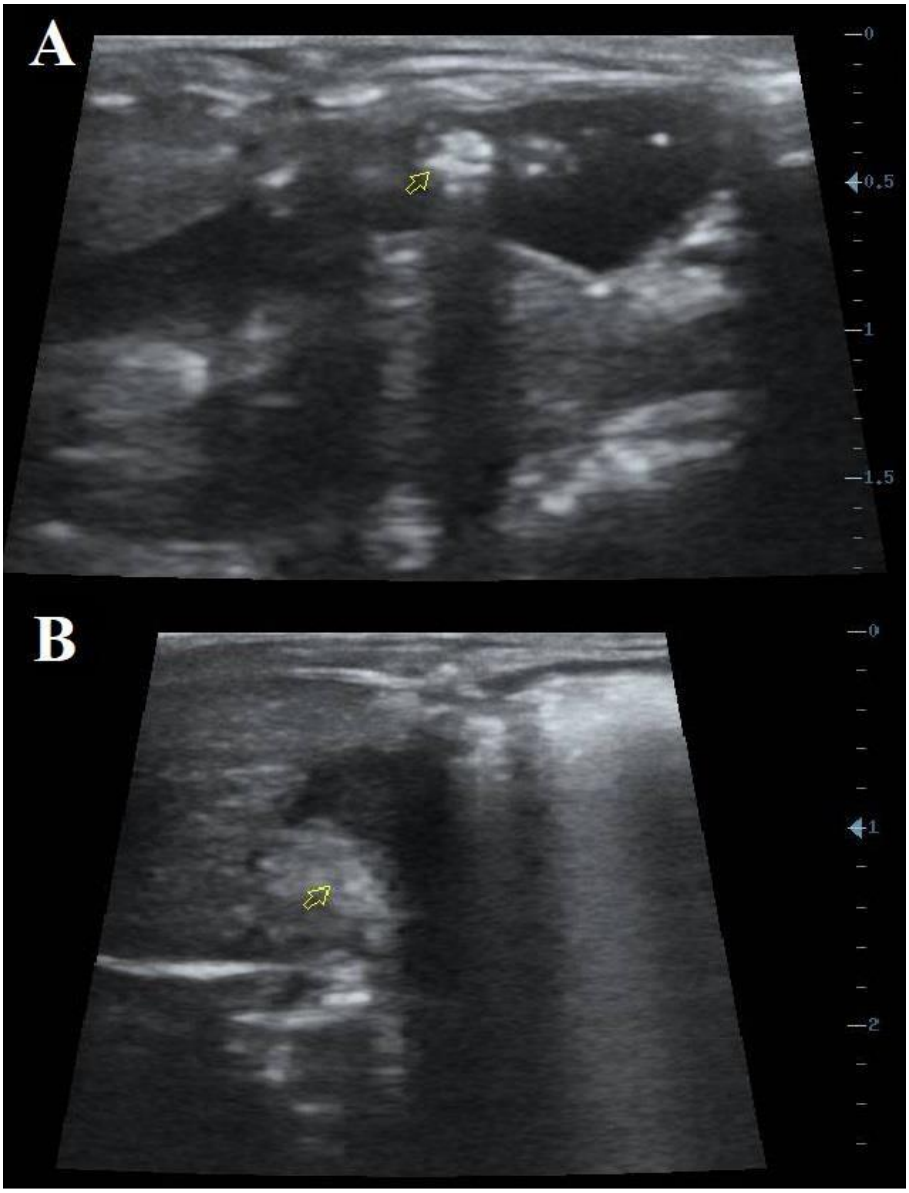

Tabela 1: Valores das enzimas hepáticas e achados ultrassonográficos em saguis positivos e negativos no exame coproparasitológico (*Callithrix* sp.)

Enzimas Hepáticas	ALT (U/L)	AST (U/L)	FA (U/L)	GT (U/L)	USG
Paciente/Valores de Referência (Kramer et al., 2022)	0,0-19,8	55,5-178,2	14,0-121,9	0,0-11,7	-
Sagui 11/25 (P)	*	*	*	*	Lama biliar, distensão do ducto cístico e vias biliares
Sagui 12/25 (P)	10	160	**149**	**17**	Colecistite, lama biliar e esteatose hepática
Sagui 13/25 (P)	10	115	*	0	Exame não realizado
Sagui 14/25 (P)	13	**315**	**149**	5	Hepatopatia e lama biliar
Sagui 15/25 (P)	*	**240**	*	**20**	Exame não realizado
Sagui 16/25 (N)	*	*	*	*	Exame não realizado
Sagui 17/25 (N)	**40**	**230**	*	10	Colangite e/ou colecistite e hepatopatia
Sagui 29/25 (N)	7	150	*	**100**	Hepatopatia, lama biliar, dilatação do ducto biliar, possível obstrução de vias distais
Sagui 30/25 (P)	*	129	*	5	Exame não realizado

Legenda: P (coproparasitológico positivo para *Platynosomum* ssp); N (coproparasitológico negativo para *Platynosomum* ssp); *: amostra insuficiente ou hemolisada.

PRINCIPAIS ALTERAÇÕES CLÍNICAS EM PERERECA-PINTADA-DO-RIO-POMBA (*Nyctimantis pomba*) MANTIDAS EX SITU

Main Clinical Alterations in Sinimbú Casque-headed Tree Frog (*Nyctimantis pomba*) maintened ex situ

Mayara Grego Caiaffa[1]*, Giannina Piatto Clerici[1], Caue Monticelli[1]

[1]Centro de Conservação de Fauna Silvestres (CECFAU) – Secretaria de Meio Ambiente, Infraestrutura e Logística do Estado de São Paulo, Araçoiaba da Serra, São Paulo

*Email do autor correspondente: mayara.caiaffa@gmail.com

Introdução: *Nyctimantis pomba* é uma espécie de anfíbio endêmica do Brasil restrita a Cataguases - MG. Classificada como Criticamente em Perigo (1) é considerada prioritária para estratégias de conservação *ex situ*. Este estudo visa descrever as principais alterações clínicas identificadas em indivíduos mantidos *ex situ* entre 2022 e 2025.
Material e Métodos: Atualmente o plantel é constituído por 228 animais, incluindo indivíduos provenientes da natureza e juvenis nascidos *ex situ*. Avaliações clínicas individuais foram realizadas em casos de alterações comportamentais ou físicas. Animais mortos foram submetidos à necropsia e amostras fecais foram analisadas.
Resultados: Registrou-se 63 casos clínicos ou óbitos de animais juvenis e adultos. Destes, 15,9% envolveram ingestão de substrato como cascalho e vegetação, sendo 9,5% confirmados por palpação ou necropsia, e 6,4% eliminados pelas fezes. Lesões em membros representaram 11,1% dos casos, incluindo inchaço articular, edema de membro e perda de falanges. Alterações congênitas corresponderam a 31,8% dos registros clínicos, abrangendo desvios de coluna, microftalmia, anoftalmia, prognatismo e deformidades de membros. Quando considerado o total da população, 8,3% dos juvenis nascidos *ex situ* apresentaram alterações congênitas. Lesões cutâneas foram observadas em 8% dos indivíduos e prolapsos cloacais em 4,8%. Houve dois registros de canibalismo entre juvenis, sendo confirmado por ossos nas fezes. Houve casos isolados de litíase biliar, impactação, inanição, intoxicação, desidratação e predação por formigas. Em 12,7% dos óbitos, não foi possível determinar a causa devido à autólise, e 4,8% foram eutanasiados por traumas graves. Infecções por nematódeos foram observadas em 72,6% dos animais do plantel, incluindo animais coletados para início da população de segurança. Atualmente, os adultos coletados (n=8) não apresentam mais parasitas, entretanto os juvenis nascidos *ex situ* demonstraram alta carga parasitária. Apesar da maioria dos animais permanecerem assintomáticos, quadros clínicos foram observados em condições de superpopulação como possível estressor.
Discussão e Conclusão: Acredita-se que a ingestão de pedra é um evento acidental, assim como já foi descrito para anfíbios de vida livre (2). As lesões em membros foram atribuídas ao manejo incorreto durante a ambientação dos recintos e contenções. As hipóteses para as malformações congênitas estão relacionadas à baixa diversidade genética da espécie, elevada densidade embrionária, alimentação inadequada dos girinos e demais fatores ambientais durante o desenvolvimento dos ovos e girinos. No entanto, outros fatores já foram relacionados a malformações em anfíbios, como infecções parasitárias, viroses, exposição a poluentes e radiação ultravioleta B (3). Malformações foram observadas em girinos de outras espécies, sendo considerado dentro do padrão populacional que até 5% dos indivíduos apresentem anomalias (4). Lesões cutâneas podem ocorrer por brigas entre indivíduos e condições de estresse ambiental. O canibalismo, comum entre anfíbios, frequentemente envolve a predação de juvenis por indivíduos

maiores (5), o que reforça a necessidade de monitorar o desenvolvimento dos animais de forma a manter juntos apenas indivíduos de tamanhos semelhantes. Os dados apresentados destacam a importância do monitoramento clínico constante, da adequação ambiental e da vigilância sanitária contínua. O desenvolvimento de protocolos específicos é essencial para padronizar o manejo e garantir o sucesso dos programas de conservação *ex situ,* assim como viabilizar ações de pesquisa e conservação integrada.

Referências: **1)** ICMBio – Instituto Chico Mendes de Conservação da Biodiversidade. Sistema de Avaliação do Risco de Extinção da Biodiversidade – SALVE [Internet]. Brasília, DF: ICMBio; 2023 [citado 2023 jan 7]. Disponível em: https://salve.icmbio.gov.br/ **2)** Costa DFS da, Oliveira JMM de, Brito LSB, Santana GG, Vieira WLS. Dieta de *Leptodactylus macrosternum* (Miranda Ribeiro, 1926) (*Anura*: *Leptodactylidae*) em uma área do sertão da Paraíba. 2015. **3)** Lannoo M. The collapse of aquatic ecosystems: malformed frogs. Berkeley: University of California Press; 2008. 270 p. **4)** Blaustein AR, Johnson PTJ. The complexity of deformed amphibians. Front Ecol Environ. 2003;1:87–94. **5)** Iribas FJ, Gutiérrez SR, Coronel JM, Franco MI. Reporte de canibalismo en *Leptodactylus bufonius* (Boulenger, 1894) (*Anura*: *Leptodactylidae*). Rev Latinoam Herpetol. 2025;8(1):16–20.

Palavras-chave: anfíbios; conservação; *ex situ*
Keywords: amphibians; conservations; *ex situ*.

Autorizações: SISBio nº 71347

Agências Financiadoras: Amphibian ark e o Estado de São Paulo

PERFIL CLÍNICO DE *Spheniscus magellanicus* QUE VIERAM À ÓBITO ATÉ 24 HORAS APÓS RESGATE

Clinical profile of *Spheniscus magellanicus* dead within the first 24h after rescue

Ivaí Gomes de Lima Cesar de Albuquerque[1]*, Michelle Nogueira Lundstedt[1], Júlia Almeida Queiroz de Freitas[1], Anneliese Kyllar[2], Karen Teixeira Godoi[3], Amanda Rosa Rodrigues de Frias[3], Desirée de Souza Vidal[4], Maria Izabel Fernandes Gouveia Pereira[5]

[1]Médico(a) Veterinário(a) Econservation, Itacuruça, Rio de Janeiro
[2]Mestra pela Universidade Federal Fluminense, Niterói, Rio de Janeiro.
[3] Bióloga autônoma, Rio de Janeiro.
[4]Médica veterinária autônoma, Rio de Janeiro.
[5]Mestranda em ciências veterinárias pela Universidade Federal Rural do Rio de Janeiro, Seropédica, Rio de Janeiro
*Email do autor correspondente: ivaialbuquerque@gmail.com

Introdução: O Projeto de Monitoramento de Praias da Bacia se Santos (PMP-BS) recebe Pinguins de Magalhães (*Spheniscus magellanicus* - SM) frequentemente e muitos chegam em condições críticas, apesar de muitas vezes não apresentarem alterações comportamentais graves. A Síndrome do Pinguim Encalhado (SPE), é recorrentemente diagnosticada na costa brasileira, sendo identificada por desidratação, subnutrição/desnutrição associada ou não à hipoglicemia e hipotermia, sendo um análogo à "tríade do neonato" em filhotes de mamíferos, porém no caso dos SM, de ocorrência em animais juvenis ou adultos (1). Desse modo, a SPE enquadra disfunções orgânicas de diversos sistemas fisiológicos distintos simultaneamente, incluindo fadiga, desbalanceamento hidroeletrolítico, déficit energético, desnutrição, hipovolemias não-hemorrágicas e possivelmente parasitoses e infecções bacterianas secundárias. Tais alterações durante tratamento podem culminar em síndrome de realimentação, acidose metabólica, hipotensão arterial e imunossupressão, com alta taxa de mortalidade devido seu estado severamente debilitado. **Material e Métodos:** Através de levantamento dos dados do Sistema de Informação e Monitoramento de Biota Aquática (SIMBA), foram identificados indivíduos entre 2020 e 2023 e segregados em resgatados vivos ou mortos (**Tabela 1**). Aqueles resgatados vivos foram agrupados por tempo de sobrevida e coletados seus dados clínicos: peso (Kg), escore corporal (caquético, magro, bom, ótimo), nível de consciência (alerta, deprimido, inconsciente, em choque), grau de desidratação (extremamente desidratado, desidratado, normohidratado), coloração de mucosas (hipocorada, normocorada, congesta, cianótica, ictérica), temperatura central (ºC), presença ou não de reflexos neuromotores (doloroso, cloacal, palpebral), reflexos neuroftálmicos (pupilar e corneal), frequência cardíaca e frequência respiratória. **Resultados:** Foram identificadas 1081 ocorrências de Pinguins de Magalhães (*Spheniscus magellanicus* – SM) vivos ou mortos no PMP-BS no estado do Rio de Janeiro (Paraty à Saquarema) de 2020 a 2023, 384 resgatados vivos e encaminhados aos Centros de Reabilitação e Despetrolização (CRD), 275 vieram à óbito durante tratamento, sendo 124 no 1º dia de reabilitação, com um declínio grande na taxa de mortalidade em seguida. Quando quantificados, observou-se que vieram à óbito 92 (84,2%) animais com até 2kg, 112 (90,3%) caquéticas, 85 (68,5%) deprimidas, 117 (94,3%) hipotérmicas, 74 (62%) extremamente desidratados, 108 (91,5%) mucosa hipocorada, 50 normocárdicos (60,2%), 93 (84,5%) bradipneicos, 21 (16,9%) com alterações de reflexos neuroftálmicos e 25 (20,1%) com reflexos neuromotores. **Discussão e Conclusão**: . Há notável mortalidade nos animais admitidos nas primeiras 24 horas, com esse

número caindo a partir do segundo dia. Reflexos neuromotores, neuroftálmicos e frequência cardíaca, não demonstram ser bons preditores prognósticos, ao passo que peso, escore corporal, temperatura central, frequência respiratória e grau de desidratação parecem ser determinantes para maior tempo de sobrevida. A maior parte dos pinguins resgatados para reabilitação vieram á óbito nas primeiras 24 horas e da maior parte destes observou-se: temperatura central até 36ºC, deprimidos, extremamente desidratados, peso menor que 2 kg, caquéticos e bradipneicos. Recomenda-se que animais admitidos neste perfil sejam tratados como críticos mesmo que sem alterações comportamentais severas e que em eventos de encalhe em massa e necessidade de triagem, fiquem em espera (2). Mais estudos são necessários para correlacionar sintomas, evolução clínica e maior sucesso nas reabilitações.

Referencias: **1**) Hurtado, Renata et al. **Manual de Terapia Intensiva para Pinguins Recolhidos na Costa Brasileira**. Cariacica, ES: Instituto de Pesquisa e Reabilitação de Animais Marinhos (IPRAM), Centro Nacional de Pesquisa e Conservação de Aves Silvestres (CEMAVE); 2018. **2**) Dutra GHP, et al. **Venous and arterial acid-base analysis of magellanic penguins (spheniscus magellanicus), awake and anesthetized by isoflurane**. J Zoo Wildl Med. 2019; 50:262-265.

Palavras-chave: Pinguins de Magalhães; Síndrome Metabólica; Reabilitação**.**
Keywords: Magellanic penguins; Metabolic Syndrome; Rehabilitation.

Autorizações: Não se aplica

Agências Financiadoras: Petrobras

Tabela 1: Condição clínica de pinguins de Magalhães que vieram a óbito (2020 – 2023)

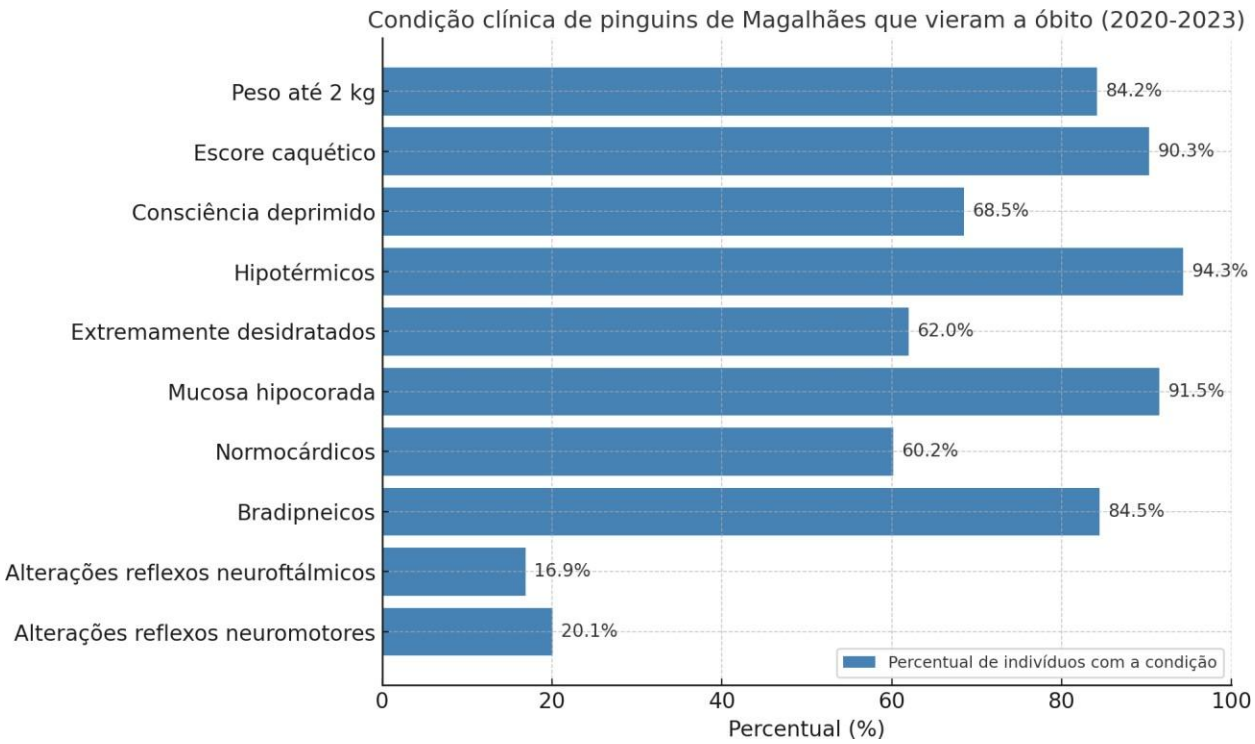

PARÂMETROS HEMATOLÓGICOS E BIOQUÍMICOS DE CERVO-RUSA (RUSA TIMORENSIS) MACHOS CRIADOS NO NORDESTE DO BRASIL

Hematological and biochemical parameters of rusa deer (Rusa timorensis) males raised in Northeast Brazil

Rochele Bezerra Araujo[1,3], Satish Kumar[1], Maiana Silva Chaves[2], Irving Mitchell Laines Arcce[1], Natanael Aguiar Braga Negreiros[1], Laércio Mariano Fernandes[1], Vicente José de Figueirêdo Freitas[1], Luciana Magalhães Melo[1]*

[1]Programa de Pós-graduação em Ciências Veterinárias (PPGCV), Universidade Estadual do Ceará (UECE) Fortaleza, Ceará
[2]Centro Universitário INTA (UNINTA), Sobral, Ceará
[3]Hospital Veterinário Professor Sylvio Barbosa Cardoso, Universidade Estadual do Ceará (UECE), Fortaleza, Ceará

*Email do autor correspondente: luciana.melo@uece.br; lucianamagalhaesmelo@gmail.com

Introdução: O cervo-rusa (Rusa timorensis) é uma espécie nativa da Indonésia considerada vulnerável na Lista Vermelha da União Internacional para a Conservação da Natureza (IUCN), pois a população nativa está distribuida irregularmente em uma pequena área geográfica (1). Parâmetros hematológicos e bioquímicos da espécie já são conhecidos na sua região de origem, podendo ser utilizados para fins de avaliação da saúde como para estabelecer comparações entre as fases do status reprodutivos e variações estacionais (2, 3). Assim, o objetivo do presente estudo foi realizar avaliações hematológicas e dosagens bioquímicas séricas do R. timorensis criado em cativeiro no Nordeste do Brasil em fases diferentes do ciclo do chifre (velame vs intermediário).

Material e Métodos: Oito machos adultos, hígidos, com idade entre 42 e 60 meses, sendo cinco com chifre na fase de velame e três na fase intermediária, pesando em média (± DP) 106 ± 12 kg e provenientes de criadouro comercial na região Nordeste do Brasil (Figura 1). Os animais eram criados extensivamente em uma área de aproximadamente 10 ha, sendo alimentados com gramíneas locais, além de ração comercial para equinos (18 a 20% de proteína bruta), feno de *Brachiaria* sp., capim-elefante (Cenchrus purpureus) e água à vontade. Entre julho e setembro de 2023 e 2024, os animais tiveram amostras de sangue colhidas para posterior determinação dos parâmetros hematológicos e bioquímicos (CEUA n.10423117/2022; SISBIO n.85935-1). Os dados foram analisados pela comparação de médias seguidas dos testes t de Student ou Mann-Whitney, conforme o comportamento dos dados.

Resultados: A Tabela 1 apresenta as comparações entre as médias dos diferentes valores encontrados. Foram observadas diferenças estatísticas ($P < 0,05$ ou $P < 0,01$) entre os grupos estudados para os seguintes parâmetros: linfócitos, AST/TGO, Albumina, Ureia e Creatinoquinase.

Discussão e Conclusão: Para alguns parâmetros, foram verificados valores diferentes daqueles da literatura para espécie (4). Essas diferenças podem estar relacionadas a fatores climáticos, estacionais e nutricionais, assim como diferenças de idade (5). O estádio do ciclo dos chifres deve ser observado como parâmetro para aplicar os valores de referência nos exames hematológico e/ou bioquímico em cervo-rusa, especialmente quando criado no Nordeste brasileiro.

Referencias: 1) Hedges S, et al. Rusa timorensis. The IUCN Red List of Threatened Species 2015. 2) Samsudewa D, et al. Hematologic profile and semen quality of male Timor deer (Rusa timorensis) at various hierarchies. IOP Conference Series: Earth and Environmental Science 2018;

119: 012027. 3) Audigé L. Serum biochemical values of rusa deer (Cervus timorensis rusa) in New Caledonia. Australian Veterinary Journal 1992; 69:268-271. 4) Zawida Z, et al. Hametology and serum biochemistry profile of physically restrained Cervus timorensis. Malaysian Journal of Veterinary
Research 2012; 3:29-34. 5) Tomkins NW, Jonsson NN. Haematological values of young male rusa deer (Cervus timorensis). Australian Veterinary Journal 2005; 83:496-498.

Palavras-chave: parâmetros sanguíneos, Timor, ciclo do chifre.
Keywords: blood parameters, Timor, antler cycle.

Autorizações: CEUA nº 10423117/2022 / SISBio nº 85935-1

Agências Financiadoras: FUNCAP/COGEFIT (n.31032.003401/2024-53) e CNPq/INCT (n.406866/2022-8).

Figura 1: Exemplares de R. timorensis criados no Nordeste do Brasil apresentando chifre nas fases velame (A) e intermediário (B).

Tabela 1: Valores médios (± DP) dos parâmetros hematológicos e bioquímicos de R. timorensis nas fases do ciclo de chifre velame e intermediário, quando criados no Nordeste do Brasil.



Figura 1. Exemplares de *R. timorensis* criados no Nordeste do Brasil apresentando chifre nas fases velame (A) e intermediário (B).

Tabela 1. Valores médios (± DP) dos parâmetros hematológicos e bioquímicos de *R. timorensis* nas fases do ciclo de chifre velame e intermediário, quando criados no Nordeste do Brasil.

Parâmetros	Velame			Intermediário			Valor de P
	N	Média	DP	N	Média	DP	
Hemácias ($\times10^6$/µL)	5	9,2	0,7	3	8,7	1,6	0,295
Hemoglobina (g/dL)	5	12,4	2,4	3	11,7	3,0	0,365
Hematócrito (%)	5	40,0	4,9	3	38,7	7,8	0,386
VCM (fl)	5	43,5	4,0	3	44,2	1,3	0,394
CHCM (%)	5	30,9	3,1	3	30,2	3,0	0,381
Leucócitos ($\times10^3$/µL)	5	3,8	1,7	3	4,3	1,9	0,368
Neutrófilos ($\times10^3$/µL)	5	2,0	1,6	3	3,2	1,8	0,180
Linfócitos ($\times10^3$/µL)	5	1,6	0,5	3	0,7	0,2	0,014
Eosinófilos (x10^3/µL)	5	0,1	0,1	3	0,3	0,1	0,028
Basófilos ($\times10^3$/µL0	5	0	0	3	0	0	-
Monócitos ($\times10^3$/µL)	5	0,1	0,1	3	0,1	0,1	0,280
Plaquetas ($\times10^3$/µL)	5	241,0	126,8	3	323,7	118,3	0,198
PPT (g/dL)	5	6,5	0,4	3	6,9	0,5	0,156
Fibrinogênio (mg/dL)	5	200,0	0	3	533,3	305,5	0,417
ALT/TGP (UI/L)	5	64,4	9,8	3	69,7	26,5	0,345
AST/TGO (UI/L)	5	43,2	8,8	3	228,3	332,3	0,012
FA (UI/L)	5	266,4	93,5	3	219,3	20,8	0,218
GGT (UI/L)	5	48,2	16,2	3	61,0	20,8	0,182
Albumina (g/dL)	5	3,2	0,1	3	2,6	0,4	0,012
Glicose (mg/dL)	5	210,4	117,6	3	196,3	64,1	0,429
Creatinina (mg/dL)	5	2,3	0,3	3	2,2	0,5	0,388
Uréia (mg/dL)	5	63,8	20,7	3	44,3	4,6	0,012
Creatinoquinase (UI/L)	5	575,0	274,2	3	4157,0	6815,6	0,001
Testosterona (pg/mL)	4	1822,3	1595,1	1	1470,0	-	-

N = número de indivíduos, DP = desvio padrão, VCM = volume corpuscular médio, CHCM = concentração de hemoglobina corpuscular média, PPT = proteínas plasmáticas totais, ALT = alanina aminotransferase, AST = asparto aminotransferase, FA = fosfatase alcalina, GGT = gama-glutamiltransferase.

MORFOLOGIA DO SISTEMA REPRODUTOR FEMININO E MASCULINO EM OURIÇO-CACHEIRO (*Coendou spp.)*

Morphology of the female and male reproductive system in the Porcupine (*Coendou spp.)*

Rayres Soares Gracia[1,2], Amanda Gabriela Abonizio[2], André Luis Filadelpho[2,3]

[1]Universidade do Vale do Paraíba, São José dos Campos, São Paulo.
[2]Programa de Pós-Graduação em Animais Selvagens da Universidade Paulista "Júlio de Mesquita Filho, Botucatu, São Paulo.
[3]Instituto de Biociências Universidade Paulista "Júlio de Mesquita Filho, Botucatu, São Paulo.

rayres.gracia@gmail.com

Introdução: Conhecido por porco-espinho (*Coendou spp*.), é um herbívoro que vive em árvores de florestas tropicais (1). O estudo da morfologia do sistema reprodutor é importante por contribuir no entendimento dos mecanismos relacionados às características gerais do período reprodutivo e desenvolvimento embrionário comparativo (2,3).
Materiais e métodos: Protocolo CEUA 0255/2022, SISBIO 84446-2. Foi utilizado material cadavérico de 5 machos e 5 fêmeas provenientes de instituições e zoológicos, que receberam os animais. As carcaças foram descongeladas, o material foi coletado e fixado em solução aquosa de formaldeído tamponado a 10%, permanecendo neste fixador durante vinte e quatro horas, fixadas apenas por imersão. Após fixação, iniciou-se a coleta dos padrões morfométricos, realizando a abertura da cavidade peritoneal, com incisão da linha mediana desde a traqueia até a região pélvica, rebatendo toda pele, subcutâneo e musculatura, e acessando à cavidade peritoneal, incluindo-se incisão na sínfise pélvica, para exposição dos órgãos sexuais. Resultados: O útero das fêmeas é duplo, em formato de "Y", possuindo dois cornos longos e cilíndricos que seguem com duas cérvices completamente independentes uma da outra. A genitália possui um orifício genital e outro urinário independente. Os ovários são amarelados, de formato elipsóide, relativamente grandes e localizados caudais aos rins. A bolsa ovárica não reveste o ovário completamente (**Figura 1**). O aparelho reprodutor masculino é composto por pênis, qual apresenta espículas na glande, escroto e prepúcio e em pares os testículos, que podem localizar-se temporariamente na cavidade peritoneal ou no canal inguinal; epidídimos e glândulas genitais acessórias: vesícula seminal, bulbouretrais e próstata (**Figura 2**).
Discussão: A avaliação por meio da dissecção, associada a tomografia, permitiu avaliar particularidades anatômicas e fisiológicas, onde a morfologia geral do sistema reprodutivo dessa subordem é parecida. O macho não apresentou escroto pendular, apenas se identificou um excesso de pele disposto na região perineal. Ao assumir a postura quadrupedal escroto e vulva permanecem na mesma posição. A ausência de anel inguinal e a possibilidade de deslocamento dos testículos, entre a cavidade peritoneal e o escroto, também é presente em outros roedores histricomorfos (4). A representação do aparelho reprodutor da fêmea é semelhante ao de outros histricognatas, apresentando útero duplo, dois cornos uterinos retilíneos e intra-abdominais, com duas cérvices completamente independentes (5).
Conclusão: O dimorfismo sexual em ouriços é de difícil visualização, pois tamanho, peso e coloração de machos e fêmeas são semelhantes, a genitália externa é firme e sem alterações quando em posição quadrupedal. Machos apresentam maior distância entre o ânus e genitália quando comparado às fêmeas. No geral, o aparelho reprodutivo apresenta características comuns a outros roedores *histricognatos*.
Referências: 1. Woods C.A. & KIlpatrick C.W. 2005. Infraorder hystricognathi, p.1538-1600. In: Wilson D.E. & Reeder D.M. (Eds), Mammalian Species of the World: a taxonomic and geographic reference. Vol.2. 3rd ed. John Hopkins University Press, Baltimore. 2. Franciolli A.L.R., Ambrósio C.E., Oliveira M.F., Morini A.C., Favaron P.O., Machado M.R.F. & Miglino M.A. 2011. Os histricomorfos sul-americanos: uma análise comparativa do desenvolvimento embriológico. Pesq. Vet. Bras. 31:441-446. 3. Pieri N.C.G., Flamini A.M., Barbeito C.G., Casals J.B., Roque B.K., Favaron P.O., Miglino M.A. & Martins D.S. 2012. Forma e função dos músculos perineais da

viscacha (Lagostomus maximus). Pesq. Vet. Bras. 32(2):183-187. 4. Cury F.S. & Ambrósio C.E. 2016. Dimorfismo sexual e estrutura perineal em Coendou prehensilis (Ouriço-cacheiro). Pesq. Vet. Bras. 36(12):1215-1220. Proceeding Zoological Society, Londo, . 25, p. 365-427. 1922. 5. APARICIO, Pedro Mayor; PLANA, Carlos López. Atlas de anatomia de Espécies silvestres amazônicas. Volume III – Mamíferos, Órgãos urinários e Órgãos genitais. Belém - Pará: Edufra, 2021.

Palavras-chave: Anatomia; dissecação; histricognatos .

Keywords: Anatomy; dissection; histricognath;

Autorizações: CEUA nº 0255/2022/ SISBio nº 84446-2

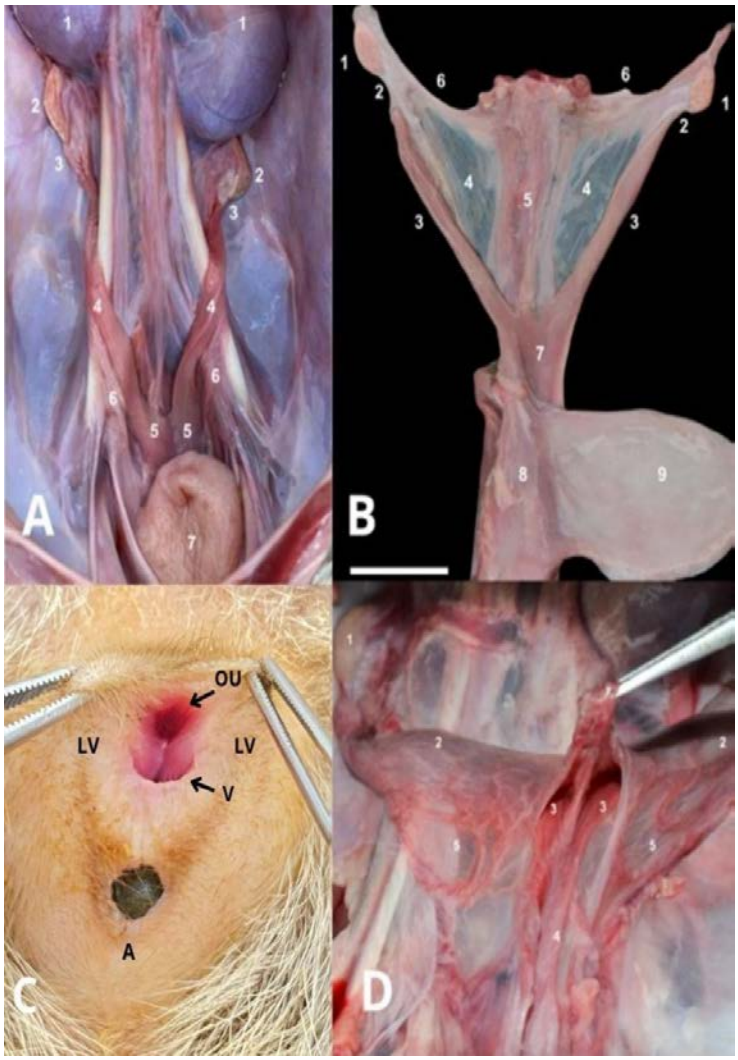

Figura 1. A) Fotomacrografia da vista ventral da cavidade peritoneal após rebatimento dos intestinos. Órgãos urogenitais: 1. Rins; 2. Ovários; 3. Ligamento útero-ovárico; 4. Cornos uterinos; 5. Cérvix; 6. Ligamentos largos do útero; 7. Vesícula urinária. (B) Fotomacrografia da vista dorsal dos órgãos urogenitais da fêmea, onde se pode evidenciar os ligamentos do útero: 1. Ovário; 2. Ligamento próprio do ovário 3. Cornos uterinos; 4. Ligamentos largos do útero; 5. Tecido conjuntivo envolvendo o reto; 6. Ligamento redondo do útero; 7.Cérvices; 8. Vagina. 9. Vesícula urinária. (C) Fotomacrografia da vista caudoventral ventra da região perineal da fêmea: Visualização dos grandes lábios (GL), óstio uretral externo (OU), óstio uterino (Out), e a abertura anal. (D) Fotomacrografia da vista dorsal do aparelho reprodutor feminino parcialmente dissecado apresentando duas cérvices completamente independentes uma da outra, sendo: 1. Ovário; 2. Corno uterino; 3. Cérvices; 4. Vagina; 5. Ligamento largo do útero. Bar = 2 cm.

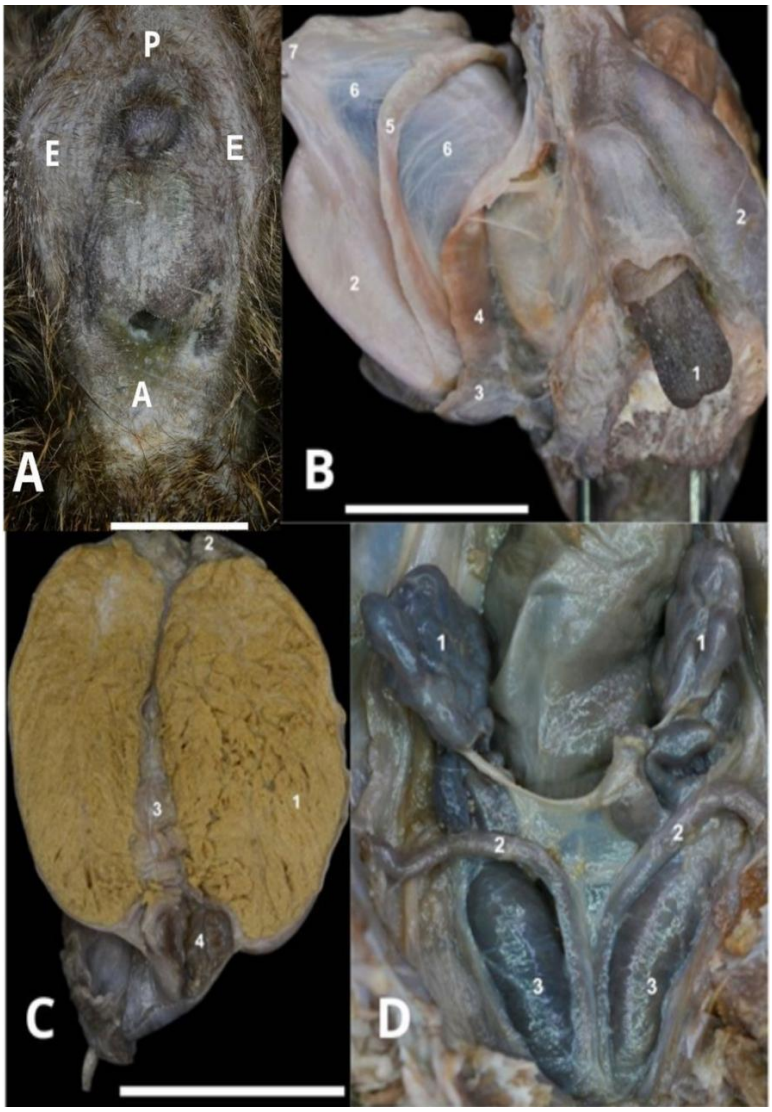

Figura 2. (A) Fotomacrografia da vista ventral da região perineal do macho, apresentando pênis retraído, com o prepúcio (P) visível acima do ânus (A), ao redor um excesso de pele notório, que seria o escroto vazio (E). (B) Vista dorsal do órgão genital interno, após dissecação, demonstrando as seguintes estruturas: 1. Pênis; 2. Testículos; 3. Cauda do epidídimos; 4. Ligamento da cauda do epidídimo; 5. Ducto deferente; 6. Mesórquio proximal; 7. Plexo pampiniforme. (C) Corte sagital do testículo. 1. Parênquima testicular; 2. Cabeça do epidídimo; 3. Corpo do epidídimo; 4. Cauda do epidídimo. (D) Glândulas genitais acessórias visualizadas, sendo 1. Vesícula seminal; 2. Ductos deferentes; 3. Glândulas bulbouretrais. Bar = 2 cm.

MONITORAMENTO DE *Aspergillus* spp. EM AVES SILVESTRES DE VIDA LIVRE NA AMAZÔNIA OCIDENTAL

MONITORING OF *Aspergillus* spp. IN FREE-RANGING WILD BIRDS IN THE WESTERN AMAZON

Mário de Oliveira Magalhães[1]*, Adryan Douglas Souza de Carvalho[2], Cyntia do Nascimento Costa[2], Jhonatan Henrique Lima da Rocha[3], Raily da Costa de França[4], Edson Guilherme[5], Tamyres Izarelly Barbosa da Silva[6]

[1] Mestrando do PPGESPA, Universidade Federal do Acre, Rio Branco, Acre.
[2] Graduando em Medicina Veterinária, Universidade Federal do Acre, Rio Branco, Acre.
[3] Pesquisador colaborador do Laboratório de Doenças Infecciosas dos Animais, Universidade Federal do Acre, Rio Branco, Acre.
[4] Graduando em Biologia, Universidade Federal do Acre, Rio Branco, Acre.
[5] Docente do Curso de Biologia, Universidade Federal do Acre, Rio Branco, Acre.
[6] Docente do Curso de Medicina Veterinária, Universidade Federal do Acre, Rio Branco, Acre.

*Email do autor correspondente: mario.magalhaes@sou.ufac.br

Introdução: A aspergilose é uma doença fúngica oportunista de ampla distribuição global, causada pelo fungo filamentoso do gênero *Aspergillus*. O fungo está amplamente distribuído no ambiente, sendo encontrado no solo, matéria orgânica em decomposição e no ar. A infecção ocorre principalmente por inalação de esporos do ambiente. A gravidade da aspergilose depende da cepa e da imunidade do hospedeiro, sendo relevante para a saúde pública e veterinária. (1,2). As aves são particularmente suscetíveis a essa doença devido a suas características anatômicas e fisiológicas. A ocorrência da aspergilose em aves pode servir como um indicador de saúde ambiental (1).

Material e Métodos: Diante disso, o objetivo principal do estudo foi compreender a relação entre Aspergillus spp. e aves silvestres de vida livre no estado do Acre, Amazônia Ocidental. O estudo, realizado em Rio Branco, Acre, foi aprovado pelo Sistema de Autorização e Informação em Biodiversidade e pelo Comitê de Ética no Uso de Animais da Universidade Federal do Acre sob o protocolo n° 31/2024. A pesquisa avaliou 100 aves silvestres de vida livre, capturadas aleatoriamente em ambientes florestais e urbanos. A população amostral incluiu aves das ordens *Passeriformes, Charadriiformes, Piciformes, Columbiformes e Cuculiformes.* Amostras de swab traqueal foram coletadas com o auxílio de um abridor de bico e acondicionadas em tubos estéreis. As amostras foram encaminhadas para o Laboratório de Doenças Infecciosas dos Animais (Ladia/UFAC), onde foram semeadas no meio de cultura Ágar Czapek Dox e incubados a 30 °C. As colônias fúngicas foram analisadas macro e microscopicamente para identificação taxonômica, observando características como coloração, textura, hifas e esporos (3).

Resultados: De um total de 100 aves analisadas, em 11% das amostras de swab traqueal foi possível isolar *Aspergillus* spp. As ocorrências foram observadas em aves pertencentes às ordens *Passeriformes* (*Turdus debilis, Pitangus sulphuratus, Tyrannus melancholicus e Myrmelastes hyperythrus*), *Charadriiformes* (*Jacana jacana*) e *Columbiformes* (*Columbina talpacote*). As espécies fúngicas identificadas incluíram *A. fumigatus, A. flavus* e *A. niger*, sendo *A. flavus* a espécie mais frequentemente isolada. *Aspergillus* sp. é um fungo oportunista de relevância no contexto One Health.

Discussão e Conclusão: A espécie *A. fumigatus*, detectada neste estudo, foi designada como patógeno do grupo crítico da Lista de Fungos Prioritários da Organização Mundial da Saúde (4). A ocorrência desse fungo é influenciada pelos hábitos ecológicos, dieta e comportamento das aves. Além disso, as condições climáticas da região amazônica favorecem a manutenção e a dispersão de esporos por diferentes ambientes. A identificação de aves como reservatórios de espécies de

Aspergillus em múltiplos habitats, seja em áreas preservadas ou antropizadas, sugere que a exposição ao patógeno ocorre em diversos contextos ecológicos. Devido à natureza zoonótica do *Aspergillus* spp. e a capacidade migratória das aves silvestres, estes animais e o ambiente devem ser monitorados (5). A vigilância de *Aspergillus* spp. em aves silvestres é essencial para a conservação dessas espécies, que atuam como sentinelas da saúde ambiental. A detecção precoce e o controle do fungo são essenciais para prevenir surtos que ameaçam populações de animais de vida livre e podem gerar impactos na saúde pública.

Referências: **1)** 1. Arne, P. *et al*. Aspergillosis in Wild Birds. **Journal of Fungi**, Basel, v. 7, n. 3, p. 241, mar. 2021. **2)** Cubas, Z. S.; Silva, J. C. R.; Catão-Dias, J. L. **Tratado de Animais Selvagens: Medicina veterinária.** 2 ed. São Paulo: Roca, 2019, 2470 p. **3)** Adelaide. The University of Adelaide. ***Aspergillus***. 2024. Acesso em: 19 jul. 2024. **4)** Müller, R. A. *et al*. Aves silvestres como sentinelas de doenças zoonóticas. **Revista Brasileira de Pesquisa em Saúde**, Vitória, v. 25, n. 3, p. 7-9, 2023. **5)** Melo, A. V. *et al*. SAÚDE ÚNICA INTEGRAÇÃO ENTRE SAÚDE HUMANA, ANIMAL E AMBIENTAL: INTEGRAÇÃO ENTRE SAÚDE HUMANA, ANIMAL E AMBIENTAL. *In*: CIÊNCIAS DA SAÚDE: ABORDAGENS INTERDISCIPLINARES E INOVAÇÕES CIENTÍFICAS. **Editora Científica Digital**, p. 474-497. 2025.

Palavras-chave: *A. flavus*; Amazônia; passeriforme; aspergilose.
Keywords: *A. flavus*; Amazon; passerine; aspergillosis.

Autorizações: CEUA nº 23107.021158/2024-14 / SISBio nº 31/2024

ASPECTOS MORFOLÓGICOS DO SISTEMA REPRODUTOR FEMININO DO CATETO (*Pecari tajacu*) EM DIFERENTES PERÍODOS GESTACIONAIS
Morphological aspects of female reproductive system of the peccary (*Pecari tajacu*) in different gestational periods

Igor Renno Guimarães Lopes [1], João Augusto Rodrigues Alves Diniz [1], Ana Caroline Freitas Caetano de Sousa [1], Luiza di Jade Pereira Pimentel [1], Ana Carolina Souza Maia [1], Moacir Franco de Oliveira [1].

[1] Universidade Federal Rural do Semi-Árido, Mossoró, Rio Grande do Norte.

*Email do autor correspondente: igorrenno@gmail.com

Introdução: Os catetos são suiformes dotados de papéis fundamentais na natureza, visto que atuam como dispersores de sementes (1) e, além disso, desempenham papel essencial na cadeia produtiva (2). Estudos morfológicos são fundamentais na conservação de animais silvestres; assim, o presente trabalho teve como objetivo descrever os aspectos morfológicos do sistema reprodutor feminino de catetos em distintas idades gestacionais.
Material e Métodos: Foram utilizados animais de 20 a 60 dias de gestação para subsidiar estudos em ecologia reprodutiva. Com o experimento previamente aprovado pelo Comitê de Ética 881 de Uso de Animais (nº 06/2020), os animais foram anestesiados, eutanasiados e os órgãos do sistema genital identificados. Fragmentos foram processados para análises em microscopia de luz e microscopia eletrônica de varredura.
Resultados: Como resultado, observaram-se adaptações à gestação em dois principais órgãos: os ovários e o útero (Figura 1). Os ovários possuíam forma ovoide e eram irregulares devido à presença de estruturas foliculares e luteínicas em sua superfície e, com o avançar da gestação, as estruturas luteínicas ultrapassavam os limites da superfície ovariana. No útero, observou-se microscopicamente que o epitélio passa de pavimentoso a cúbico e que o endométrio se modifica, principalmente nas glândulas endometriais, as quais se tornam mais enoveladas. Folículos antrais atrésicos foram encontrados até os 60 dias de gestação, sugerindo uma ovulação reduzida e, por consequência, poucos corpos lúteos formados.
Discussão e Conclusão: Sabe-se que, em catetos, somente alguns folículos são selecionados para seguir até a ovulação (3). O útero dos tayassuídeos é bicórneo (4) e, em sua histologia, o epitélio variou de pavimentado (entre 20 e 30 dias) para cúbico a partir dos 40 dias, divergindo do descrito para catetos e quitudes (5), no qual afirma que essas espécies, tanto gestantes quanto não gestantes, apresentam epitélio colunar ciliado e algumas áreas com isoladas cúbicas.

Referencias: **1)** KURTEN EL, Cascading effects of contemporaneous defaunation on tropical forest communities. Biological Conservation, v. 163, p. 22-32, 2013. **2)** RAY J, et al. Large carnivores and the conservation of biodiversity. Island Press, 2013. **3)** GUIMARÃES DA, et al. Ovarian folliculo genesis in collared peccary: *Pecari tajacu* 1310 *(Artiodactyla: Tayassuidae).*

Revista de biologia tropical, v. 60, n. 1, p. 437-455, 2012. **4)** SANTOS TC, et al. Macroscopic and microscopic aspects of collared peccary and white-lipped peccary placenta. Placenta, v. 27, n. 2-3, p. 244-257, 2006. **5)** MAYOR P, et al. Embryonic and fetal development of the collared peccary (Pecari tajacu). Animal Reproduction Science, v. 208, n. 123, p. 1–12, 2019.

Palavras-chave: Suiformes; morfologia; gestação.
Keywords: Suiforms, morphology, gestation.

Autorizações: Comitê de Ética 881 de Uso de Animais (nº 06/2020).

Agências Financiadoras: Capes

Figura 1: Pecari tajacu, fotografia do sistema genital feminino. (A) Estruturas do sistema genital em fêmea no início de gestação, (ov) ovário, (ut) tuba uterina, (uh) corno uterino, (ub) corpo do útero, (cv) cérvix, (va) vagina, (vu) vulva. (B) Ovário e útero aberto aos 20 dias de gestação, detalhe para os múltiplos folículos na superfície ovariana (seta), corno uterino (uh). (C) Detalhe para o ovário com grandes corpos lúteos (lb) formados, tuba uterina (ut), corno uterino (uh) em fêmea aos 60 dias de gestação.

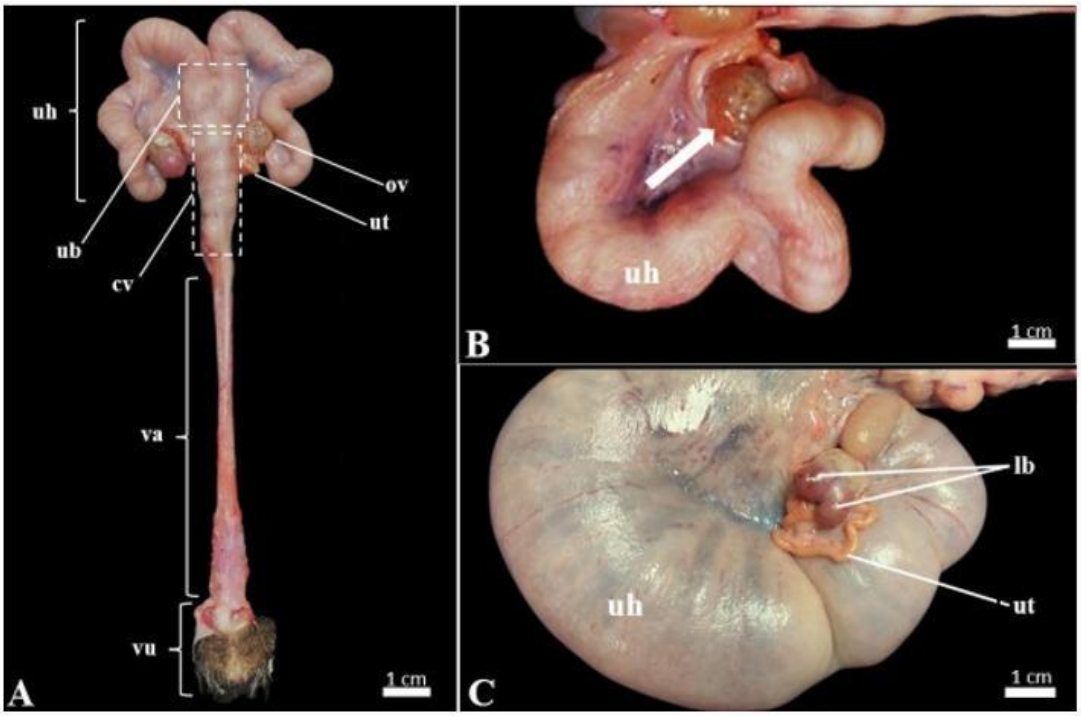

Figura 1: Pecari tajacu, fotografia do sistema genital feminino. (A) Estruturas do sistema genital em fêmea no início de gestação, (ov) ovário, (ut) tuba uterina, (uh) corno uterino, (ub) corpo do útero, (cv) cérvix, (va) vagina, (vu) vulva. (B) Ovário e útero aberto aos 20 dias de gestação, detalhe para os múltiplos folículos na superfície ovariana (seta), corno uterino (uh). (C) Detalhe para o ovário com grandes corpos lúteos (lb) formados, tuba uterina (ut), corno 928 uterino (uh) em fêmea aos 60 dias de gestação.

ABORDAGEM MULTIMODAL EM FERIDAS CONTAMINADAS
Multimodal approach in contaminated wounds

Ana Elisa Barros Medeiros [1]*, Andressa Kagohara[2], Anielli Vidal Stocco[3], Beatriz Pereira Coelho[2], Ana Carolina da Rocha Santos Elattar[4], Ana Vitória de Rezende [1], Beatriz Araujo dos Santos [1], Daniel de Almeida Balthazar[5], Maria Madalena Jorge de Oliveira do Amaral[6].

[1]Médica Veterinária Residente em Medicina e Conservação de Animais Silvestres – Universidade Federal Rural do Rio de Janeiro (UFRRJ), Seropédica, Rio de Janeiro. [2] Mestranda em Medicina Veterinária (Patologia e Ciências Clínicas) - Universidade Federal Rural do Rio de Janeiro (UFRRJ), Seropédica, Rio de Janeiro. [3] Doutoranda em Medicina Veterinária (Patologia e Ciências Clínicas) - Universidade Federal Rural do Rio de Janeiro (UFRRJ), Seropédica, Rio de Janeiro. [4] Discente em Medicina Veterinária – Universidade Federal Rural do Rio de Janeiro (UFRRJ), Seropédica, Rio de Janeiro. [5] Docente de Medicina de Animais Silvestres – Universidade Federal Rural do Rio de Janeiro (UFRRJ), Seropédica, Rio de Janeiro. [6] Enfermeira Autônoma. Campos dos Goytacazes, Rio de Janeiro.

*Email do autor correspondente: anamedeiros.aem@gmail.com

A ocorrência de feridas em animais silvestres é frequente, sendo comum optar pela cicatrização por segunda intenção devido ao grau de contaminação, tamanho e localização desfavorável impedindo a justaposição dos bordos ou tecido necrosado (1). O manejo destas, vai além do uso de antibióticos e anti-inflamatórios, sendo a abordagem multimodal, uma estratégia promissora para a evolução clínica e redução das complicações, pois combina recursos para controle de infecção, inflamação, dor e estímulo à regeneração (2). Entre os recursos empregados destacam-se: o uso de polihexanida biguanida (PHMB), que trata-se de um polímero com ampla ação antimicrobiana, que promove lise bacteriana por interação com a membrana celular (3). O hipoclorito de sódio, que age por meio da liberação de ácido hipocloroso, sendo um potente agente oxidativo (4). A laserterapia estimula a proliferação celular e a síntese de colágeno, acelerando o processo cicatricial (2). O ácido acético acidifica o leito da ferida, inibe o crescimento bacteriano e desestabiliza biofilmes, potencializando outros tratamentos tópicos (5). E a moxaterapia consiste na aplicação de calor gerado pela queima da erva *Artemisia vulgaris*, que estimula a circulação e a resposta inflamatória local, favorecendo a reparação tecidual (3). Este estudo levantou a casuística de feridas tratadas com terapias multimodais de um Hospital-escola Veterinário no estado do Rio de Janeiro, no período de um ano (Julho 2024 - Julho 2025). Os tratamentos aplicados, bem como o número de pacientes podem ser visualizados no quadro 1, enquanto a porcentagem de uso de cada método é apresentada no quadro 2. O PHMB foi utilizado em 10 pacientes (90,9%), hipoclorito de sódio, aplicado em três pacientes (27,3%), a laserterapia, empregada em seis pacientes (54,5%), o ácido acético, aplicado em quatro pacientes (36,4%). Por fim, a moxaterapia, utilizada em quatro pacientes (36,4%). No período, 11 indivíduos de dez espécies foram tratados. A cicatrização completa ocorreu em média em 45,5 dias (11 a 86), variando conforme espécie, extensão e gravidade, com exceção de um indivíduo que foi eutanasiado devido à evolução desfavorável. Em todos os casos houve formação de tecido de granulação viável e a cicatrização foi satisfatória. Observou-se variação significativa no tempo de cicatrização entre espécies, mesmo com abordagens multimodais similares. Essa diferença pode estar ligada a fatores fisiológicos, além da extensão e gravidade das lesões (1). Espécies como *Coendou* spp. e *Nasua nasua* apresentaram os maiores tempos, possivelmente ligados à infecção sistêmica e resistência bacteriana, enquanto *Dasypus novemcinctus* e *Oryctolagus cuniculus* cicatrizaram mais rápido (Tabela 1). Esses dados reforçam a importância de personalizar protocolos terapêuticos para atender necessidades individuais e otimizar cicatrização. A abordagem multimodal contribuiu para a cicatrização e melhorou a qualidade do tecido desvitalizado, indicando seu uso como adjuvantes no tratamento de feridas, mas são

necessários estudos adicionais, especialmente em animais silvestres, para validar os achados e ampliar conhecimento sobre sua eficácia em diferentes contextos clínicos e espécies.

Referências: **1)** Mickelson MA, et al. Principles of wound management and wound healing in exotic pets. Veterinary Clinics: Exotic Animal Practice. 2016;19(1):33-53. **2)** Klos TB, et al. Fisioterapia e reabilitação animal na medicina veterinária. Pubvet. 2020, 14, 148. **3)** Guaita SAM. Efeito da utilização da moxaterapia e polihexametileno biguanida (PHMB) na cicatrização de feridas em cães. [Dissertação de Mestrado]. Jaboticabal: Universidade Estadual Paulista, 2021. Disponível em: http://hdl.handle.net/11449/216036. **4)** Babalska ZŁ, et al. Wound antiseptics and European guidelines for antiseptic application in wound treatment. Pharmaceuticals. 2021, 14(12), p.6,7. **5)** Agrawal KS, et al. Acetic acid dressings: Finding the Holy Grail for infected wound management. Indian Journal of Plastic Surgery. 2017, 50(03), 273-280.1-

Palavras-chave: Terapia tópica, Cicatrização, ferida **Keywords:**
Topic therapy, Cicatrization, wound

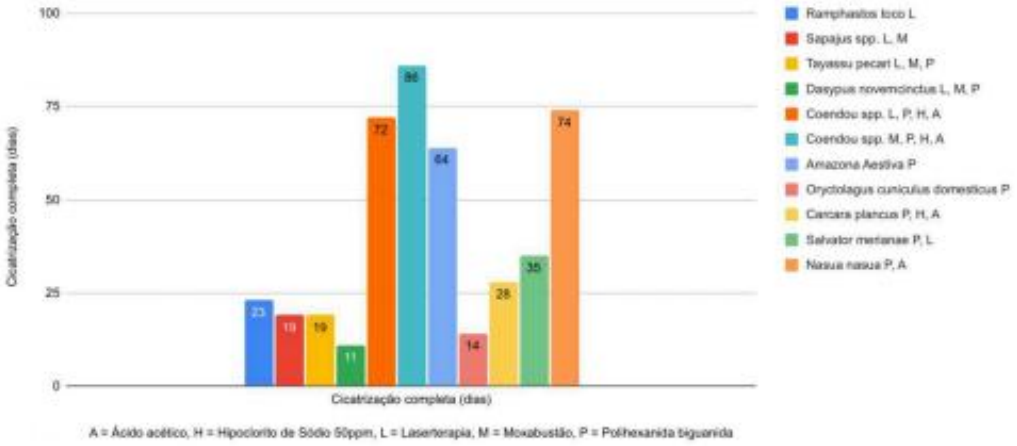

Quadro 2: Gráfico do período de julho/2024 à julho/2025 referente a porcentagem de animais tratados por terapia.

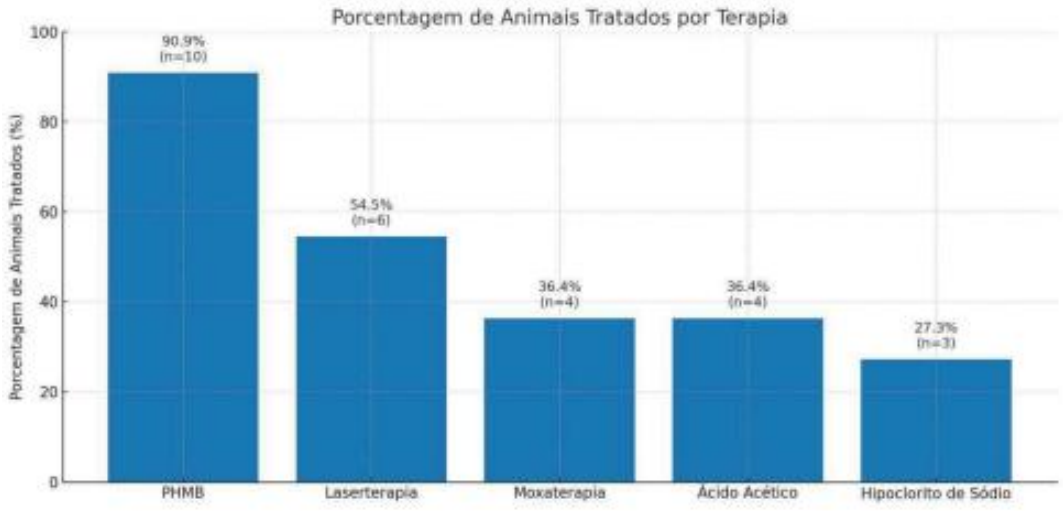

Quadro 2: Gráfico do período de julho/2024 à julho/2025 referente a porcentagem de animais tratados por terapia.



RESUMO CIENTÍFICO - ESTUDANTE

ESTUDO DA ESTOMATITE BACTERIANA EM SERPENTES MANTIDAS EX SITU
Study of bacterial stomatitis in snakes kept ex situ

Laura da Costa Lima[1], Leticia Paradinovic[1,4], Sandra Fernanda Bilbao Orozco[2], Marcia Regina Franzolin[3], Susana de Souza Barreto[3], Luciana Carla Rameh-de-Alburquerque[1], Kathleen Fernandes Grego[1]

[1]Laboratório de Herpetologia do Instituto Butantan, São Paulo, São Paulo.

[2]Laboratório de Ecologia e Evolução, São Paulo, São Paulo.

[3]Laboratório de Bacteriologia do Instituto Butantan, São Paulo, São Paulo.

[4]Interunidades em Biotecnologia (USP-IB-IPT) da Universidade de São Paulo, São Paulo, São Paulo

Email do autor correspondente: lauralima.contato@outlook.com

Introdução: Dentre as afecções mais comuns em ofídios mantidos *ex situ* para a extração de peçonha para a produção dos soros antiofídicos está a estomatite infecciosa, patologia caracterizada pela infecção da mucosa oral, podendo evoluir para hemorragias, úlceras e até necrose (1). A imunossupressão causada por fatores estressantes como a inadequação dos fatores abióticos, contenção física, presença de doenças sistêmicas, imunosenescência natural, entre outros, configuram-se como os principais elementos predisponentes à estomatite (2,3). A identificação dos agentes bacterianos envolvidos, associada à seleção dos antibióticos mais eficazes, acelera o tratamento, reduz a mortalidade e contribui para a melhora da qualidade de vida dos animais (4). Deste modo, o objetivo deste trabalho foi o de identificar as principais bactérias envolvidas nas estomatites, assim como os antibióticos de eleição para o tratamento.
Material e Métodos: Em parceria com o Laboratório de Bacteriologia foi realizado um levantamento retrospectivo dos resultados microbiológicos dos casos de estomatite bacteriana no período de 2019 a 2024. As amostragens de material biológico da cavidade oral dos animais com estomatite foram realizadas por meio de suabe, precedidas de lavagem com solução fisiológica 0,9%, sendo esses e todos os demais procedimentos autorizados pelo CEUAIB sob o número 7967310720. As amostras foram cultivadas em ágar MacConkey e ágar sangue, a 35ºC, para isolar e identificar as espécies de bactérias, através do sistema API® (bioMérieux). Para a realização do antibiograma foi utilizado o método Kirby-Bauer (método de difusão em ágar), conforme o Clinical and Laboratory Standards Institute (CLSI).
Resultados: Nesse período foram registrados 37 casos de estomatite bacteriana, sendo 36 deles em serpentes do gênero *Bothrops* (13 *B. alternatus*, 8 *B. moojeni*, 6 *B. jararaca*, 6 *B. jararacussu*, 2 *B. atrox* e 1 *B. neuwiedi*) e uma em *Crotalus* (*C. durissus cascavella*). Do material colhido, 70 colônias bacterianas foram isoladas, distribuídas em 15 espécies diferentes (Figura 1), sendo que 64,86% das serpentes tiveram 2 ou mais colônias isoladas. A mais frequente foi a *Aeromonas hydrophila*, com 27,14% de incidência. Quanto ao perfil de sensibilidade, em 68 das 70 colônias isoladas, observou-se alto índice de sensibilidade à amicacina (95,71%), seguido da enrofloxacina (94,29%), da gentamicina (91,43%) e da ciprofloxacina (90%). Contudo, algumas bactérias apresentaram resistência a esses mesmos antibióticos (Figura 2).
Discussão e Conclusão: Fatores estressantes e a imunosenescência natural, configuram-se como os principais elementos predisponentes à estomatite, já que levam o animal à imunossupressão e

predispõem à proliferação de bactérias já presentes na microbiota oral (5), como as bactérias Gram-negativas e oportunistas identificadas neste estudo, corroborando resultados de literatura (1,2,4). A falta de tratamento apropriado e condições inadequadas de manejo podem fazer a estomatite infecciosa evoluir para casos de sinusite/rinite, pneumonia e osteomielite, de modo a piorar o prognóstico do animal (3). A identificação de bactérias multirresistentes reforça a importância da identificação dos microrganismos causadores de infecções e da realização do antibiograma, evitando o uso indiscriminado de antibióticos. O tratamento assertivo agiliza a recuperação, previne complicações secundárias, reduzindo a mortalidade dos animais.

Referencias: **1)** Grego KF, et al. Squamata (serpentes). In: CUBAS ZS (editor). Tratado de Animais Selvagens - Medicina Veterinária. 2ª edição. **2)** Hipolito M, et al. Aeromonas Hydrophila e Pseudomonas Aeruginosa isoladas de caso de estomatite em Bothrops alternatus (Serpente, Viperidae). Revista de Microbiologia, 1987; v. 18, p. 224. **3)** Voe RD. Stomatitis. In: Divers SJ, Stahl SJ. Mader's Reptile and Amphibian Medicine and Surgery. 3rd ed. Elsevier, 2006. p.1345. **4)** Masi M, Selleri P. Oral Cavity Disorders in Reptiles. Veterinary Clinics of North America: Exotic Animal Practice, 2025. **5)** Campagner MV. Manejo de serpentes em cativeiro: manejo clínico-sanitário e avaliação da microbiologia [Tese de doutorado] - Universidade Estadual Paulista, Faculdade de Medicina de Botucatu, 2011. Disponível em: https://repositorio.unesp.br/entities/publication/600538bf-13d0-4f28-af30-75e8a548b492.

Palavras-chave: Microbiologia, Bothrops, Antibiograma
Keywords: Microbiology, Bothrops, Antibiogram

Autorizações: CEUAIB nº7967310720

Agências Financiadoras: Fundação Butantan

Figura 1: Incidência das colônias bacterianas (%)

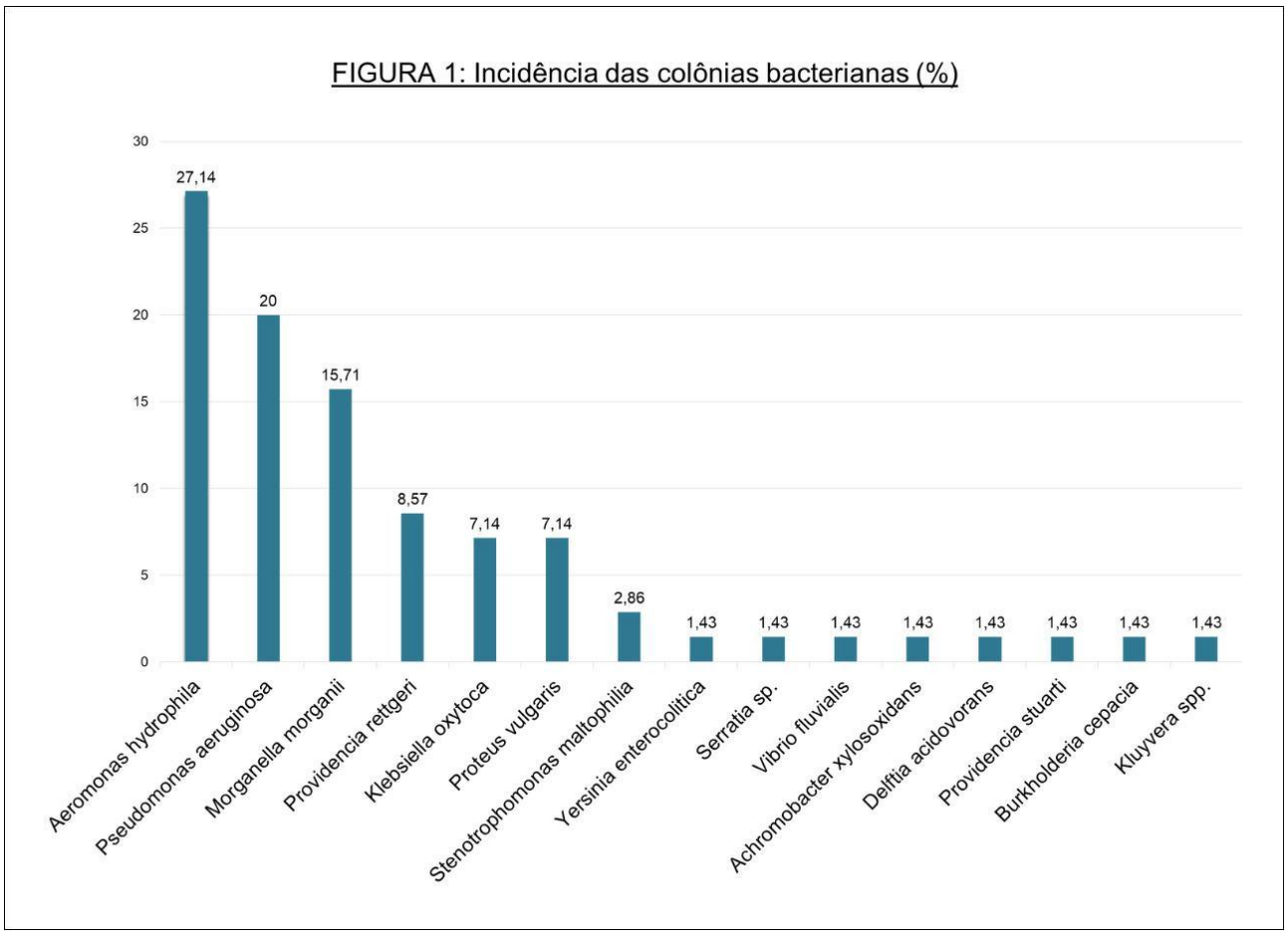

Figura 2: Eficiência dos antibióticos frente às 70 colônias bacterianas (%)

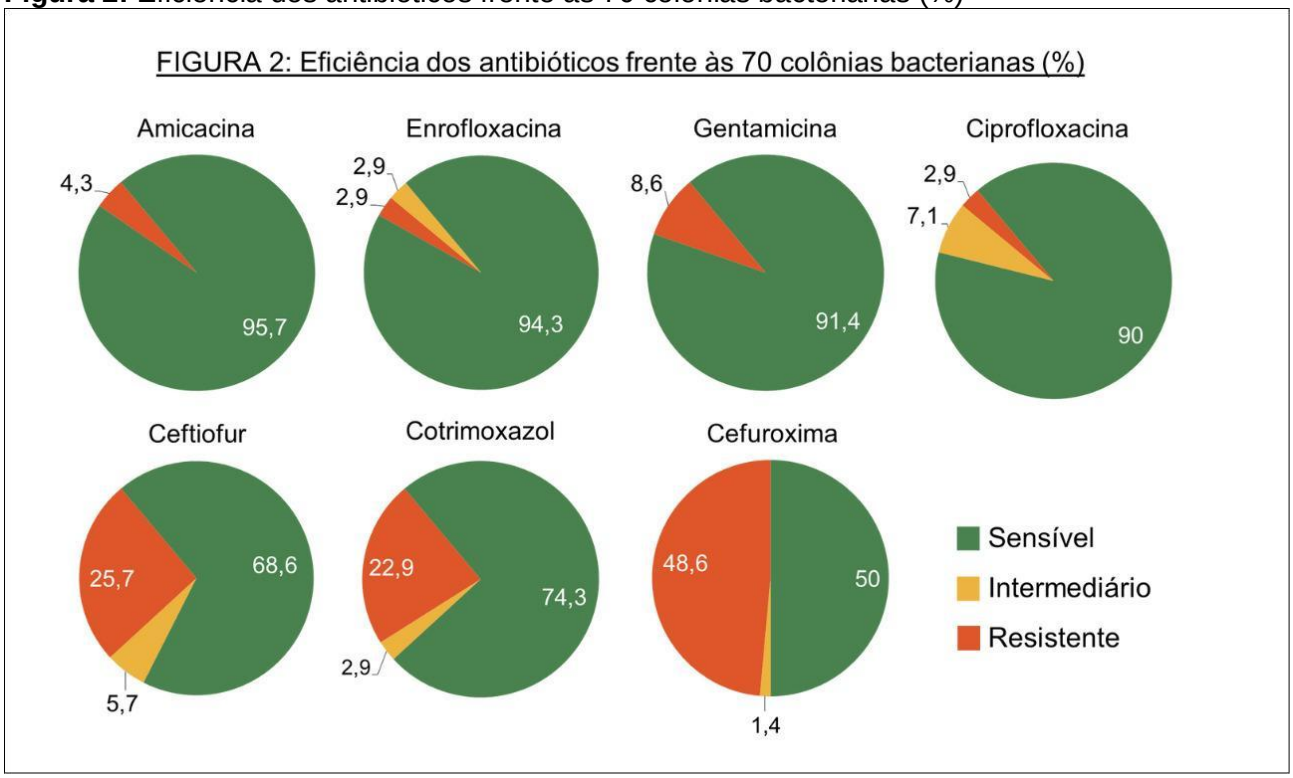

CASUÍSTICA CIRÚRGICA EM MAMÍFEROS SILVESTRES: ESTUDO RETROSPECTIVO (2013 - 2023)

Surgical caseload in wild mammals: retrospective study (2013 - 2023)

Zênia Rebeca Alves Falcão[1]*, Fernanda Vitória Marinho da Costa Santos[2], Dara Evely Vieira da Costa[2], Clarice Cristina Alves de Almeida Medeiros[1], Michaella Menezes Cunha[3], Fernanda Viana Mergulhão[4], Júlio César Montanha[5], Líria Queiroz Luz Hirano[2]

[1]Autônoma.
[2]Faculdade de Agronomia e Medicina Veterinária, Universidade de Brasília, Brasília, Distrito Federal.
[3]Centro Universitário do Planalto Central Apparecido dos Santos, Brasília, Distrito Federal.
[4]Centro Universitário do Distrito Federal, Brasília, Distrito Federal.
[5]Centro de Triagem de Animais Silvestres do Distrito Federal, Brasília, Distrito Federal.

*E-mail do autor correspondente: zeniafalcao08@gmail.com

Introdução: A cirurgia em animais silvestres exige adaptações às particularidades das diferentes espécies. Muitas vezes, os procedimentos se tornam desafiadores frente ao porte reduzido dos pacientes e às suas características anatômicas e fisiológicas (1). Portanto, dados sobre a casuística cirúrgica nesses animais se mostram importantes para o planejamento dos hospitais veterinários especializados, bem como para a capacitação dos profissionais envolvidos.
Material e Métodos: Este estudo retrospectivo objetivou apresentar dados acerca de procedimentos cirúrgicos realizados em mamíferos silvestres em um hospital-escola, no período de dez anos. Realizou-se um levantamento de natureza quantitativa e qualitativa, a partir de dados de atas e prontuários clínicos de pacientes admitidos na instituição entre 1º de janeiro de 2013 e 31 de dezembro de 2023. Os casos foram caracterizados de acordo com a espécie, sexo e fase de vida, bem como em relação às cirurgias (sistema envolvido e procedimento realizado).
Resultados: No total foram feitas 112 intervenções cirúrgicas em 96 mamíferos silvestres das ordens *Primates* (36/96; 37,50%), *Didelphimorphia* (31/96; 32,29%), *Carnivora* (12/96; 12,50%), *Rodentia* (10/96; 10,41%), *Artiodactyla* (3/96; 3,12%), *Cingulata* (2/96; 2,08%) e *Pilosa* (2/96; 2,08%). As espécies mais acometidas foram *Callithrix penicillata* (33/96; 35,41%), *Didelphis albiventris* (31/96; 41,66%), *Cerdocyon thous* (8/96; 9,33%) e *Coendou prehensilis* (8/96; 9,33%) (**Tabela 1**). Treze animais (13/96; 13,54%) foram submetidos a mais de um procedimento cirúrgico. Os animais eram, em sua maioria, machos (55/96; 49,11%) e adultos (66/96; 58,93%). A respeito dos sistemas orgânicos, o sistema locomotor (75/112; 66,96%) foi o mais afetado, seguido do sistema tegumentar (10/112; 8,92%), cavidade abdominal (7/112; 6,25%), sistema ocular (7/112; 6,25%), sistema reprodutor (5/112; 4,46%), sistema gastrointestinal (5/112; 4,46%), sistema urinário (2/112; 1,78%) e procedimento odontológico (1/112; 1,04%). Sobre os tipos de procedimentos cirúrgicos mais executados destacaram-se a amputação de membro (41/112; 36,60%), a caudectomia (19/112; 16,96%), a osteossíntese (10/112; 8,92%) e a enucleação (6/112; 5,35%).
Discussão e Conclusão: O trauma é recorrente na clínica cirúrgica de animais silvestres (1) e no presente estudo, as intervenções ortopédicas foram expressivas, principalmente a amputação, que é indicada para afecções extensas, como as fraturas com prognóstico reservado quanto à recuperação da funcionalidade do membro, e em primatas esse procedimento é frequente nos casos de eletrocussão (4, 5). No Distrito Federal, cerca de 11% dos calitriquídeos necropsiados entre 2015 a 2018 foram eletrocutados, pois são animais arborícolas e os fios de alta tensão costumam ficar próximos das árvores (3). Também se destacaram as cirurgias em sistema reprodutor com destaque à ovariossalpingohisterectomia, que é uma técnica cirúrgica utilizada em

afecções reprodutivas neoplásicas, infecciosas, para controle populacional entre outras razões, tendo sido realizada em 50% de exemplares de *Cerdocyon thous* (2). A caracterização das cirurgias em mamíferos silvestres do estudo demonstrou que a espécie *Callithrix penicillata* obteve a maior quantidade de intervenções cirúrgicas, com maior expressão de indivíduos adultos, machos e em evidência denota-se as cirurgias do sistema locomotor com ênfase a amputação como o procedimento mais realizado.

Referências: **1)** Bernardino RI. Fundamentos da Cirurgia em Animais Selvagens. In: Cubas ZS, Silva JCR, Catão-Dias JL (editores). **Tratado de Animais Selvagens**. 2 ed. São Paulo: Roca; 2014.

2) Harvey RJ, Bantlin DA. Left-lateral laparotomy using a dorsoventral incision for unilateral ovariohysterectomy in free-ranging African lions (Panthera leo). **Journal of the South African Veterinary Association** 2025; 96(1):29-32.

3) Pereira AABG, Dias B, Castro SI, Landi MFA, Melo CB, Wilson TM, Costa GRT, Passos PHO, Romano AP, Szabó MPJ, Castro MB. Electrocutions in free-living black-tufted marmosets (Callithrix penicillata) in anthropogenic enviroments in the Federal District and surrounding areas, Brazil. **Primates** 2019; 61:321-329.

4) Singh TB, Sharma AK, Kumar N. Forelimb amputation in a Rhesus Monkey. **Veterinary practitioner** 2003; 4(1):27-28.

5) Zupirolli GCS, et al. Pelvic Limb Amputation in a Giant Anteater (Myrmecophaga tridactyla) Traumatized by an Agricultural Harvester. **Acta Scientiae Veterinariae** 2021; 49:627

Palavras-chave: Amputação; Ortopedia; Primatas.
Keywords: Amputation; Orthopedics; Primates.

Autorizações: Não se aplica.

Agências Financiadoras: Não se aplica.

Tabela 1: Caracterização da casuística cirúrgica de mamíferos silvestres em um hospital-escola, entre os anos de 2013 a 2023. A - adulto, C - cavidade, D - digestório, F - fêmea, Fi - filhote, J - jovem, L - locomotor, M - macho, n - número amostral, O - ocular, Od - odontológico, SI - sem identificação, R - reprodutor, T - tegumentar e U - urinário.

Tabela 1. Caracterização da casuística cirúrgica de mamíferos silvestres em um hospital-escola, entre os anos de 2013 a 2023.

Espécie (n)	Sexo	Fase de vida	Tipo de cirurgia (n)
Allouata caraya (3)	F=2 M=1	A=2 I= 1	Amputação (1); colecistectomia (1); excisão de flap (1); laparotomia exploratória (1); osteossíntese (1).
Bradypus variegatus (1)	**M=1**	A=1	Enucleação (1).
Callithrix penicillata (33)	F=13 M=20	A=31 Fi=2 J=1	Amputação (26); caudectomia (5); ceratoplastia (1); osteossíntese (2).
Cerdocyon thous (8)	F=7 **M=1**	**A=6** J=2	Correção de luxação coxofemoral (1); estabilização da sínfise mandibular (1); laparotomia exploratória (1); osteossíntese (2); ovariohisterectomia (4).
Chrysocyon brachyurus (1)	**M=1**	A=1	Colocefalectomia (1).
Coendou prehensilis (8)	F=2 **M=5** S1=1	A=7 S1=1	Amputação (2), caudectomia (7).
Cuniculus paca (1)	**M=1**	A=1	Excisão de flap (1).
Dasypus novemcinctus (1)	**M=1**	A=1	Caudectomia (1).
Dasypus septemcinctus (1)	**M=1**	S1=1	Caudectomia (1).
Dídelphís albiventris (31)	F=10 M=19 S1=2	A=19 F=4 J=7 S1=1	Amputação (11); caudectomia (5); colocefalectomia (2); excisão de flap (2); enucleação (5); enxerto de pele (2); exérese de abscesso (1); exodontia (1); herniorrafia (2); laparotomia exploratória (1); miectomia (1); nodulectomia (1); osteossíntese (4); redução de evisceração (3).
Ga/ictis cuja (1)	**M=1**	A=1	Laparotomia exploratória (1).
Hydrochoerus hydrochaeris (1)	F=1	J=1	Laparotomia exploratória (1).
Leopardus tigrinus (1)	M=1	J=1	Amputação (1).
Lycalopex vetulus (1)	M=1	J=1	Osteossíntese (1).
Myrmecophaga tridactyla (1)	M=1	Fi=1	Laparotomia exploratória (1)
Ozotocerus benzoaticus (1)	F=1	S1=1	Laparotomia exploratória (1).
Subulo gouazoubira (2)	F=1 M=1	A=1 Fi=1	Cesariana (1); cistotomia (1); uretrostomia (1).

Legenda: A- adulto, C - cavidade, D -digestório, F -fêmea, Fi -filhote, J - jovem, L- locomotor, **M** - macho, n - número amostral, O - ocular, Od - odontológico, SI - sem identificação, **R** - reprodutor, T - tegumentar e U - urinário.

PREVALÊNCIA DE OOCISTOS DE *ISOSPORA* SP. EM *Serinus canaria* (Linnaeus, 1758) DE CATIVEIRO NO CEARÁ

Prevalence of *Isospora* sp. oocysts in captive *Serinus canaria* (Linnaeus, 1758) in Ceará state, Brazil

Isabele Araújo Morais[1*], Natália Maria Sousa Falcão[1], Renan Carlos de Souza Lima[1], Camila Carvalho Fontão[1], Gabriela Maria Schwinden[1], Desireé Solano Mendes Carvalho[1], Ana Caroline Oliveira Rocha[1], William Cardoso Maciel[1]

[1]Faculdade de Veterinária (FAVET), Universidade Estadual do Ceará, Fortaleza, Ceará.

*Email do autor correspondente: isabele.morais@aluno.uece.br

Introdução: O gênero *Isospora* (Apicomplexa: Eimeriidae) representa protozoários coccídios de relevância médica em Passeriformes, com destaque para o canário-doméstico (*Serinus canaria*), uma espécie comum no comércio de aves. A transmissão do parasita ocorre por via fecal-oral, favorecendo a disseminação em criadouros com alta concentração de aves em recintos compartilhados. Duas formas clínicas distintas são reconhecidas: a entérica, de ocorrência clínica mais frequente, e a sistêmica, associada à maior letalidade. Passeriformes representam hospedeiros importantes do gênero *Isospora,* sendo a principal ordem com relatos de infecção sistêmica por espécies deste gênero (1). Aves parasitadas por *Isospora* sp. comumente são assintomáticas e, quando presentes, as manifestações clínicas são inespecíficas, fator que dificulta a identificação precoce das diversas formas da parasitose (2). Diante desse cenário, este estudo objetivou determinar a prevalência de *Isospora* sp. em um criadouro comercial de *S. canaria* em Fortaleza, Ceará, Brasil e correlacionar a presença do parasita com manifestações clínicas.

Material e Métodos: O estudo foi realizado sob aprovação do Comitê de Ética para o Uso de Animais da Universidade Estadual do Ceará, correspondente ao número de protocolo 31032.010162/2024-98. Foram coletadas amostras de fezes do fundo de 22 gaiolas pertencentes a um criadouro comercial de *S. canaria*. As gaiolas foram forradas com papel alumínio e amostras frescas foram armazenadas em caixas refrigeradas de isopor. Para a análise das fezes, utilizou-se a técnica de Willis Mollay para detecção de coccídios de *Isospora* sp., seguida de esporulação das amostras positivas no dicromato de potássio 2,5% (3). Por fim, realizou-se a análise microscópica das amostras para identificação morfológica dos coccídios. O estudo foi feito com viés apenas investigativo, sem posterior utilização de protocolo terapêutico nas aves parasitadas.

Resultados: As amostras contendo oocistos de *Isospora* sp. corresponderam a 77,27% (n=17) das amostras analisadas, das quais 88,23% (n=15) corresponderam a aves assintomáticas.

Discussão e Conclusão: O aspecto subclínico da infecção evidenciado pelo presente estudo, concordando com a literatura preexistente, é preocupante, tornando aves infectadas fontes silenciosas de disseminação. Assim, destaca-se a importância de avaliações parasitológicas periódicas em centros comerciais de Passeriformes (2). A elevada prevalência do agente também aponta que o ambiente cativo pode ser propício à disseminação do parasita. Além disso, imunossupressão, estresse crônico e condições sanitárias inadequadas são possíveis fatores de risco que contribuem para a contaminação por *Isospora* sp. em populações de *S. canaria* de cativeiro (4). O tratamento direcionado à coccidiose causada por *Isospora* sp. depende de fatores como a carga de oocistos excretados e a presença de sinais clínicos. O protocolo terapêutico recomendado consiste em medidas de higiene rigorosas e no tratamento com drogas coccidiostáticas ou coccidicidas (5). A alta prevalência de *Isospora* sp. no criadouro de *S. canaria* analisada no estudo, atrelada a frequente ausência de sinais clínicos, evidencia o papel

epidemiológico de Passeriformes como reservatórios silenciosos do protozoário. Dessa forma, ressalta-se a importância do manejo preventivo, que visa conter possíveis fatores de risco, mantendo a sanidade do ambiente e dos animais para evitar possíveis infecções.

Referencias: **1)** Terio KA, Adkesson MJ. Systemic isosporosis in passerine birds. In: Miller ER, Lamberski N, Calle P. Fowler's zoo and wild animal medicine: current therapy. 9ª ed. St. Louis: Elsevier; 2019. p.454–458. **2)** Keckeisen C, et al. Isospora and Lankesterella Parasites (Eimeriidae, Apicomplexa) of Passeriform Birds in Europe: Infection Rates, Phylogeny, and Pathogenicity. Pathogens 2024; 13(4):e337. **3)** Willis HH. A simple levitation method for detection of hookworm ova. The Medical Journal of Australia 1921; 2(18):375-376. **4)** Barbón AR, et al. Clinical and Pathological Aspects of Systemic Isospora Infection in Blue-crowned Laughing Thrushes (Garrulax courtoisi) at Jersey Zoo. Journal of Avian Medicine and Surgery 2019; 33(3):265-277. **5)** Dorrestein GM. Passeriformes. In: Tully JTN, Dorrestein GM, Jones AK. Clínica de aves. 2ª ed. Baton Rouge: Elsevier; 2010. p.380-463.

Palavras-chave: Coccidiose; Passeriformes; Willis Mollay.
Keywords: Coccidiosis; Passeriformes; Willis Mollay.

Autorizações: CEUA nº 31032.010162/2024-98

CARACTERIZAÇÃO PARASITOLÓGICA EM *Didelphis albiventris* DO DISTRITO FEDERAL

Parasitological characterization in *Didelphis albiventris* from Federal District

Natasha Ayete La Menza[1]*, Fernanda Marocolo Quintão[2],Júlia Eva Gontijo Soares[1], Anna Karolina Vasconcelos Marim Zimerer[1], Jhenifer Suelen Salustiano Gisto[1], Dara Evely Vieira da Costa[1], Gino Chaves da Rocha[1], Líria Queiroz Luz Hirano[1]

[1]Faculdade de Medicina Veterinária e Agronomia da Universidade de Brasília,Brasília, Distrito Federal.
[2]Universidade Federal de Juiz de Fora, Juiz de Fora, Minas Gerais.

*Email do autor correspondente: natashaayetemenza@gmail.comr

Introdução: O *Didelphis albiventris,* ou gambá-de-orelha-branca, é um marsupial de hábito noturno, onívoro e oportunista, com alta adaptabilidade a diferentes nichos ecológicos, entre eles o antrópico. Diversas espécies de parasitos foram previamente descritas em seu trato digestório, e sua proximidade com áreas urbanas o transforma em um potencial disseminador de doenças para animais silvestres, domésticos e seres humanos (1).
Material e Métodos: O presente trabalho teve como objetivo fazer um levantamento retrospectivo de parasitos identificados em gambás-de-orelha-branca adultos, atendidos entre julho de 2013 a junho de 2023, no Distrito Federal. A partir dos prontuários médicos foram obtidos dados de sexo, motivo do atendimento, resultado de exame coproparasitológico, tratamento prescrito e desfecho do caso.
Resultados: Foram contabilizados 177 prontuários de pacientes da espécie estudada, dos quais 70 (70/177; 39,5%) tinham resultado de exame coproparasitológico, sendo 66 (66/70; 94,3%) positivos para endoparasitos de 21 espécies **(Tabela 1)**. *Cruzia* sp. foi o táxon mais comum com detecção em 41 (41/66; 62,1%) indivíduos, seguido pelos gêneros *Aspidodera* (19/66; 28,7%) e *Physaloptera* (16/66; 24,2%). Dos animais positivos, 29 (29/66; 43,9%) apresentaram apenas um parasito. Em contrapartida, seis (6/66; 9%) animais hospedavam até cinco parasitos distintos. A casuística envolveu, principalmente, casos de fratura óssea e trauma cranioencefálico (43/66; 65,15%) e afecções associadas ao comprometimento de tecidos moles (19/66; 28,78%), como lacerações de pele, sepse e desidratação intensa. Indivíduos hígidos (4/66; 6,06%) representaram o grupo com menor índice de parasitismo. Mais da metade dos atendimentos de animais parasitados englobou espécimes com quadros graves que evoluíram para óbito (37/66; 56,06%), contudo, não foi possível associar a morte desses pacientes com a ação de parasitas. Dentre os animais positivos, 24 (24/66; 36,3%) foram submetidos a tratamento com um ou mais antiparasitários à base de albendazol (1/24; 4,16%), sulfaquinoxalina (1/24; 4,16%), nitazoxanida (1/24; 4,16%), cloridrato de levamisol (2/24; 8,33%), febantel (2/24; 8,33%), praziquantel (3/24; 12,5%), pirantel (4/24; 16,66%), febendazol (5/24; 20,83%), ivermectina (8/24; 33,33%) e mebendazol (11/24; 45,83%). Desses, 16 (16/24; 66,66%) indivíduos receberam alta médica e oito (8/24; 33,33%) foram a óbito.
Discussão e Conclusão: A prevalência de endoparasitos em *D. albiventris* está intimamente ligada a seus hábitos alimentares oportunistas e todos os parasitos diagnosticados no presente estudo tinham sido previamente descritos na espécie. As infecções estão relacionadas, principalmente, ao consumo de moluscos terrestres, como *Didelphostrongylus hayesi*, ou ingestão de insetos, como no caso do *Turgida turgida* (3). De modo geral, as pesquisas voltadas para essa temática relataram que os helmintos e protozoários mais comuns na espécie são *Physaloptera* sp., *Sarcocystis* sp. e *Cruzia tentaculata*, que se apresentam com pouca importância clínica (5). A

interação entre fauna, ambiente e parasitos reflete um estado de equilíbrio ecológico, sustentado por processos adaptativos do hospedeiro, porém, em situações de comprometimento imunológico, faz-se necessário avaliar a necessidade da redução ou controle da fauna parasitária, a fim de evitar agravamento clínico (2, 4). Os resultados do presente estudo apresentaram parasitas ocorrentes em *D. albiventris* do Distrito Federal e fornecem informações relevantes sobre aspectos sanitários da espécie.

Referencias: **1)** Zabott MV, et al. Helmintofauna de Didelphis albiventris (lund, 1841) no município de Palotina, Paraná, Brasil. **Arq Ciênc Vet Zool UNIPAR** 2017,20(1);19-21. **2)** Biolchi J, et al. Análise coproparasitológica de gambás-de-orelha-branca pertencentes a áreas urbanas e rurais do município de Canoinhas, norte de Santa Catarina. **Arch Vet Sci** 2021,26(2):79-89. **3)** Jesus, Stephanie Lopes de. Diversidade da helmintofauna e sua relação com a biologia de Didelphis albiventris Lund, 1840 (Mammalia, Didelphimorphia). 2020 Dissertação (Mestrado em Biologia Animal) – Instituto de Biociências, Universidade Federal do Rio Grande do Sul, Porto Alegre, 2020. **4)** Nascimento, C.C..; HORTA, M.C. Didelphimorphia (Gambá, Cuíca). In: ZALMIR,S.C. et al. **Tratado de animais selvagens: medicina veterinária**. 2 Ed. São Paulo: Roca. Cap. 32, 2014. **5)** Ferreira Júnior, Jair Alves. Doenças de Didelphis albiventris no Cerrado brasileiro. 2022. 103 f., il. Tese (Doutorado em Saúde Animal) — Universidade de Brasília, Brasília, 2022.

Palavras-chave: Endoparasitas; Helmintofauna; Saruê.
Keywords: Endoparasites; Helminth fauna; Opossum.

Tabela 1: Parasitas diagnosticados em *Didelphis albiventris* acometidos.

Parasitas identificados	Quantidade de animais acometidos
Família Angiostrongylidae	
Aelurostrongylus abstrusus	1 (1,51%)
Família Ancylostomatidae	
Ancylostoma spp.	5 (7,57%)
Família Ascarididae	
Ascaris spp.	2 (3,03%)
Toxocara sp.	1 (1,51%)
Família Heterakidae	
Aspidodera sp.	19 (28,78%)
Família Capillariidae	
Capillaria sp.	12 (18,18%)
Família Trichuridae	
Trichuris sp.	6 (9,09%)
Família Physalopteridae	
Physaloptera sp.	16 (24,24%)
Turgida turgida	1 (1,51%)
Família Kathlaniidae	
Cruzia sp.	41 (62,12%)
Superfamília Metastrongyloidea	
Didelphostrongylus hayesi	5 (7,57%)
Família Metastrongylidae	
	1 (1,51%)
Família Strongylidae	
Ovos tipo estrongilídeos	9 (13,63%)
Família Strongyloididae	

Strongyloides	5 (7,57%)
Família Eimeriidae	
Coccídeos	5 (7,57%)
Família Hexamitidae	
Giardia spp.	3 (4,54%)
Família Syngamidae	
Syngamus sp.	7 (10,60%)
Família Trichostrongylidae	
Thicostrongylus spp.	1 (1,51%)

ALTERAÇÕES LABORATORIAIS EM AVES COM TRAUMA MEDULAR

Hematological alterations in birds with spinal cord injury

Júlia Eva Gontijo Soares[1]*, Júlia das Graças Gritzenco[2], Sofia de Medeiros Galindo[3], Giovanna Luiza Vieira de Carvalho[1], Dara Evely Vieira da Costa[1], Jhenifer Suelen Salustiano Gisto[1], Giane Regina Paludo [1], Líria Queiroz Luz Hirano [1]

[1]Faculdade de Agronomia e Medicina Veterinária, Universidade de Brasília, Brasília, Distrito Federal.
[2]EcoPark Foz do Iguaçu, Foz do Iguaçu, Paraná.
[3]Universidade Católica de Brasília, Brasília, Distrito Federal.

*julia.eva175@gmail.com

Introdução:Afecções traumáticas estão entre as principais causas de morbidade e mortalidade de aves e, nesse sentido, os exames laboratoriais podem ser importantes marcadores de prognóstico (1).
Material e Métodos: O objetivo deste estudo foi descrever alterações laboratoriais de aves com trauma medular. Foi conduzido um estudo retrospectivo de 10 anos, a partir da ata de atendimentos e de prontuários médicos veterinários, com seleção de registros que apontavam presença de lesões em coluna vertebral. Foram selecionados 39 casos de aves com trauma medular, de 21 espécies e 15 ordens.
Resultados: O frango-d'água *(Porphyrio martinicus)* (6/39; 15,4%) foi a espécie mais frequente da análise. Em relação ao sexo, os machos (22/39; 56,41%) foram mais prevalentes do que as fêmeas (11/39, 28,20%), com 6 (6/39, 15,38%) indivíduos sem determinação do sexo. Além disso, houve uma predominância de indivíduos adultos (28/39; 71,79%). Onze (11/39; 28,2%) aves foram eutanasiadas em decorrência do prognóstico e do comprometimento irreversível da qualidade de vida, enquanto 28 (28/39; 71,8%) foram a óbito naturalmente, em média e desvio padrão de 4 ± 9,9 dias após o recebimento. Dentre os prontuários selecionados, apenas dez (10/39; 25,64%) possuíam resultados de hemograma e oito (8/10, 80%) de bioquímica sérica. As alterações mais comuns no hemograma foram a anemia não regenerativa (8/10, 80%) e a linfopenia (4/10, 40%) (**Tabela 1**). Nas análises de bioquímica sérica, as alterações mais comuns foram aumento nas atividades das enzimas aspartato aminotransferase (AST) (6/8, 75%), da enzima creatinofosfoquinase (CK) (3/4, 75%) e na dosagem de fósforo (4/6, 66,6%) (**Tabela 2**).
Discussão e Conclusão: Injúrias traumáticas medulares podem desencadear alterações hematológicas, como leucopenia, neutrofilia e depressão da resposta imune. Além disso, o estresse e a dor associados ao trauma podem desencadear alterações no hemograma (2, 3). O aumento dos componentes bioquímicos encontrados pode estar associado às lesões musculares decorrentes do trauma e da inflamação, uma vez que o aumento da atividade de AST pode sugerir lesões hepáticas e musculares, enquanto o aumento da atividade de CK, enzima músculo-específica, indica lesões musculares e o aumento de fósforo pode estar relacionado a lesões nos túbulos renais que podem ser decorrentes de radicais livres liberados pela inflamação e fisiopatologia do estresse (4). Dessa forma, a avaliação dos parâmetros laboratoriais fornece informações relevantes sobre o estado geral da saúde do paciente e são ferramentas importantes na determinação de prognóstico e na escolha da conduta médica veterinária (4, 5).
Referencias: **1)** Oliveira ALR. Hemograma e bioquímica sérica como preditores do prognóstico em aves com fratura [TCC/residência]. Brasília: Universidade de Brasília; 2022. Disponível em: http://repositorio.unb.br/handle/10482/51927. **2)** Gao T-Y et. al. Dynamic changes in the systemic immune responses of spinal cord injury model mice. Neural Regen Res 2021; 16(2):382-387. **3)** Nwaigwe CU et.al. Evaluation of the hematological and clinical biochemical markers of stress in broiler chickens. Vet World 2020; 13(10):2294-2300. **4)** SCHMIDT EMS, et al. Patologia clínica em

aves de produção – uma ferramenta para monitorar a sanidade avícola – revisão. Arch Vet Sci 2007; 12(3):9-20. **5)** Mccabe KA; et. al. Prognostic Indicators of Avian Survival. J Avian Med Surg 2020; 34(3):243-249.

Palavras-chave: Bioquímico; hemograma; leucograma.
Keywords: Biochemical, hemogram, leukogram.

Tabela 1: Alterações de hemograma em aves com trauma medular. ↓, diminuição; ↑, aumento.

Alteração	Frequência
Anemia não regenerativa	**8 (80%)**
Anemia regenerativa	**2 (30%)**
Eritrocitose	**0 (0%)**
Eritrocitopenia	**4 (40%)**
↑Hematócrito	**0 (0%)**
↓Hematócrito	**7 (70%)**
↑Hemoglobina	**2 (20%)**
↓Hemoglobina	**5 (50%)**
Linfocitose	**2 (20%)**
Linfopenia	**4 (40%)**
Leucocitose	**3 (20%)**
Leucopenia	**3 (30%)**

Tabela 2: Alterações de bioquímica sérica em aves com trauma medular. AST. Aspartato Aminotransferase; CK. Creatinofosfoquinase

Parâmetro	Aumento	Diminuição
AST	**6 (6/8, 75%)**	**1 (1/8, 12,5%)**
Ácido úrico	**3 (3/8, 37,5)**	**2 (2/8, 25%)**
Cálcio	**3 (3/6, 50%)**	**1 (1/6, 16,6%)**
CK	**3 (3/5, 60%)**	**0 (0/6, 0%)**
Fósforo	**4 (4/6, 66,6%)**	**1 (1/6, 16,6%)**
Ureia	**2 (2/8, 25%)**	**3 (3/8, 37,5%)**
Proteína Total	**0 (0/8, 0%)**	**3 (3/8, 37,5%)**

PRESERVAÇÃO DE GERMOPLASMA DE PREÁS (*Galea spixii*) POR DIFERENTES TÉCNICAS DE VITRIFICAÇÃO TESTICULAR

Preservation of preás (Galea spixii) germplasm using different testicular vitrification techniques

Isaac Lemuel Bezerra da Silva[1]*, Joana Letícia Cottin de Albuquerque[1], Ana Alice Carlos Sales de Sousa Loia[1], Debora Rebeca Targino da Cruz[1], Maria Nalanda Fernandes Cosme[1], Romário Parente dos Santos[1], Alexandre Rodrigues Silva[1], Moacir Franco de Oliveira[2]

[1]Laboratório de Conservação de Germoplasma Animal (LCGA) - UFERSA, Mossoró, RN, Brasil.
[2]Laboratório de Morfofisiologia Animal - UFERSA, Mossoró, RN, Brasil.

*Email do autor correspondente: isaacsilva8710@gmail.com

Introdução: As mudanças climáticas e atividades humanas vêm provocando impactos significativos no ecossistema, afetando diretamente a população de preás (*Galea spixii*), um relevante roedor nativo do bioma Caatinga. Para fomentar a conservação de seu germoplasma, objetivou-se avaliar o efeito de diferentes técnicas de vitrificação sobre a manutenção da integridade do tecido testicular de preás.

Material e Métodos: Seis pares de testículos de preás adultos foram coletados, fragmentados e separados em dois grupos: fresco (controle) e criopreservado. Para o grupo criopreservado foram testados diferentes métodos de vitrificação: o convencional (CV)[1], em superfície sólida (SSV)[2], em agulhas (VIA)[1] e com o dispositivo metálico *Ovarian Tissue Cryopreservation* (OTC)[3]. Utilizou-se solução de equilíbrio à base de Meio Essencial Mínimo de Dulbecco (DMEM) com 0,25 M de sacarose, 10% de soro fetal bovino (SFB) e 2,8 M dos crioprotetores dimetilsulfóxido (DMSO) e etilenoglicol (EG), seguida de solução de vitrificação com DMEM, 0,5 M de sacarose, 10% de SFB e 5,6 M de DMSO/EG[2]. Após a vitrificação, as amostras foram armazenadas em botijões criobiológicos por uma semana, sendo posteriormente aquecidas para análise. Fragmentos testiculares frescos e vitrificados foram fixados em Bouin por 12 h, incluídos em parafina, cortados em 5 µm e, a cada 5ª secção, montados em lâminas e corados com hematoxilina-eosina para análise histológica sob microscopia de luz (400x). Avaliaram-se 30 túbulos seminíferos quanto à separação da membrana basal, vacuolização, ruptura de membrana basal, perda celular e organização estrutural (**Figura 1**), atribuindo-se escores de 1 (mais comprometido) a 3 (melhor preservação)[4]. Os resultados foram expressos como média ± erro padrão, e analisados pelo teste Kruskal-Wallis, seguido do teste Dunn para comparação de médias ($P < 0,05$).

Resultados: A avaliação histológica evidenciou diferenças significativas entre o grupo fresco e os métodos de vitrificação testados para todos os parâmetros analisados. Nas avaliações de separação de membrana basal, ruptura da membrana basal e perda celular, todos os tratamentos vitrificados foram semelhantes entre si e inferiores ao fresco ($P < 0,05$). Na vacuolização, o tratamento OTC apresentou o melhor resultado de preservação, sendo semelhante ao fresco e ao CV, e superior ao SSV e à VIA ($P < 0,05$). Já na estrutura tubular, todos foram inferiores ao fresco, porém o OTC foi superior a todos os tratamentos, sendo SSV e CV semelhantes a OTC e a VIA, que apresentou resultado inferior aos demais ($P < 0,05$).

Discussão e Conclusão: De forma geral, a vitrificação, independentemente do método, resultou em redução da qualidade morfológica em relação ao tecido fresco (**Tabela 1**). Vale salientar, entretanto, que o OTC obteve o melhor desempenho, com escores superiores aos observados para os demais tratamentos. Isso ocorre pois o OTC favorece a transferência eficiente da temperatura do nitrogênio líquido para o tecido, aumentando a velocidade de resfriamento[3]. Portanto, conclui-se

que o OTC demonstrou maior potencial de preservação das estruturas testiculares, sendo então a abordagem mais promissora para conservação do germoplasma de preás da Caatinga.

Referencias: **1)** Lima DBC *et al*. Vitrification of testicular tissue from prepubertal cats in cryotubes using different cryoprotectant associations. Theriogenology, 2018. **2)** Silva AM *et al.* Combination of intracellular cryoprotectants preserves the structure and the cells proliferative capacity potential of adult collared peccary testicular tissue subjected to solid surface vitrification. Cryobiology, 2019. **3)** Pereira AG. Criopreservação de tecido testicular de cães pré-púberes utilizando diferentes métodos de vitrificação. Monografia (Trabalho de conclusão de curso em Medicina Veterinária) - Universidade Federal Rural do Semi-Árido. 2022. **4)** Faes K, Goossens E. Short-term storage of human testicular tissue: effect of storage temperature and tissue size. Reproductive Biomedicine Online, v. 35, p. 180-188, 2017.

Palavras-chave: Biobanco; roedores; túbulos seminíferos.
Keywords: Biobank; rodents; seminiferous tubules.

Autorizações: CEUA nº 33/2024 / SISBio nº 66618-5

Agências Financiadoras: CNPq, Capes

Figura 1: Aspectos histológicos representativos dos escores de morfologia testicular de preás da Caatinga (*Galea spixii*) após diferentes protocolos de vitrificação. (A-C) Exemplos histológicos de diferentes classificações segundo o escore de morfologia tubular. (A) Tecido com morfologia preservada (escore 3 em todos os parâmetros). (B) Alteração da morfologia tubular (escore 2), sem ruptura do epitélio seminífero a partir da membrana basal (escore 3), presença de inchaço celular (escore 1; setas vermelhas) e perda moderada de células (escore 2). (C) Morfologia tubular severamente comprometida (escore 1), ruptura quase total do epitélio seminífero a partir da membrana basal (escore 1; seta verde), ausência de inchaço celular (escore 3) e perda celular acentuada (escore 1).

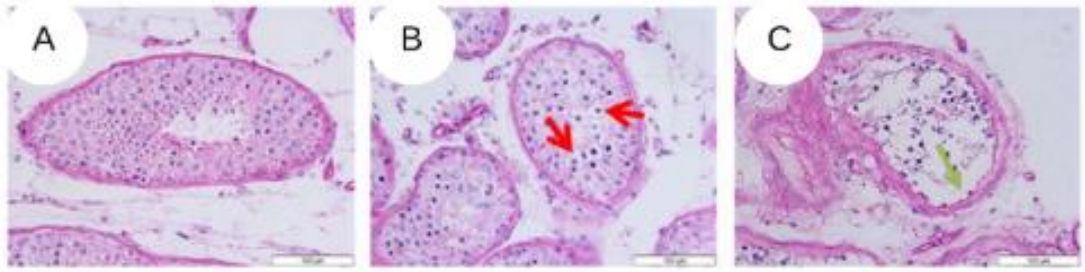

Tabela 1: Comparação dos parâmetros morfológicos do tecido testicular do *Galea spixii* após diferentes métodos de vitrificação.

Parâmetros	FRESCO	OTC	SSV	VIA	CV
Separação da membrana basal	$2,36 \pm 0,04^{a}$	$1,91 \pm 0,03^{b}$	$1,81 \pm 0,03^{b}$	$1,73 \pm 0,05^{b}$	$1,82 \pm 0,04^{b}$
Vacuolização	$2,73 \pm 0,03^{a}$	$2,60 \pm 0,05a^{b}$	$2,35 \pm 0,05^{c}$	$1,92 \pm 0,06^{d}$	$2,41 \pm 0,06^{bc}$
Ruptura da membrana basal	$2,54 \pm 0,04^{a}$	$2,22 \pm 0,05^{b}$	$2,13 \pm 0,05^{b}$	$2,25 \pm 0,07^{b}$	$2,18 \pm 0,05^{b}$
Perda de células tubulares	$2,56 \pm 0,04^{a}$	$2,22 \pm 0,05^{b}$	$2,16 \pm 0,05^{b}$	$2,23 \pm 0,08^{b}$	$2,16 \pm 0,06^{b}$
Estrutura tubular	$2,5 \pm 0,04^{a}$	$2,04 \pm 0,05^{b}$	$1,85 \pm 0,05^{bc}$	$1,64 \pm 0,06^{c}$	$1,81 \pm 0,05^{bc}$

Letras minúsculas sobrescritas ($^{a, b, c, d}$) nas colunas indicam diferença significativa entre os tratamentos (teste de Dunn; $p < 0,05$).

TRAUMAS POR PROJÉTIL EM ATOBÁ-MARROM (*Sula leucogaster*): ESTUDO RETROSPECTIVO DE NECROPSIAS
Projectile trauma in Brown Booby (*Sula leucogaster*): A retrospective necropsy study

Luis Edmundo dos Santos Filho[1]*, Ticiana Salles Nogueira[2], Karina Passini Tarozzi[3], Vanessa Oliveira Caldas Lopes[1], Andrey Lopes Cunha[1], Maria Eduarda Pizzani Bié[1]

[1]Escola de Medicina Veterinária e Zootecnia, Universidade Federal da Bahia, Salvador, Bahia.
[2]Universidade Estadual de Santa Cruz, Ilhéus, Bahia.
[3]Econservation Estudos e Projetos Ambientais, Vitória, Espírito Santo.

*Email do autor correspondente: luisedmundo.vet@gmail.com

Introdução: O atobá-marrom (*Sula leucogaster*, Boddaert, 1783) é uma espécie que habita todos os oceanos tropicais (1) e é o mais comum e abundante representante dos sulídeos na costa brasileira. Seu estado de conservação é considerado pouco preocupante (2,3), porém com tendência global de declínio, o que destaca a importância de compreender as ameaças nas áreas de nidificação e alimentação para orientar manejos específicos. Este trabalho tem como objetivo compilar e descrever casos de trauma por projétil em atobás-marrom no sul do Brasil, consolidando informações que permitam identificar padrões epidemiológicos e subsidiar estratégias de gestão e conservação.
Material e Métodos: Os dados utilizados neste estudo foram provenientes do Sistema de Informação de Monitoramento da Biota Aquática (SIMBA), uma base pública de informações. Esta plataforma contém informações relacionadas ao Projeto de Monitoramento de Praias (PMP), desenvolvido como parte das condicionantes do licenciamento ambiental federal, sob a supervisão do IBAMA. O trecho de monitoramento compreende a cidade de Laguna (SC) a Pontal do Paraná (PR), e é conduzido para registrar e avaliar a ocorrência de fauna marinha, especialmente eventos de encalhe e mortalidade. Para coleta de dados referentes aos indivíduos afetados por projétil, na seção PMP-BS Área SC/PR, na aba "Exames anatomopatológicos", foram aplicados os filtros "*Sula leucogaster*" na categoria taxonomia, e "01/12/2023" e "31/01/2024" como data inicial e final de necropsia, respectivamente. Posteriormente, foram analisados os relatórios dos 17 espécimes submetidos ao procedimento de necropsia com finalidade de identificar indivíduos classificados com a interação antrópica do tipo "caça, vandalismo ou agressão".
Resultados: Das 17 aves analisadas, 8 (47,05%) foram classificadas como afetadas por interação antrópica do tipo "caça, vandalismo ou agressão", sendo que 7 (41,17%) apresentavam lesões atribuídas a armas de pressão (**Figuras 1 e 2**). As 8 aves foram resgatadas com vida por meio do monitoramento de praia, contudo, 6 foram submetidas à eutanásia devido à gravidade das condições apresentadas, enquanto as outras 2 vieram a óbito no dia seguinte.
Discussão e Conclusão: A alta ocorrência de indivíduos afetados por traumas provocados por armas de pressão observada neste estudo evidencia um problema significativo de origem antrópica que pode impactar diretamente a sobrevivência e o bem-estar das populações no sul do Brasil, tendo em vista que lesões por projéteis de chumbinho são amplamente reconhecidas como potencialmente letais, devido a danos extensos em tecidos moles, ossos e órgãos vitais. Embora a caça de aves marinhas seja proibida no Brasil (Lei nº 9.605/1998), relatos de perseguição e violência contra aves costeiras e oceânicas ainda são recorrentes em diferentes regiões, muitas vezes relacionados à percepção equivocada de competição por recursos pesqueiros ou ao simples vandalismo. Os resultados evidenciam que a interação antrópica por meio de agressões com armas de pressão resulta em alta taxa de mortalidade e baixa possibilidade de reabilitação dos indivíduos atingidos. A gravidade das lesões observadas reforça a necessidade de direcionar

e fortalecer ações de fiscalização nas localidades estudadas, ampliar programas de educação ambiental e promover maior sensibilização das comunidades costeiras sobre a importância ecológica desta espécie.

Referencias: **1)** Schreiber EA, Norton RL. Brown Booby (Sula leucogaster). The Birds of North America 1st ed. Philadelphia (PA): Inc; 2002. **2)** BirdLife International. 2018. Sula leucogaster. The IUCN Red List of Threatened Species 2018: e.T22696698A132590197. https://dx.doi.org/10.2305/IUCN.UK.2018-2.RLTS.T22696698A132590197.en. **3)** BRASIL. Ministério do Meio Ambiente. Portaria n.º 300, de 13 de dezembro de 2022. Reconhece a Lista Nacional de Espécies Ameaçadas de Extinção. Diário Oficial da União, Brasília, DF, 14 dez. 2022.

Palavras-chave: Agressão; Chumbinho; Sulídeos.
Keywords: Aggression; Pellet; Sulids.

Figura 1: Projétil alojado em asa esquerda de Atobá-marrom. Fonte SIMBA.

Figura 2: Projétil alojado em musculatura peitoral de Atobá-marrom. Fonte SIMBA.

ANÁLISE DO VALOR DE GLICOSE UTILIZANDO APARELHO DE GLICOSÍMETRO RÁPIDO EM *Crotalus durissus*.
ANALYSIS OF GLUCOSE VALUE USING A FAST GLUCOSE METER IN *Crotalus durissus.*

Bruno Araujo Sampaio[1], Gianfranco Marino [1], Lucas Carvalho Francisco Alves[1], Kathleen Fernandes Grego[1], Daniel Stuginski[1], Luciana Carla Rameh-de-Albuquerque[1]

[1] Laboratório de Herpetologia, Instituto Butantan, São Paulo.

contatounibruno@gmail.com

Introdução: As serpentes do gênero *Crotalus*, conhecidas popularmente como cascavéis, pertencem à família *Viperidae* e representam um grupo de serpentes peçonhentas com extensa distribuição nas Américas. No Brasil, a única espécie do gênero é a *Crotalus durissus*, presente em biomas como Cerrado, Caatinga, Pampa e zonas de transição da Mata Atlântica (1).

Apesar de já existirem estudos sobre sua ecologia, reprodução e toxinologia, informações fisiológicas específicas ainda são limitadas, especialmente àquelas relacionadas ao metabolismo energético (2). Cascavéis, assim como outros répteis, possuem capacidade de jejuar por longos períodos e tendem a apresentar concentrações plasmáticas de glicose inferiores a das aves e mamíferos. Esses níveis podem variar conforme fatores como a taxa metabólica, temperatura corporal, sexo, estação do ano, estado clínico e estresse (3).

Glicemias entre 60 e 100 mg/dL são consideradas normais para répteis, mas estes valores podem aumentar de forma significativa em resposta ao estresse, devido à liberação de cortisol e hormônios adrenais que estimulam a glicogenólise e a gliconeogênese (3,4).**Material e Métodos:** O presente estudo tem como objetivo estabelecer um perfil glicêmico de referência para serpentes do gênero *Crotalus*, para isso foi realizada uma análise das glicemias de 20 indivíduos hígidos, sendo eles 10 machos e 10 fêmeas, mantidos em recintos individuais, com controle de temperatura e umidade. O experimento foi realizado em junho de 2025 e todos os protocolos foram previamente autorizados pela CEUAIB nº 7967310720.
As coletas sanguíneas foram realizadas por punção da veia coccígea caudal com agulha 22G, em até três minutos após a contenção, a fim de evitar alterações nos níveis glicêmicos induzidos pelo estresse. As amostras foram obtidas em quatro momentos distintos: 7, 14, 21 e 28 dias após a alimentação. Uma gota de sangue foi aplicada em tiras reagentes e analisada com o glicosímetro portátil (Figura 1). A padronização do tempo de coleta foi essencial para evitar a liberação de cortisol, cuja elevação costuma ocorrer a partir do terceiro minuto de contenção, podendo interferir diretamente nos níveis de glicose e comprometer os resultados (4).

Foi realizada uma análise de modelos lineares mistos empregando como variável dependente os níveis de glicose, como fatores fixos o sexo e os dias pós-alimentares e como fator aleatório os indivíduos. Todas as análises foram feitas no programa R (pacotes: *car, ggplot2, lme4, lmertest e emmeans*) e o valor de significância adotado foi de $p < 0,05$.

Resultados: Os resultados preliminares revelaram que no sétimo dia após a alimentação as fêmeas apresentam um nível sérico de glicose superior ao dos machos, entretanto, a partir do dia 14 esses níveis decrescem e ambos os sexos passam a apresentar os mesmos níveis de glicose (Figura 2).**Discussão e Conclusão**: Embora as análises ainda sejam preliminares, essa diferença intersexual na dinâmica da glicemia ao longo do tempo pode estar relacionada aos ciclos

reprodutivos ou a variações no metabolismo energético. Futuramente, o aumento do grupo amostral e novas análises poderão auxiliar na elucidação da origem dessas diferenças, bem como, explorar se estão associadas a fatores reprodutivos e metabólicos.

Referencias:
1) Campbell JA, Lamar WW. The Venomous Reptiles of the Western Hemisphere. Ithaca: Cornell University Press; 2004.
2) Bertolini TB, Menezes MC, Junior NJ, Oliveira CA. Bioquímica plasmática de Crotalus durissus terrificus em cativeiro. Pesq Vet Bras. 2017;37(9):979–84.
3) Heatley JJ, Russel KE. Clinical chemistry. In: Divers SJ, Stahl SJ, editors. Mader's Reptile and Amphibian Medicine and Surgery. 3rd ed. Elsevier Health Sciences; 2019. p. 397-414.
4) Kelley S, Farrell TM, Lind CM. Validating the Use of a Quick-Read Glucometer to Assess the Glycemic Response to Short-Term Capture Stress in Two Species of Snake, Nerodia sipedon and Sistrurus miliarius. Ichthyol Herpetol. 2021;109(2):436-442. doi: 10.1643/h2020102.
5) GREGO KF. Determinação dos níveis séricos de corticosterona e hormônios esteróides sexuais, induzidos pelo estresse da contenção física e da extração de veneno, em Bothrops jararaca (Ophidia: Viperidae) [tese]. São Paulo: Faculdade de Medicina Veterinária e Zootecnia, Universidade de São Paulo; 2006. doi:10.11606/T.10.2006.tde-02032007-120212.

Palavras-chave:Hematologia, Metabolismo energético, Viperídeos
Keywords: Hematology, Energy metabolism, Viperids

Autorizações: CEUAIB nº 7967310720.
Agências Financiadoras: Fundação Butantan

Figura 1: Imagem A: Coleta de sangue em veia coccígea caudal de um exemplar de *C. durissus*. Imagem B: Aferindo o valor da glicose com glicosímetro rápido.
Figura 2: Concentrações de glicose (g/dl) em fêmeas e machos aos 7, 14, 21 e 28 dias. Imagem A: Mediana e distribuição dos valores para ambos os sexos; o asterisco indica diferença estatisticamente significativa entre fêmeas e machos no dia 7 ($p < 0,05$). Imagem B: Variação individual das concentrações de glicose em fêmeas. Imagem C: Variação individual das concentrações de glicose em machos.



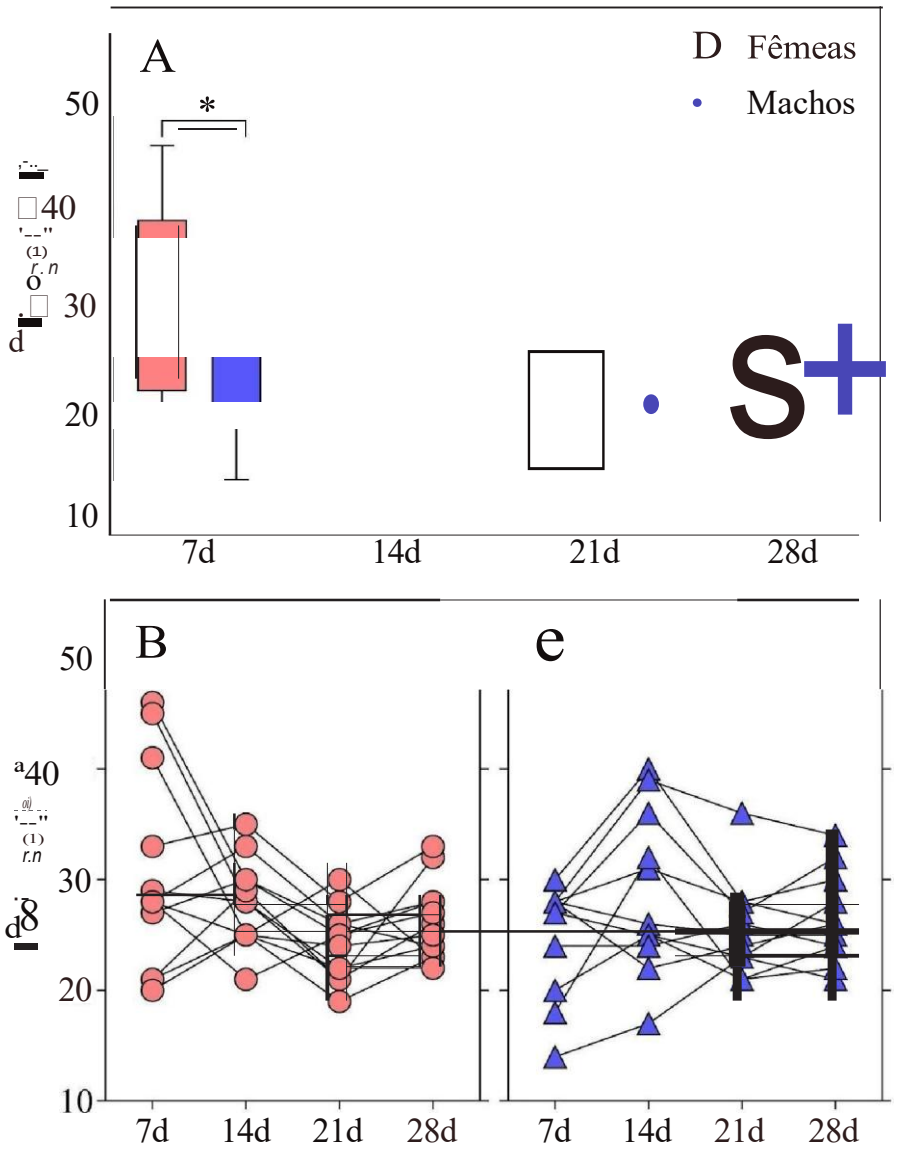
A
D Fêmeas
Machos
*
50
40
30
20
10
7d
14d
21d
28d
B
e
50
40
30
20
10
7d
14d
21d
28d
7d
14d
21d
28d

UTILIZAÇÃO DE MÁSCARA 3D PARA ANESTESIA VETERINÁRIA EM LAGOMORFOS – LagMask 2.0®

USE OF 3D MASK FOR VETERINARY ANESTHESIA IN LAGOMORPHOS – LagMask 2.0®

Nathalia Fernandes Pinto[1]*, Rafael Lima Oliveira[2], Ramon Nascimento Batista[1], Joyce Kamilly da Silva Pereira[1], Gabriel Barreto Pinto[1], Alice Rainara Câmara Galdino Nascimento[1], Rudson Alexandre Melo de Araújo[1], Matheus Henrique Andrade da Silva1, Abraão Ribeiro Barbosa[1].

[1]Centro de Ciências Agrárias, Universidade Federal da Paraíba, Areia, Paraíba.
[2] Hospital Veterinário Universitário, Universidade Federal da Paraíba, Areia, Paraíba.

*Email do autor correspondente: nathalia.fernandes.pinto@academico.ufpb.br

Introdução: O aumento na demanda por equipamentos específicos para anestesia inalatória em roedores e lagomorfos tem exposto limitações das soluções improvisadas comumente utilizadas na prática veterinária, que muitas vezes comprometem a segurança e o conforto dos pacientes. Nesse contexto, foi desenvolvida a LagMask 1.0®, máscara anestésica produzida por impressão 3D em filamento ABS, com design adaptado à anatomia dessas espécies. Embora funcional e confiável, o modelo inicial apresentou restrições quanto à adaptação anatômica, conforto do paciente e resistência a higienizações repetidas. O objetivo deste trabalho foi aperfeiçoar o modelo 1.0, resultando na LagMask 2.0® (Figura 1), fabricada em TPU (poliuretano termoplástico), visando maior flexibilidade, durabilidade e desempenho clínico.

Material e Métodos: A máscara manteve o conceito estrutural da versão inicial: formato cilíndrico com abertura frontal para acomodação dos incisivos superiores, encaixe para cinta elástica e conexão posterior compatível com sistemas de ventilação artificial, incluindo o sistema Baraka, disponível em ângulos de 90° e 45°. O processo de modelagem foi realizado no software Tinkercad, e a impressão 3D feita com filamento TPU (Poliuretano termoplástico), material que combina elasticidade e resistência química, reduzindo deformações após higienização. As dimensões padrão do modelo médio são as seguintes: o cilindro central possui 40 mm de comprimento, 30 mm de diâmetro externo e parede com 1,5 mm de espessura. A entrada de ventilação perpendicular apresenta 22 mm de comprimento, enquanto a entrada oblíqua mede 32 mm, ambas com 15 mm de diâmetro e parede de 1,5 mm. Foram desenvolvidas três versões, pequena, média e grande, que se diferenciam exclusivamente pelo diâmetro da abertura frontal (20 mm, 27 mm e 32 mm, respectivamente) e pelo tamanho da abertura para encaixe dos incisivos (5 mm, 8 mm e 11 mm, respectivamente). A avaliação foi realizada por meio de testes práticos em procedimentos odontológicos de lagomorfos e roedores (Figura 2), comparando estabilidade, conforto, vedação e resistência do material em relação ao modelo 1.0. Os critérios incluíram: eficiência na condução dos gases anestésicos, ajuste anatômico, resistência mecânica e integridade após processos de limpeza com desinfecção química e lavagem mecânica.

Resultados: Como resultado, o uso do TPU conferiu ao modelo 2.0 maior adaptação às variações anatômicas, aumentando o conforto do paciente e a vedação durante a anestesia. A flexibilidade do material reduziu pontos de pressão excessiva, sem comprometer a eficiência na condução dos gases. O dispositivo não apresentou deformações ou desgaste estrutural após múltiplos ciclos de higienização. Os três tamanhos disponíveis permitiram ajustes precisos para diferentes portes de pacientes adultos, mantendo a padronização estrutural para produção em escala.

Discussão e Conclusão: Comparado ao modelo 1.0, a LagMask 2.0® apresentou melhor vedação, maior conforto e resistência mecânica superior, sem aumento significativo no custo de produção. Sendo assim, o aperfeiçoamento da LagMask® resultou em um dispositivo mais eficiente, seguro e confortável para anestesia inalatória em lagomorfos e roedores. A substituição do ABS pelo TPU

proporcionou vantagens significativas, tornando a versão 2.0 adequada para uso clínico rotineiro e replicável em diferentes contextos, mantendo baixo custo e alta reprodutibilidade.

Referencias: **1)** BESKO, Marcos; BILYK, Claudio; SIEBEN, Priscila Gritten. Aspectos técnicos e nocivos dos principais filamentos usados em impressão 3D. Gestão Tecnologia e Inovação, v. 1, n. 3, p. 9-18, 2017. **2)** Cunha CMQD, Campelo APBS, Sales LB, Ary IBLM, Gomes JWF, Campelo MWS. Desenvolvimento e validação mecânico-funcional de pinça laparoscópica impressa em 3D. Rev Col Bras Cir. 14 de junho de 2024;51:e20243619. doi: 10.1590/0100-6991e-20243619-en. PMID: 38896634; PMCID: PMC11185057. **3)** Ranzzi A, Lucena RL, Schwartsmann CR, Galia CR, Girotto MC, Spinelli LF. Estudo Comparativo com e sem o Uso de Prototipagem 3D de uma Técnica Não Convencional no Planejamento Cirúrgico de Revisão de Artroplastia Total de Quadril. Rev Bras Ortop (São Paulo). 13 de outubro de 2021;57(5):884-890. doi: 10.1055/s-0041-1731659. PMID: 36226209; PMCID: PMC9550379.

Palavras-chave: Anestesia; Impressão 3D; Inovação.
Keywords: Anesthesia; 3D Printing; Innovation.

Figura 1: LagMask Pro 2.0® – modelo em 3D/TPU. A fenestra retangular interna serve de encaixe para os incisivos superiores, os furos laterais, para fixação “cabresto”, e o tubo perpendicular articula-se com o Baraka.



Figura 2: Teste de LagMask Pro 2.0® durante procedimento odontológico. Paciente em plano anestéstico.



ESTABELECIMENTO DE UM PROTOCOLO PARA TRANSPORTE REFRIGERADO DE TESTÍCULOS DE CATETOS (*Pecari tajacu*)

Establishment of a protocol for refrigerated transportation of collared peccary (*Pecari tajacu*) testicles

Ana Alice Carlos Sales de Sousa Loia[1]*, Romário Parente dos Santos[1], Andreia Maria da Silva[1], Luana Grasiele Pereira Bezerra[1], Gabriel Santos Costa Bezerra[1], Gabriela Linhares Leite[1], Joana Letícia Cottin de Albuquerque[1], Isaac Lemuel Bezerra da SIlva[1], Alexandre Rodrigues SIlva[1].

[1]Laboratório de Conservação de Germoplasma Animal, Universidade Federal Rural do Semi-Árido – UFERSA, Rua Francisco Mota, 572 - Pres. Costa e Silva, Mossoró - RN, 59625-900

*Email do autor correspondente: anaaliceloia12345@gmail.com

Introdução: Embora muito se fale da necessidade de formação de biobancos para conservação de espécies selvagens, são ainda escassos os laboratórios especializados nessa temática, sendo necessário o desenvolvimento de técnicas para salvaguardar o germoplasma de animais importantes que venham subitamente a óbito. Assim, objetivou-se estabelecer um protocolo para o transporte refrigerado de amostras de testículo, utilizando o cateto (*Pecari tajacu*) como modelo experimental.

Material e Métodos: Após aprovações cabíveis (CEUA 41/2024; SISBIO 72170-3), foram eutanasiados seis catetos adultos, cujos testículos (n = 12) foram coletados, examinados, e distribuídos por randomização em três grupos: 1) avaliado imediatamente (n = 4), 2) refrigerado por 24 horas (n = 4) e 3) refrigerado por 48 horas (n = 4), utilizando-se dispositivo comercial de transporte a 5°C. Testículos frescos e refrigerados foram fragmentados e avaliados sob microscopia de fluorescência quanto à viabilidade tecidual (sondas iodeto de propídio e Hoechst 33342) e apoptose celular (sondas laranja de acridina e brometo de etídio), sendo classificadas em viáveis, sem apoptose, apoptose precoce, apoptose tardia e necróticas. Os resultados foram expressos como média ± erro padrão, analisados pelo teste de Kruskal-Wallis, seguido do teste de Dunn para comparação de médias ($P < 0,05$).

Resultados: O controle fresco apresentou 92,75 ± 0,75% de viabilidade tecidual com 90,75 ± 3,03% de células sem apoptose. Tanto a viabilidade celular (71,00 ± 8,82%), quanto o padrão sem apoptose (66,50 ± 9,94%) foram conservados efetivamente por até 24 horas ($P > 0,05$); porém, verificou-se leve redução desses padrões às 48 horas (43,25 ± 8,99% e 56,75 ± 5,12%) ($P < 0,05$), comparando-se ao grupo fresco. Os padrões de viabilidade, bem como as análises referentes às diferentes manifestações de apoptose em todos os grupos são detalhados na Tabela 1.

Discussão e Conclusão: Os resultados indicam que o tecido testicular de catetos armazenado a 5 °C mantém sua viabilidade com eficácia por até 24 horas, tempo inferior ao observado para bovinos cuja viabilidade é mantida por até 48 h (1). A divergência dos resultados entre os estudos evidencia características inerentes à espécie que podem ser influenciadas pelo tempo e temperatura, apontando a necessidade de aperfeiçoamento do protocolo. Em todo caso, ressalta-se que 24 h seria tempo suficiente para o transporte de amostras biológicas entre regiões distantes por via aérea, mesmo em um país de dimensões continentais como o Brasil. Neste sentido, conclui-se que o tecido testicular de catetos pode ser efetivamente transportado sob refrigeração a 5 °C por até 24 h. Entretanto, mesmo após 48 h, a taxa de viabilidade celular encontrada ainda permitiria o aproveitamento de células testiculares para a composição de biobancos. Este trabalho inova ao oferecer um protocolo efetivo para a recuperação e processamento de amostras de indivíduos de alto valor biológico que eventualmente venham a óbito nos centros de conservação.

Referencias: **1)** Tang et al., Determining the optimal time interval between sample acquisition and cryopreservation when processing immature testicular tissue to preserve fertility. Cryobiology 2024.

Palavras-chave: Conservação; Microscopia de fluorescência; Viabilidade.
Keywords: Conservation; Fluorescence microscopy, Viability.

Autorizações: CEUA nº 41/2024 / SISBio nº 72170-3

Agências Financiadoras: CNPq, Capes

Tabela 1: Resultados de viabilidade e apoptose de tecido testicular de cateto (*Pecari tajacu*) mantidos sob refrigeração a 5 °C por 0, 24 e 48 horas.

PARÂMETROS	0 h	24 h	48 h
Viabilidade (%)	92,75 ± 0,75a	71,00 ± 8,82ab	43,25 ± 8,99b
Sem apoptose (%)	90,75 ± 3,03a	66,50 ± 9,94ab	56,75 ± 5,12b
Apoptose precoce (%)	0,75 ± 0,75	8,75 ± 4,95	2,50 ± 0,50
Apoptose tardia (%)	1,25 ± 0,25b	10,00 ± 4,74a	5,75 ± 1,31ab
Necróticas (%)	7,50 ± 3,33b	14,75 ± 11,94ab	45,50 ± 9,35a

OCORRÊNCIA DE HEMOPARASITAS EM AVES E MAMÍFEROS SILVESTRES ATENDIDOS EM UM CETRAS, COM USO DE DIAGNÓSTICO MORFOLÓGICO E MOLECULAR

Occurrence of hemoparasites in wild birds and mammals at CETRAS by morphological and molecular diagnosis.

Thainá Monteiro Marques Oliveira[1]*, Ana Silvia Sardinha Ribeiro[1], Sergio Marcelo Rodriguez-Málaga[2], Natália Boaventura Reis de Assis[3], Caroline Sotto Mayor Padua Rodrigues[3], Rayanne Gomes Silveira[3], Gabrielly Uchôa Gonçalves[3], Raquel Leite Urbano[3]

[1]Universidade Federal Rural da Amazônia, Belém, Pará.
[2]Universidade Federal do Pará, Belém, Pará.
[3]Programa de pós-graduação em medicina de animais selvagens da UFRA, Belém, Pará.

*Email do autor correspondente: thainamonteiromarques@gmail.com

Introdução: O parasitismo é definido como a interação desarmônica entre dois organismos diferentes, na qual existe uma dependência metabólica, resultando em benefícios para uma das espécies e prejuízo para a outra (1). Fatores como a destruição das áreas de preservação, urbanização e mudanças climáticas favorecem infecções parasitárias, inclusive com potencial zoonótico. A região amazônica brasileira abriga uma rica biodiversidade, contudo, ultimamente, houve uma crescente pressão antrópica que aproxima a fauna silvestre das áreas urbanas.
Material e Métodos: Nesse contexto, o presente estudo objetivou detectar hemoparasitas em animais atendidos pelo Centro de Triagem e Reabilitação de Animais Silvestres (CETRAS), no período de agosto de 2024 a julho de 2025. Para isso, amostras de sangue periférico de cada espécime foram utilizadas para a confecção de estendidos sanguíneos e a purificação de DNA genômico. Dessa forma, as lâminas foram coradas com Giemsa e observadas em microscópio para a identificação de parasitos, enquanto o DNA purificado foi analisado através de PCR para a detecção de hemoparasitos das famílias: *Trypanosomatidae, Haemosporida e Filarioidea.*
Resultados: Até o momento, foram analisadas amostras de 60 espécimes pertencentes a 18 ordens taxonômicas distintas (Tabela 1), em que 31 correspondem às aves, das quais 9 estavam infectadas, e 29 aos mamíferos, com 11 infectados por pelo menos um hemoparasita. Em relação aos mamíferos, o grupo dos primatas não humanos foi o mais representado com dez indivíduos analisados, sendo metade deles infectados por filárias ou tripanossomatídeos. Além disso, destaca-se um caso de coinfecção em um espécime de *Saguinus niger*, com presença simultânea de microfilárias, detectadas por esfregaço sanguíneo (Figura 1), e tripanossomatídeos, identificados molecularmente. Indivíduos das ordens *Didelphimorphia* e *Pilosa* apresentaram apenas infecção por tripanosomatídeos, detectada por PCR, entretanto no grupo Pilosa, apenas tamanduás estavam infectados, apesar de terem amostras de preguiça-comum. Entre as aves, 9 (29%) apresentaram infecção, sendo os hemosporídeos identificados em três accipitriformes, dois *Pelecaniformes* e um *Gruiforme.* A infecção por tripanosomatídeos ocorreu apenas nas espécies *Vanellus chilensis* e *Tyto furcata*, enquanto as filárias foram detectadas em *Ramphastos vitellinus e Falco rufigularis*. A taxa geral de infecção foi de 33,3%, evidenciando ampla circulação desses agentes nos ambientes de origem dos animais. **Discussão e Conclusão**: Os resultados estão em consonância com a literatura, especialmente no caso dos primatas não humanos, nos quais infecções por filárias são frequentemente relatadas (2), assim como por tripanossomatídeos na região tropical. Além disso, é sabido que os Tamanduás são reservatórios de *Leishmania* spp. (3) e, com menor frequência, de *Trypanosoma* spp., enquanto mucuras são reservatórios naturais de *Trypanosoma cruzi*. Por outro lado, sabe-se que os hemosporídeos estão comumente infectando

uma variedade de aves silvestres, sobretudo os rapinantes, tornando-se responsáveis pela manutenção dos hemoprotozoários. Em aves silvestres infecções por tripanossomatídeos e filárias têm sido registradas, evidenciando a diversidade desses parasitos, reforçando seu papel na manutenção desses parasitos. Os dados obtidos permitem caracterizar a ocorrência de hemoparasitos em diferentes grupos de vertebrados silvestres acolhidos pelo CETRAS, contribuindo para a compreensão da dinâmica dessas infecções na Amazônia. Ademais, a associação entre os métodos de detecção aumenta a sensibilidade diagnóstica, revelando infecções subclínicas.

Referências: 1) Rey L. Bases da Parasitologia Médica. 3ª ed. Rio de Janeiro: Guanabara Koogan; 2011. **2)** Széll Z, et al. Metabarcoding reveals parasitic nematodes associated with fishes from different environments. Parasites & Vectors 2020; 13:484. **3)** Araújo VAL de, et al. Mixed infection in the anteater Tamandua tetradactyla. Parasitology 2013; 140(4):455–460. 4- Ellis VA, Fecchio A, Ricklefs RE. Haemosporidian parasites of Neotropical birds: Causes and consequences of infection. The Auk 2020; 137(4):1–16.

Palavras-chave: Diagnóstico molecular; fauna silvestre; protozoários.

Keywords: Molecular diagnosis; protozoa, wildlife.

Autorizações: SISBio nº 439285

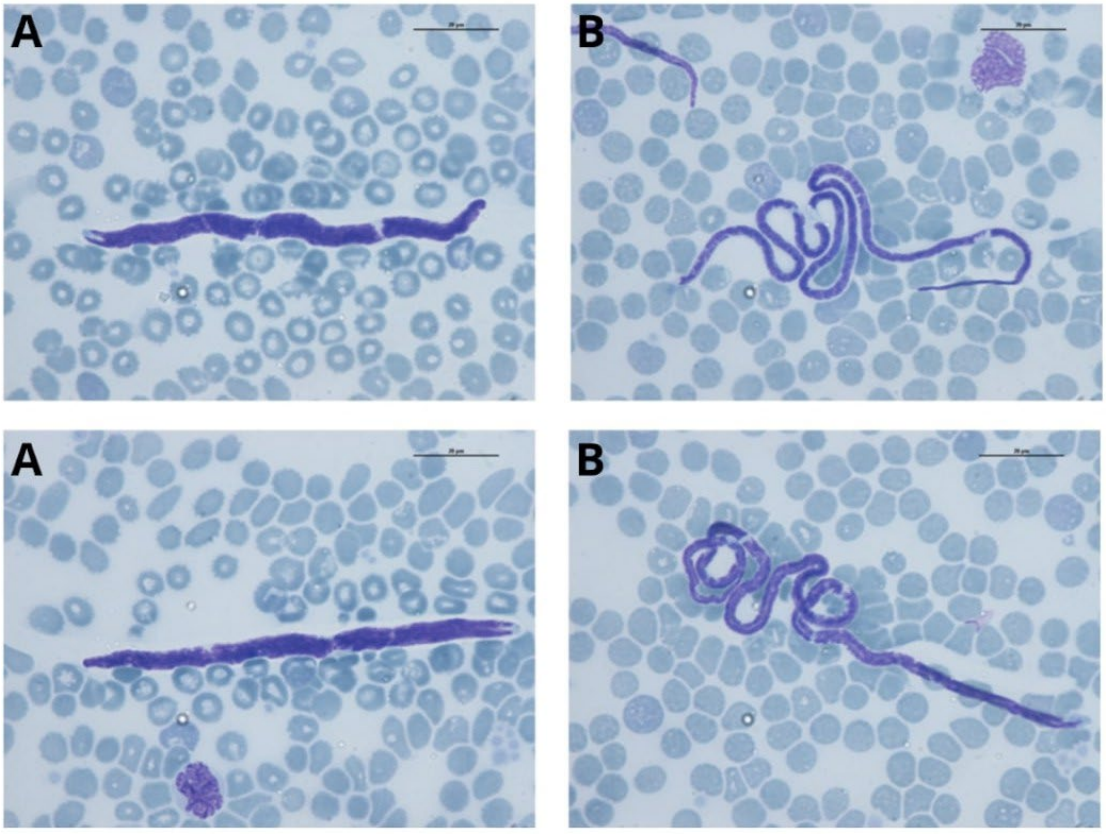

Figura 1: Observação de microfilárias de morfotipos diferentes presentes em esfregaço sanguíneo de um *Saguinus niger* (A e B).

Ordem dos animais	Número de animais	Número de indivíduos infectados	Trypanosomatidae	Haemosporida	Filarioidea
Primates	10	5(50%)*	3(60%)*	0	3(60%)*
Pilosa	5	3(60%)	3(100%)	0	0
Didelphimorphia	8	3(37,5%)	3(100%)	0	0
Sirenia	4	0	-	-	-
Rodentia	1	0	-	-	-
Artiodactyla	1	0	-	-	-
Accipitriforme	6	3(50%)	0	3(100%)	0
Stringiforme	5	1(20%)	1(100%)	0	0
Pelicaniforme	5	1(20%)	0	1(100%)	0
Piciforme	3	1(33,3%)	0	0	1(100%)
Falconiforme	4	1(25%)	0	0	1(100%)
Psittaciforme	3	0	-	-	-
Gruiforme	1	1(100%)	0	0	1(100%)
Charadriiforme	1	1(100%)	1(100%)	0	0
Cathartiforme	1	0	-	-	-
Columbiforme	1	0	-	-	-
Suliforme	1	0	-	-	-

Tabela 1: Frequência de infecção por hemoparasitas em diferentes ordens de vertebrados silvestres atendidos pelo CETRAS entre agosto de 2024 e julho de 2025 e as respectivas famílias parasitárias detectadas; *caso de coinfecção detectado.

INFLUÊNCIA DE VARIÁVEIS AMBIENTAIS DA CAATINGA SOBRE CARACTERÍSTICAS CINÉTICAS DE ESPERMATOZÓIDES DE *Galea spixii*
Influence of Caatinga environmental variables on kinetic characteristics of *Galea spixii* sperm

Isaac Lemuel Bezerra da Silva[1]*, Gabriel Santos Costa Bezerra[1], Pedro Augusto Pinheiro Brito[1], Joana Letícia Cottin de Albuquerque[1], Luana Grasiele Pereira Bezerra[1], Romário Parente dos Santos[1], Alexandre Rodrigues Silva[1], Moacir Franco de Oliveira[2]

[1]Laboratório de Conservação de Germoplasma Animal (LCGA) - UFERSA, Mossoró, RN, Brasil.
[2]Laboratório de Morfofisiologia Animal Aplicada (LABMORFA) - UFERSA, Mossoró, RN, Brasil.

*Email do autor correspondente: isaacsilva8710@gmail.com

Introdução: O preá (*Galea spixii*), roedor da família *Caviidae*, é comum no Brasil, especialmente na Caatinga. Porém, este bioma tem sido ameaçado por degradação, desmatamento e desertificação por ações antrópicas, tornando-o vulnerável às mudanças climáticas e, desse modo, podendo afetar a sobrevivência das populações das espécies que ali habitam. Nesse sentido, objetivou-se verificar como as variáveis meteorológicas da Caatinga podem influenciar as características cinéticas de espermatozoides epididimários de *G. spixii*.
Material e Métodos: Durante o período chuvoso, seis machos adultos oriundos de criatório científico foram contidos, anestesiados e eutanasiados (CEUA n° 33/2024; SISBIO n° 66618-5). O complexo testículo-epididimário foi recuperado, dissecado e submetido à técnica de lavagem retrógrada do epidídimo para recuperação dos espermatozoides[1]. As amostras foram avaliadas por análise espermática auxiliada por computador (CASA) quanto aos parâmetros cinéticos: motilidade total e progressiva, velocidade média do trajeto (VAP), velocidade progressiva (VSL), velocidade curvilínea (VCL), amplitude do deslocamento lateral da cabeça (ALH), frequência do batimento cruzado (BCF), retilinearidade (STR), linearidade (LIN) e os parâmetros de movimentação rápida, média, lenta e estática. Os dados meteorológicos foram obtidos por meio de uma estação meteorológica local, considerando-se 1, 14 e 55 dias antes da coleta das amostras. Essas datas foram definidas com base na duração da maturação espermática e espermatogênese[2] em roedores filogeneticamente próximos aos preás[3]. Os dados foram expressos como média e erro padrão, e analisados pelo teste de correlação de Spearman que avaliou potenciais relações entre as variáveis ambientais e os parâmetros cinéticos espermáticos ($P < 0,05$).
Resultados: O CASA revelou que todos os animais apresentaram motilidade total acima de 70%, mas ressalta-se a variabilidade entre os animais, uma vez que o indivíduo A6 apresentou 26% de espermatozoides estáticos, bem como os menores valores para a maioria dos parâmetros cinéticos (**Tabela 1**). Ademais, verificaram-se evidências de que temperatura e, principalmente, radiação solar influenciam os parâmetros cinéticos espermáticos de *G. spixii,* em especial, no decorrer dos 14 dias anteriores à coleta (**Tabela 2**).
Discussão e Conclusão: Esses resultados indicam que o estresse térmico, mesmo durante o período chuvoso, pode comprometer a maturação espermática da espécie, impactando sua capacidade reprodutiva[4]. Assim, conclui-se que as variáveis ambientais, em especial a temperatura e a radiação solar, correlacionam-se com os parâmetros cinéticos espermáticos de preás da Caatinga. Uma vez que existem previsões de que a Caatinga deva sofrer um aumento gradativo de temperatura nos próximos anos, os dados aqui gerados trazem um alerta para o efeito dessas mudanças climáticas no padrão reprodutivo não apenas dos preás, mas de toda a vida selvagem.

Referencias: **1)** SILVA, AM *et al*. Characterization of epididymal sperm from Spix's yellow-toothed cavies (*Galea spixii* Wagler, 1831) recovered by different methods. Acta Zoologica, v. 98, n. 3, p. 285-291, 2017. **2)** ABDEL-RAHMAN, EH. The effects of Mentha crispa on the spermatogenesis of wild rats (*Rattus norvegicus*) from Sudan. Int J Biol Res, v. 2, p. 16-19, 2017. **3)** BRINSTER, RL.; ZIMMERMANN, JW. Spermatogenesis following male germcell transplantation. Proceedings of the National Academy of Sciences, v. 91, n. 24, p. 11298-11302, 1994. **4)** MOHAMED, SS; ABDELATIF, AM; ADAM, AAG. Effects of Exposure to Solar Radiation on Thermoregulation and Semen Characteristics of Sudanese Desert Rams (Ovisaries). Global Vet, v. 9, p. 502-507, 2012.

Palavras-chave: *Caviidae*; conservação; semiárido.
Keywords: *Caviidae*; conservation; semi-arid.

Autorizações: CEUA nº 33/2024 / SISBio nº 66618-5

Agências Financiadoras: -

Tabela 1: <Legenda> Média (± EP) dos parâmetros cinéticos dos espermatozoides recuperados do epidídimo de preás (*Galea spixii*; n = 6) analisados por sistema de análise espermática auxiliado por computador (CASA).

Parâmetros	**A1**	**A2**	**A3**	**A4**	**A5**	**A6**	**Média** (± EP)
Motilidade total (%)	83	85	96	95	95	74	88 ± 3,61
Motilidade progressiva (%)	17	9	17	23	19	7	15,33 ± 2,49
Velocidade média do trajeto (VAP; µm/s)	136,3	108,5	145,5	101,6	168,2	85,3	124,23 ± 12,66
Velocidade progressiva (VSL; µm/s)	72,2	44,2	71,9	57,8	83	39,1	61,37 ± 7,07
Velocidade curvilínea (VCL; µm/s)	247,3	191	280,6	197,2	280,9	161,4	226,4 ± 20,55
Amplitude do des. lateral da cabeça (ALH; µm)	9,5	9	11	9,3	11,4	8,1	9,72 ± 0,51
Frequência de batimento cruzado (BCF; Hz)	28,1	29	21,7	21,1	18,4	30,7	24,83 ± 2,06
Retilinearidade (STR; %)	48	39	47	54	47	42	46,17 ± 2,12
Linearidade (LIN; %)	27	22	26	29	29	23	26 ± 1,21
Subpopulações espermáticas							
Movimentação rápida (%)	69	62	92	86	90	51	75 ± 6,87

Movimentação média (%)	13	23	4	10	6	23	13,17 ± 3,36
Movimentação lenta (%)	0	0	0	0	0	0	0
Movimentação estática (%)	17	15	4	5	4	26	11,83 ± 3,68

Tabela 2: <Legenda> Associações significativas ($P < 0,05$) entre as variáveis ambientais e os parâmetros cinéticos das células espermáticas recuperadas do epidídimo de preás (*Galea spixii*; n = 6), considerando dados ambientais de 1 dia, 14 dias e 55 dias antes da recuperação dos espermatozoides epididimários.

Variáveis ambientais	**Parâmetros cinéticos**			
	Motilidade progressiva	VSL	BCF	LIN
14 dias antes				
Temperatura média	n.s.	ρ = 0,89	n.s.	n.s.
Radiação solar	ρ = 0,87	n.s.	ρ = -0,94	ρ = 0,93

VSL: Velocidade progressiva; BCF: Frequência de batimento cruzado; LIN: Linearidade.
n.s.= não significativo.

UTILIZAÇÃO DE OTOSCÓPIO DIGITAL HUMANO PARA VISUALIZAÇÃO DA LARINGE E CAVIDADE ORAL EM *Cavia porcellus*
Use of a human digital otoscope to visualize larynx and oral cavity in *Cavia porcellus*

Gabrielle Fernandes Nogueira de Carvalho[1]*, Loïc Alexandre Rangel Lamarche[1], Letícia Rosa Fonseca[1], Nayara Ayres de Lacerda Gomes[1], Lara Fonseca Valadares Durães[1], Anderson Farias[1], Sofia La Rocca de Freitas[2]

[1]União Pioneira de Integração Social-Upis, Planaltina, Distrito Federal.
[2]Universidade de Brasília-Unb, Brasília, Distrito Ferderal.

*gabycarvalho86226@gmail.com

A avaliação de cavidade oral e laringe em porquinhos-da-índia (*Cavia porcellus*) representa um desafio clínico, em decorrência de particularidades da cavidade oral, das vias aéreas, tamanho corpóreo reduzido; além do contexto comportamental, como alto nível de estresse(1). A abertura limitada da cavidade oral, língua espessa e alongada, posição dos dentes e abundante produção de secreção salivar tornam a visualização mais difícil, podendo ser recomendado sedação do animal para avaliação completa (1,2). Métodos diagnósticos não invasivos e acessíveis tornam-se alternativas na rotina clínica, possibilitando a triagem e o monitoramento de enfermidades em orofaringe e laringofaringe com menor risco e maior praticidade(3,4). Este estudo foi aprovado pelo Comitê de Ética no Uso de Animais (CEUA), sob a licença nº 576/2024. O experimento ocorreu em um Hospital Veterinário, em Outubro de 2024. Foram utilizados no total 9 animais da espécie *Cavia porcellus*, sendo 5 machos e 4 fêmeas, todos com menos de um ano de idade e média de peso corporal de 500g. Os animais eram considerados hígidos, sem histórico de comorbidades respiratórias ou sistêmicas. O procedimento foi realizado com o animal previamente sedado com cetamina(10 mg/kg), dexmedetomidina(5 mcg/kg) e metadona(5 mg/kg), administrados via intramuscular. A contenção física foi mínima, priorizando o bem-estar do animal. Com a ausência dos reflexos palpebral e de compressão digital, os animais foram posicionados em decúbito esternal, com o pescoço estendido craniodorsalmente, com angulação de 90 graus. A abertura da cavidade oral foi facilitada com um afastador de bochechas, e foi realizada higienização com hastes de algodão. Para a avaliação, utilizou-se um otoscópio digital com iluminação led como laringoscópio adaptado, da marca GENAI, conectado via Wi-Fi a um aparelho celular, permitindo a visualização da cavidade oral por meio da câmera integrada, cuja imagem foi reproduzida em tempo real. A inspeção do trato respiratório superior permitiu visualização clara da cavidade oral, orofaringe e parte da laringe (Figura 1). O tempo médio do exame foi inferior a 5 minutos, sem a ocorrência de complicações ou necessidade de contenção adicional. Todos os animais apresentaram recuperação tranquila da sedação, com retorno rápido ao comportamento normal. As imagens visuais foram consideradas satisfatórias para avaliação clínica inicial e identificação de alterações, como presença de secreções, obstruções, lesões e alterações dentárias. A utilização do otoscópio digital humano demonstrou-se uma alternativa prática, acessível e eficiente para a inspeção da cavidade oral, orofaringe e laringe em *Cavia porcellus.* Seu formato delgado, associado à iluminação e ampliação adequadas, permitiu a avaliação direta de estruturas que normalmente não são acessíveis em exames físicos convencionais. Quando comparado a métodos como endoscopia ou tomografia, o otoscópio digital se mostra uma solução de baixo custo e aplicação imediata na rotina clínica. Sua incorporação na rotina clínica veterinária contribui significativamente

para o diagnóstico precoce de patologias bucais, dentárias, de trato respiratório superior e pode servir como auxílio para intubação desses animais, devido a plena visualização das estruturas da laringe(4).

Referencias:
1)Legendre L. Anatomy and Disorders of the Oral Cavity of Guinea Pigs. Vet Clin North Am Exot Anim Pract 2016; 19(3):825-42. **2)** Jekl V, Knotek Z. Evaluation of a laryngoscope and a rigid endoscope for the examination of the oral cavity of small mammals. Vet Rec. 2007; 160(1):9-13. **3)** Hawkins MG. Anesthesia, Analgesia, and Sedation of Small Mammals. In: Quesenberry KE; Orcutt CJ; Mans C; Carpenter JW. Ferrets, Rabbits, and Rodents: Clinical Medicine and Surgery. 4th ed. St. Louis, Missouri: Elsevier publishing company; 2021.p.536-58. **4)** Nambiar, M P et al. A simple method for accurate endotracheal placement of an intubation tube in Guinea pigs to assess lung injury following chemical exposure. Toxicology mechanisms and methods 2007: 17(7):385-92.

Palavras-chave: Anatomia; Roedores; Sedação.
Keywords: Anatomy; Rodents; Sedation.

Autorizações: CEUA nº 576/2024.

Figura 1: Imagem da região de laringofaringe em Cavia porcellus. É possível visualizar mucosa da parede da cavidade oral(asterisco), além da visualização das cartilagens aritenoides da laringe(seta).

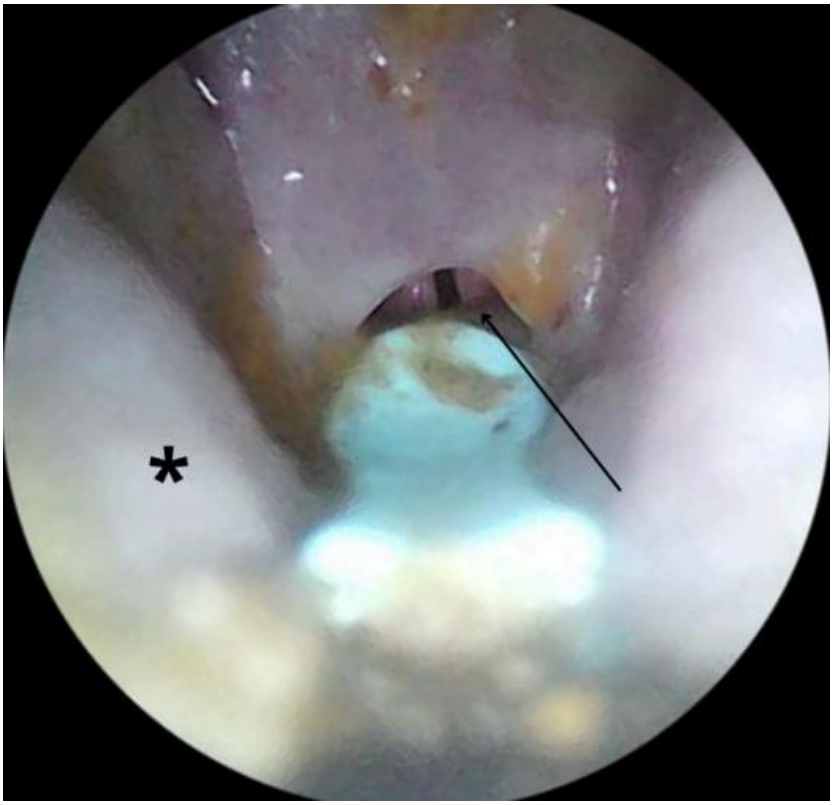

ANÁLISE COMPUTADORIZADA DE SÊMEN DE VEADO-CATINGUEIRO *(Subulo gouazoubira)* RESGATADO E MANTIDO SOB TUTELA HUMANA

Computerized semen analysis of rescued brown brocket deer *(Subulo gouazoubira)* kept under human care

Pedro Venícius Gomes Moreira[1]*, Larissa Linhares Teixeira[1], Irving Mitchell Laines Arcce[2], Eliziane Araújo da Páscoa[2], Sami Edla Ribeiro Granjeiro[2], Bruno Pessoa Lima[3], Rochele Bezerra Araújo[2'4], Satish Kumar[2], Luciana Magalhães Melo[2]

[1]Faculdade de Veterinária (FAVET), Universidade Estadual do Ceará (UECE; Fortaleza-CE);
[2]Programa de Pós-Graduação em Ciências Veterinárias (PPGCV), Universidade Estadual do Ceará (UECE; Fortaleza-CE);
[3]Instituto Pró-Silvestre (IPS; Fortaleza-CE);
[4]Hospital Veterinário Professor Sylvio Barbosa Cardoso, Faculdade de Veterinária, Universidade Estadual do Ceará (UECE; Fortaleza-CE).

*Email do autor correspondente: pedro.venicius@aluno.uece.br

Introdução: O veado-catingueiro *(Subulo gouazoubira)* é um cervídeo que recebe a classificação de "pouco preocupante" pela IUCN (1). Por outro lado, é o principal cervídeo do bioma da Caatinga, e o conhecimento sobre sua fisiologia reprodutiva pode auxiliar na conservação desses herbívoros (2). Material e Métodos: Um veado-catingueiro macho com uma malformação na pata anterior direita (Figura 1), foi resgatado pela ONG Instituto Pró-Silvestre (IPS) no município de Caucaia-CE, e enviado para as instalações do laboratório. À chegada, foram verificadas as seguintes medidas corporais: altura à cernelha (45,0cm), peso (11,55kg), tamanho de chifre (1,55cm) e circunferência escrotal (14,0cm). O animal estava com botão de chifre em formação (Figura 1), indicando idade aproximada de 18 meses. Um total de 4 ejaculados foram coletados em um intervalo de 7 dias, utilizando método de vagina artificial. O ejaculado foi mantido a 37ºC e, após verificação do volume total e aspectos macroscópicos gerais, foi submetido a Análise de Sêmen Assistida por Computador (CASA) utilizando o equipamento portátil iSperm. A morfologia espermática foi avaliada através de esfregaço em lâminas coradas com eosina-nigrosina e subsequente contagem de 200 células sob microscópio. Resultados: Um total de 11 parâmetros seminais foram obtidos pelo sistema CASA, dos quais os principais estão plotados na Figura 2, por ejaculado. Os valores de média±E.P. do volume e da concentração nos ejaculados foi de 0,3±0,15mL e 1.090,5±136,8×106/mL, respectivamente. Dos espermatozoides observados sob microscopia, 64,1±3,1% (média±E.P.) apresentavam alguma patologia. Um total de 15 patologias foram observadas, das quais 80,0±6,2% (média±E.P.) são consideradas "defeitos maiores" e 70,0±6,4% (média±E.P.) localizavam-se na cabeça do espermatozóide. As patologias "gota citoplasmática proximal" e "defeito Dag" foram as mais frequentes, cada uma compondo mais de 30% dos defeitos totais observados. As patologias com frequência de 2 a 10% foram: cauda dobrada na porção terminal, peça intermediária encurvada, cabeça isolada, cauda dobrada simples, cauda dobrada e cauda fortemente dobrada. As demais patologias, foram consideradas raras (<1%). Discussão e Conclusão: Estudos analisando parâmetros seminais de veado-catingueiro coletados por vagina artificial ainda são considerados escassos, e inexistentes no Nordeste do Brasil. Dados coletados sobre concentração e volume de ejaculado condizem com os dados observados por Cursino (3). A discreta diminuição na concentração espermática no dia 5 pode estar relacionada ao curto intervalo entre essa coleta e a anterior, especialmente por se tratar de um animal jovem (botão do chifre em formação). A gota citoplasmática proximal esteve entre os defeitos mais frequentes encontrados na análise

morfológica, sendo essas alterações normalmente relacionadas às falhas na fase final da espermatogênese e especialmente em animais jovens (2,4). A coleta por vagina artificial apresentou-se como um método adequado à espécie, mesmo se tratando de animal com malformação em um dos membros anteriores. Os parâmetros espermáticos são compatíveis com animal jovem em início da puberdade. Avaliações adicionais são necessárias para monitorar a qualidade seminal, que deve melhorar com o aumento da idade do exemplar, além de informar sua compatibilidade, ou não, como fornecedor de amostras para futuro banco germoplasma representativo da espécie.

Referencias: 1) IUCN 2025. The IUCN Red List of Threatened Species. Version 2025-1. Disponível em: https://www.iucnredlist.org/species/29620/22154584. Acesso em 30 de jul de 2025. 2) Rola LD, et al. Semen characteristics of *Mazama americana*. Animal Production Science. 2013, 53:472-477. 3) Cursino MS, Duarte JMB. Using sperm morphometry and multivariate analysis to differentiate species of gray *Mazama*. Royal Society Open Science 2016, 3:160345. 4) Blom E. The ultrastructure of some characteristic sperm defects and a proposal for a new classification of bull spermogram. Nordisk Veterinaemedicin, 1973, 2: 383-391.

Palavras-chave: cervídeo, espermatozoide, reprodução. Keywords: deer, sperm, reproduction.

Autorizações: CEUA nº 1032.000283/2025-11 / SISBio nº 85935-1

Agências Financiadoras: FUNCAP/COGEFIT (n.31032.003401/2024-53) e CNPq/INCT (n.406866/2022-8).

Figura 1: Veado-catingueiro *(Subulo gouazoubira)* macho resgatado e utilizado para coleta de sêmen. Seta amarela: malformação metacarpo-falangeana em membro direto. Seta azul: botão de chifre em formação.



Figura 2: Parâmetros seminais obtidos por análise computadorizada de sêmen de veadocatingueiro (S. gouazoubira).

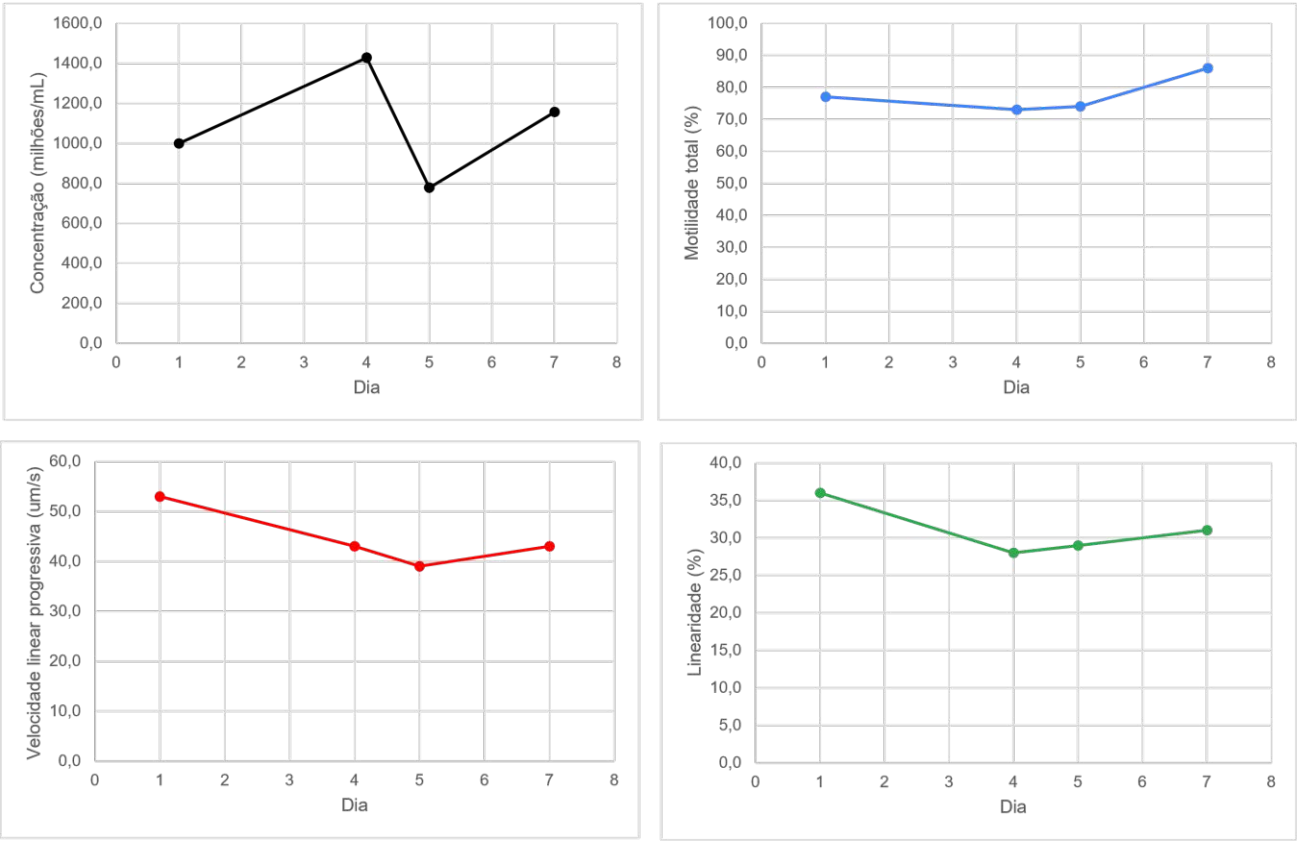

ANÁLISE DE BIOINFORMÁTICA DE *Enterobacter cloacae* PRODUTOR DE BETA-LACTAMASES ISOLADAS DE PAPAGAIO *(Amazona aestiva)*
Bioinformatic analysis of beta-lactamase-producing *Enterobacter cloacae* isolated from parrot *(Amazona aestiva)*

Beatriz Rodrigues Takeda [1]*, Fernanda Borges Barbosa[1], Gabriel Gandolf[1], Terezinha Knobl[1]

[1]Faculdade de Medicina Veterinária e Zootecnia - Universidade de São Paulo, São Paulo, São Paulo.

*Email do autor correspondente: biatakeda@usp.br

Introdução: O uso de antimicrobianos vem contribuindo para a disseminação de genes de resistência, tanto no ambiente quanto em animais (1,2). Infecções por bactérias produtoras de betalactamases são consideradas de alto risco, pois comprometem a saúde e o bem-estar das aves, e representam um desafio terapêutico (3). *Enterobacter cloacae* pode ser responsável por uma variedade de infecções em aves, incluindo pneumonia e sepse, sendo de difícil tratamento em função das características oportunistas do agente e do perfil multirresistente (4). O objetivo deste estudo foi caracterizar uma estirpe multirresistente de *Enterobacter cloacae,* isolada de um papagaio, por meio de ferramentas de bioinformática. **Material e Métodos:** Durante a necropsia de um papagaio (*Amazona aestiva*) provindo de um Centro de Triagem de Animais Silvestres (CETAS), foram coletadas amostras de sangue e órgãos, posteriormente cultivadas em caldo BHI (Brain Heart Infusion Broth) com 30 µg de cefotaxima (CTX), a 37°C por 24 horas. As colônias de *Enterobacter cloacae,* isoladas de traqueia e de sangue, foram triadas pelo teste de disco difusão em ágar. A cepa denominada RG264, isolada de sangue, foi considerada multirresistente e apresentou resistência a todos os betalactâmicos testados, incluindo o clavulanato, sendo selecionada para o sequenciamento do genoma completo. A extração de DNA foi realizada com o kit Pure LINK (Promega) e o sequenciamento utilizou a plataforma MiSeq (Illumina, Inc., San Diego, CA). Os *contigs* foram curados através da ferramenta *Galaxy Europe*, permitindo a análise dos genes codificadores de resistência e MLST. **Resultados:** A leitura dos *contigs* teve uma cobertura de 30,6x, satisfatória para a detecção de genes de resistência. A cepa RG264 foi identificada como *Enterobacter cloacae* ST527, portadora dos genes de resistência *oqxB*; *oqxA*, $bla_{ACT\text{-}16}$, $bla_{TEM\text{-}1B}$; *drfA26; sul2; tet(D); fosA.* **Discussão:** o perfil genotípico encontrado caracteriza o isolado como multirresistente, capaz de resistir à tetraciclina, cloranfenicol, sulfa+trimetoprim, quinolonas e fosfomicina. Em relação aos betalactâmicos, foi encontrada uma betalactamase de espectro restrito ($bla_{TEM\text{-}1B}$), associada a uma AmpC plasmidial ($bla_{ACT\text{-}16}$). Nesse caso o fenótipo de resistência esperado inclui a resistência às penicilinas, cefalosporinas de $1^{0.}$, $2^{0.}$ e $3^{0.}$ geração, cefamicinas, e não prevê a inibição pelo clavulanato. **Conclusão:** O fenótipo da cepa encontrada em *A. aestiva* expressa fortemente a resistência a antimicrobianos e revela como opções terapêuticas os carbapenêmico, aminoglicosídeos e as polimixinas. No entanto, esses antimicrobianos têm sido reservados para tratamento de humanos com infecções hospitalares. A presença do gene $bla_{ACT\text{-}16}$ classifica a cepa RG264 como patógeno crítico de prioridade 1 (5). Este dado aponta o risco de saúde animal e de saúde pública, destacando a importância da bioinformática na vigilância sanitária no contexto de uma só saúde.

Referências: **1)** Sartori L, et al. Multidrug-resistant CTX-M-15-positive *Klebsiella pneumoniae* ST307 causing urinary tract infection in a dog in Brazil. **J Glob Antimicrob Resist**. 2019 Dec;19:96–7. doi: 10.1016/j.jgar.2019.09.003. PMID: 31520809. **2)** Weese JS, et al. International Society for Companion Animal Infectious Diseases (ISCAID) guidelines for the diagnosis and management of bacterial urinary tract infections in dogs and cats. **Vet J**. 2019 May;247:8–25. doi:

10.1016/j.tvjl.2019.02.008. PMID: 30971357. **3)** Talbot GH, et al. Bad bugs need drugs: an update on the development pipeline from the Antimicrobial Availability Task Force of the Infectious Diseases Society of America. **Clin Infect Dis**. 2006 Mar 1;42(5):657–68. doi: 10.1086/499819. PMID: 16447111. **4)** Brazilian Committee on Antimicrobial Susceptibility Testing (BrCAST). Fenótipos esperados resistentes. Version 1.2, based on EUCAST January 2023, valid from 27 June 2024 [Internet]. Available from: https://brcast.org.br/wp-content/uploads/2022/09/Fenotipo-esperado-resistente-27-06-2024.pdf. **5)** World Health Organization (WHO). Bacterial Priority Pathogens List 2024: Prioritization to guide research, development, and public health response to antimicrobial resistance [Internet]. Geneva: WHO; 2024. Available from: https://www.paho.org/pt/node/96293

Palavras-chave: Resistência bacteriana, Sequenciamento genético, Psitacídeos
Keywords: Bacterial resistance, Whole Genome Sequence, Psittacines

Agências Financiadoras: CNPq - PIBIC

VARIAÇÕES ANATÔMICAS DA MIOLOGIA DO MEMBRO PÉLVICO DO *Caracara plancus*
Anatomical variations of the hindlimb myology of *Caracara plancus*

Marina Rodrigues[1]*, Juliana Dias Silveira [2], Anna Karolina Vasconcelos Marin Zimerer [3], Fernanda Vitória Marinho [3], Natália Silva da Costa [1], Camila Alves de Souza [1], Alexandre Gonçalves de Aguiar [1], Marcelo Ismar Silva Santana [1]

[1] Laboratório de Pesquisa em Anatomia dos Animais Silvestres da Faculdade de Agronomia e Medicina Veterinária, Universidade de Brasília (UnB), Brasília, Distrito Federal.
[2] Médica Veterinária autônoma, Brasília, Distrito Federal.
[3] Grupo de Estudos e Pesquisa em Animais Silvestres (GEPAS), Universidade de Brasília, Brasília, Distrito Federal.

* rodrigues.marina@aluno.unb.br

Introdução: O *Caracara plancus* (Miller, 1777) é uma ave de rapina, de hábitos carnívoros, com características anatômicas e fisiológicas especializadas para a caça como, bico adunco, garras afiadas e membros pélvicos fortes (1,2). O membro pélvico dos rapinantes apresenta sete funções principais: suporte de peso, auxílio em manobras de voo, amortecimento na aterrissagem, limpeza do bico, participação na termorregulação corporal, em algumas espécies cortejo, além de apreender e abater sua presa (1). Tendo em vista a escassez na literatura sobre uma descrição muscular de aves da família Falconidae, o presente trabalho tem como objetivo descrever variações encontradas na musculatura do membro pélvico de Carcarás comparado a de outros rapinantes descritos.
Material e Métodos: Foram utilizados quatro espécimes (um macho e três fêmeas), doados congelados pelo Centro de Triagem de Animais Silvestres do IBAMA do Distrito Federal. Não foi necessária a aprovação pela Comissão de Ética no Uso de Animais, de acordo com o item 6.1.10/ RN no 30/2016 da Diretriz Brasileira para o Cuidado e a Utilização de Animais para Fins Científicos e Didáticos (DBCA). As carcaças foram fixadas em formol 10% por injeção intramuscular, subcutânea e intracavitária, a pele rebatida e os músculos dissecados com material cirúrgico convencional, visando a identificação e descrição quanto a topografia e morfologia de cada feixe muscular. A nomenclatura foi baseada na Nômina Anatômica Aviária (2), bem como através da literatura compulsada.
Resultados:Foram dissecados 32 músculos: 15 na região coxo-femoral, 13 na perna (tibiotarso) e 4 no pé (tarsometatarso). Algumas particularidades quanto à morfologia foram encontradas: Músculos flexores perfurados dos dígitos II, III e IV são unidos pelos ventres musculares **(Figura 1)**, enquanto em outras aves, são separados (2) (3) (4). Diferentemente de outros falconídeos (3), a origem da cabeça superficial do músculo Tibial cranial é aponeurótica e não carnosa e, diferentemente de strigiformes, as suas cabeças, denominadas femoral e tibial, não são independentes, compartilhando mesmo corpo e inserção, apenas com origens diferentes (3). Além disso, diferentemente das descrições de Baumel para a maioria das espécies de aves, no Carcará há a presença da cabeça acessória lateral do músculo extensor longo do dedo I **(Figura 2)**.
Discussão e Conclusão: Os Carcarás são frequentemente vítimas de ações antrópicas, portanto, representam uma significativa casuística de hospitais veterinários brasileiros (5). Nesse sentido, não são incomuns relatos de intervenções cirúrgicas mal sucedidas devido ao desconhecimento da anatomia do paciente. (1) Portanto, a frequente submissão a cuidados humanos e a recorrente necessidade de intervenções cirúrgicas nesses pacientes (5) denota a importância do conhecimento acerca da sua morfologia corporal. Assim sendo, a escassez de conhecimento da miologia de falconídeos torna importante estudos que aprofundem e elucidem essas características.

Referências: **1)** Oliveira ELR. Vascularização arterial do membro pélvico do carcará (Caracara plancus) e da garça-branca-grande (Ardea alba) [Dissertação de Mestrado]. Botucatu: Universidade Estadual Paulista, Faculdade de Medicina Veterinária e Zootecnia; 2020. **2)** Baumel JJ, King AS, Breazile JE, Evans HE, Vanden Berge JC. Nomina anatomica avium: an annotated anatomical dictionary of birds. 2nd ed. Cambridge: Nuttall Ornithological Club; 1993. **3)** Mosto MC. Comparative hindlimb myology within the family Falconidae. Zoomorphology. 2017;136(2):241–50. **4)** Mosto MC, Carril J, Picasso MBJ. The hindlimb myology of Milvago chimango (Polyborinae, Falconidae). J Morphol. 2013;274(10):1191–201. **5)** Silva DHV, Silva DFF, Melo ARS, Quintão FM, Gritzenco JG, Castro MB, et al. Casuística de animais silvestres vítimas de projétil de arma de pressão atendidos no HVET-UnB. In: Anais do XXVI Congresso e XXXII Encontro ABRAVAS; 2023. p.29.

Palavras-chave: Anatomia comparada; Carcará; Topografia.
Keywords: Comparative anatomy; Caracara; Topography.

Figura 1: Conexão por ventres musculares entre os músculos flexor perfurado do dígito III (A) flexor perfurado do dígito II (B) flexor perfurado do dígito IV (C)

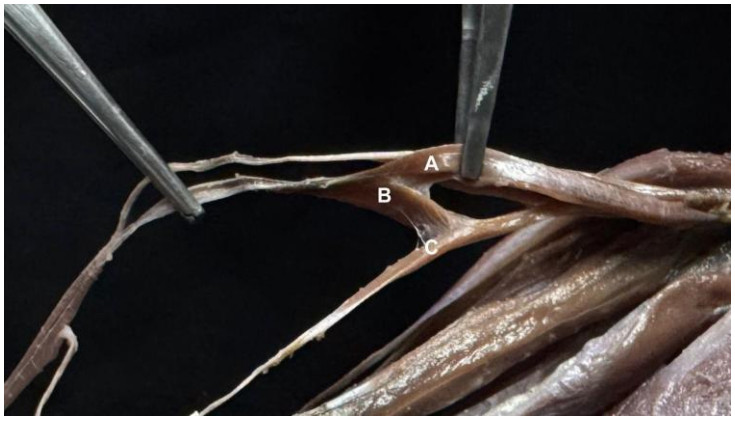

Figura 2: Morfologia e Topografia do Músculo extensor longo do dedo I (A) com sua parte cranial sobrepondo a caudal e a cabeça acessória (lateral) (B)

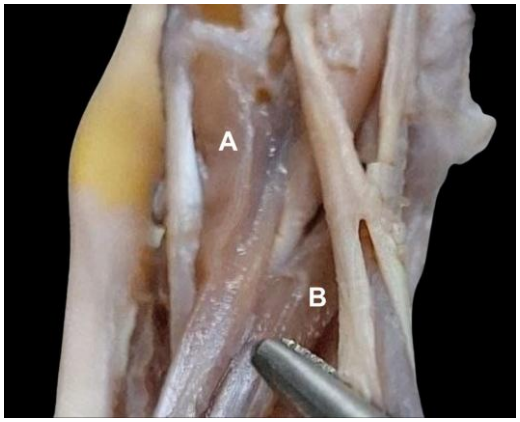

AVALIAÇÃO COPROPARASITOLÓGICA DE *ALOUATTA GUARIBA* DURANTE O PROCESSO DE REFORÇO POPULACIONAL NA SERRA DA CANTAREIRA/SP.
Coproparasitological evaluation of *Alouatta guariba* during the population reinforcement process in the Serra da Cantareira/SP.

Nicoli Cordeiro Silva[1], Hilda Fátima de Jesus Pena[1], Marcello Schiavo Nardi[2], Eric Thal Brambilla Cordeiro da Silva[2], Maria Izabel Medeiros do Prado[2], Francisco Miguel Conde Gimenez Fernandes da Cruz[2], Adriano Pinter[1]

[1]Faculdade de Medicina Veterinária e Zootecnia da Universidade de São Paulo, São Paulo, São Paulo.
[2]Divisão da Fauna Silvestre da Prefeitura do Município de São Paulo, São Paulo, São Paulo.

*Email do autor correspondente: nicolicsilva@usp.br

Introdução: O bugio-ruivo (*Alouatta guariba*), primata endêmico da Mata Atlântica, sofreu uma drástica redução populacional durante o surto de febre amarela entre 2017 e 2019, com perda de milhares de indivíduos, especialmente no Parque Estadual da Cantareira (PEC), São Paulo/SP (1). Animais resgatados e mantidos no Centro de Manejo e Reabilitação de Animais Silvestres (CEMACAS) da Prefeitura de São Paulo foram reabilitados visando à reintrodução no PEC (2). Embora as endoparasitoses sejam comuns em bugios, podendo ou não causar sintomatologias (3), informações sobre a dinâmica do perfil de parasitas gastrointestinais durante o processo de readaptação ao ambiente silvestre após longo período *ex situ*, e seu impacto na conservação da espécie ainda são escassas. Diante disso, este estudo visou avaliar possíveis alterações no perfil de parasitas gastrointestinais durante a reintrodução *in situ.*
Material e Métodos: Para isso, foram analisadas 12 amostras fecais de cinco indivíduos (dois machos e três fêmeas) de *A. guariba*, coletadas após a excreção espontânea no recinto de aclimatação e após a soltura no ambiente silvestre. As amostras foram acondicionadas em potes coletores, mantidas sob refrigeração e processadas no Laboratório de Doenças Parasitárias da FMVZ-USP, utilizando os métodos de Willis-Mollay modificado, centrífugo-flutuação simples em solução de sacarose e centrífugo-sedimentação em água-éter.
Resultados: Os animais foram transferidos do ambiente ex situ para o recinto de aclimatação, localizado em área de floresta no PEC, onde permaneceram por 15 dias sendo alimentados com folhas coletadas da própria mata. Nesse período, das seis amostras fecais obtidas, todas apresentaram cistos de *Giardia spp*. (**Figura 1**) e cinco continham ovos de *Oxyuroidea* (**Figura 2**). No 2º, 3ºe 5º mês após a soltura, todas as amostras coletadas apresentaram ovos de Oxyuroidea, mas não foram detectados protozoários nesse período.
Discussão e Conclusão: Os achados indicam que a infecção por *Giardia spp.* e por nematódeos da família *Oxyuroidea* já existia no ambiente *ex situ*. Após a soltura, a infecção por oxiurídeos persistiu, possivelmente, devido ao seu ciclo direto monoxeno (4), mas sem indicação de aumento na intensidade parasitária, uma vez que o número de ovos por amostra não variou. Esses achados corroboram a literatura, que aponta *Trypanoxyuris sp.* como parasita mais prevalente em bugios (4). Já a ausência de achados de *Giardia spp.* pós-soltura sugere infecção nosocomial, havendo remissão em condições naturais. A partir disso, conclui-se que bugios-ruivos sob cuidados humanos possuem parasitismo por *Giardia spp.* e oxiurídeos e durante o processo de reintrodução, a *Giardia spp.* é debelada pelos indivíduos e não há infecções por outras espécies de parasitas gastrointestinais. A ausência de intensificação do parasitismo por oxiurídeos pode refletir o sucesso na ambientação *in situ.* O exame coproparasitológico mostra-se útil como um método indireto de avaliar e monitorar a saúde em primatas reintroduzidos, devido à facilidade da

coleta de fezes diretamente do solo no momento da defecação. Em ambiente *ex situ,* estratégias sanitárias devem ser tomadas para prevenir a contaminação ambiental por *Giardia spp.,* especialmente considerando seu potencial zoonótico e relevância para a saúde única.

Referencias: **1)** Trevelin, l. C. et al. Abundance, habitat use and diet of *Callicebus nigrifrons Spix* (Primates, Pitheciidae) in Cantareira State Park, São Paulo, Brazil. Revista Brasileira de Zoologia 2007; 1071–1077. **2)** Fernandes A.T.S. et al. Safety and immunogenicity of 17DD attenuated yellow fever vaccine in howler monkeys (*Alouatta spp.*). Journal of Medical Primatology 2020; 36-45. **3)** Stuart, M.D, Strier, K.B. Primates and parasites: a case for a multidisciplinary approach. International Journal of Primatology 1995; 577-593. **4)** Strait, K. et al. Doenças parasitárias de primatas não humanos. Primatas não humanos em pesquisa biomédica 2012; 197–297.

Palavras-chave: medicina da conservação, uma só saúde, reintrodução, parasitológico, bugio-ruivo.
Keywords: conservation medicine, one health, reintroduction, parasitological, Red howler monkey

Autorizações: SISBio nº 75193-4

Agências Financiadoras: CNPq

Figura 1: Imagens de lâminas positivas para Giardia sp.: (A) Técnica de centrífuga-flutuação em solução de sacarose, evidenciando múltiplos cistos de Giardia sp. sob aumento de 10x (seta); (B) Técnica de centrífugo-sedimentação em solução água-éter, onde também foram observados cistos de Giardia sp. sob aumento de 40x.

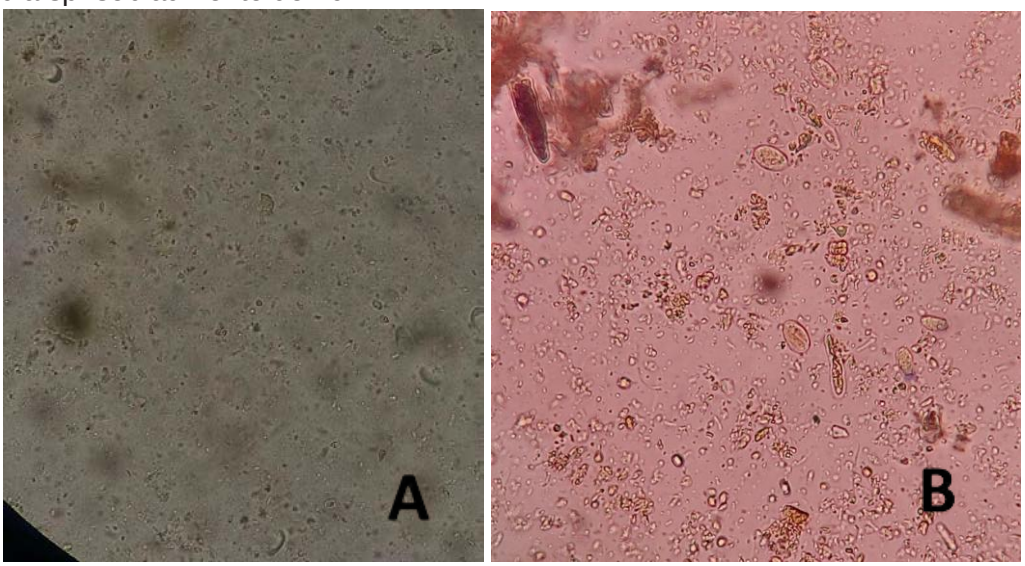

Figura 2: Imagens de lâminas evidenciando a presença de ovos da família Oxyuroidea, caracterizados pela assimetria e formato elipsoidal, oriundos da amostra fecal do macho. (A) Técnica de Willis-Mollay modificada, evidenciando o ovo da família Oxyuroidea sob aumento de 40x. (B) Técnica de centrífugo-flutuação simples em solução de sacarose, evidenciando o ovo larvado da família Oxyuroidea sob aumento de 40x.

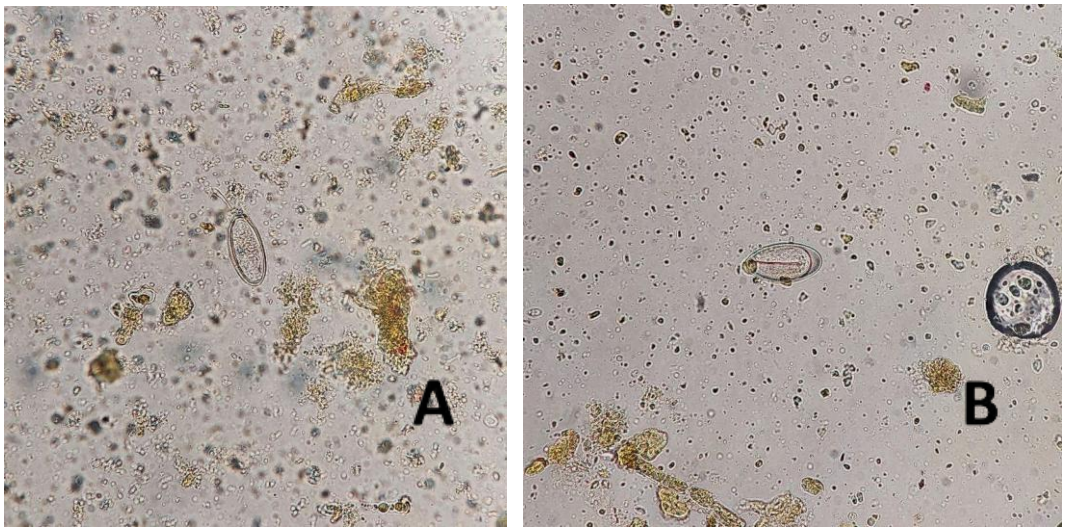

LESÕES TRAUMÁTICAS IDENTIFICADAS EM ANIMAIS SILVESTRES RESGATADOS NO NORDESTE DO BRASIL

Traumatic injuries identified in wild animals rescued in Brazil Northeast

Pedro Paulino Pinto[1]*, Jackson Nazareno Gomes de Lima[2], Aquiles Vicente Pereira[1], Brunna Muniz Rodrigues Falcão[3], Andressa Nunes Mouta[1], Danilo José Ayres de Menezes[4], Telma de Sousa Lima[1], Joyce Galvão de Souza[1].

[1]Universidade Estadual do Ceará, Tauá, Ceará.
[2]Universidade Federal de Campina Grande, Campina Grande, Paraíba.
[3]Universidade Maurício de Nassau, Fortaleza, Ceará.
[4]Universidade Federal do Rio Grande do Norte, Natal, Rio Grande do Norte.

*Email do autor correspondente: pedro.paulino@aluno.uece.br

Introdução: As lesões traumáticas representam grandes riscos aos animais silvestres, podendo inclusive levar ao óbito, e podem acontecer por acidentes rodoviários, impactos com estruturas (torres eólicas, prédios, aeronaves), ataques de animais domésticos, entre outros, causando danos que podem impossibilitar a volta desses animais ao habitat natural e perdas de biodiversidade.
Material e métodos: Realizou-se estudo das lesões traumáticas em animais que foram a óbito durante o período de um ano, provenientes de um centro de reabilitação localizado no Nordeste do Brasil. Foram realizadas necropsias e descrição das lesões observadas. A pesquisa obteve autorização da CEUA (004/2022) e do SISBIO (78157-1).
Resultados: Durante o período, vieram a óbito 503 animais, dos quais, 70 indivíduos (13,91%) apresentaram lesões traumáticas, sendo 41 aves (58,57%) de 18 espécies diferentes, 20 mamíferos (28,57%) de três espécies distintas, e nove répteis (12,85%) de quatro espécies (figura 1). Em 57 dos casos (81,42%), os animais eram oriundos de municípios com grande volume populacional que compõem a região metropolitana, sendo 35 (51,43%) resgatados diretamente da capital do estado. Nas aves, as lesões mais encontradas foram as relacionadas aos membros, sobretudo, fêmur, úmero, rádio e ulna, no entanto, lesões associadas ao eixo axial também foram encontradas, destacando-se fraturas de rinoteca (tabela 1). O segundo grupo com mais indivíduos foram os mamíferos, e o número de lesões associadas a membros e eixo axial foram mais homogêneas, destacando-se dois animais da espécie *Callithrix jacchus*, que sofreram descarga elétrica e tiveram várias lesões do tipo térmica associadas a esse evento. Por fim, o grupo com menor número de representantes foi o dos repteis, mas também com diversas lesões associadas, dentre as quais destacam-se a presença de um projetil na cavidade celomática de uma *Iguana iguana*, além de uma *Kinosternon scorpioides* com uma lesão na carapaça.
Discussão: Com base nos dados da *The IUCN Red List of Threatened Species* (1), das 25 espécies presentes nesse estudo, 24 (96,0%) estão classificadas como menos preocupante, enquanto uma (4,0%) fazia parte do grupo quase ameaçado. As fraturas apresentaram maior ocorrência nos animais estudados, dentre as lesões encontradas, e em outra pesquisa, realizada com mamíferos atropelados, os pesquisadores observaram que 92,0% dos animais apresentaram fraturas associadas ao trauma (2). Com relação às causas dos traumas, muitas estavam associadas a impactos de grande força, o que sugere a ocorrência de acidentes rodoviários. Levantamentos apontam que mais de dois milhões de animais são atropelados por ano em rodovias brasileiras, destes, os animais mais afetados são os pequenos vertebrados (3), assim como observado na presente pesquisa. Isso acontece pois, segundo estudos, a altura dos veículos torna-se propicia a traumas na região de crânio, membros pélvicos e torácicos dos animais, sobretudo fraturas associadas à articulações dos membros (4,5).
Conclusão: As alterações observadas com maior frequência foram fraturas (77% dos

indivíduos), e esses resultados mostram que os traumas estão associados a quase 14,0% das mortes de animais silvestres, número que deve ser levado em consideração para o desenvolvimento de estratégias de preservação.

REFERÊNCIAS: 1) IUCN. The IUCN Red List of Threatened Species. *Version* 2024-2. https://www.iucnredlist.org**.2)**. Navas-Suárez PE, et al. Characterization of Traumatic Injuries Due to Motor Vehicle Collisions in Neotropical Wild Mammals. *J Comp Pathol* 2022; 197:1–18.**3)**. Centro Brasileiro de Estudos em Ecologia de Estradas (CBEE). Mais de 2 milhões de animais morrem atropelados em rodovias todo ano. Disponível em: https://ecoestradas.com.br/2019/10/08/2milhoes/**4)**. Strandroth J, et al. The correlation between pedestrian injury severity in real-life crashes and Euro NCAP pedestrian test results. *Traffic Injury Prevention*, 2011; 12, 604e613.5. Wang, B, et al. Effectsof passenger car front profile and human factors on pedes trian lower extremity injury risk using German in-depth accident data. *Int J Crashworthiness* 2019; 24, 163e170.

PALAVRAS-CHAVE: biodiversidade, conservação, fatores antrópicos.
Keywords: biodiversity, conservation, anthropogenic factors.

Figura 1: A) *Athene cunicularia* com lesão traumática e hemorrágica em asa esquerda, com perda de porção distal a partir de rádio e ulna, e perca de musculatura na região de úmero (seta). B) *Kinosternon scorpioides* com fratura de grande extensão na carapaça (setas). C) Filhote de *Didelphis albiventris* com fratura craniana e hematoma (seta).

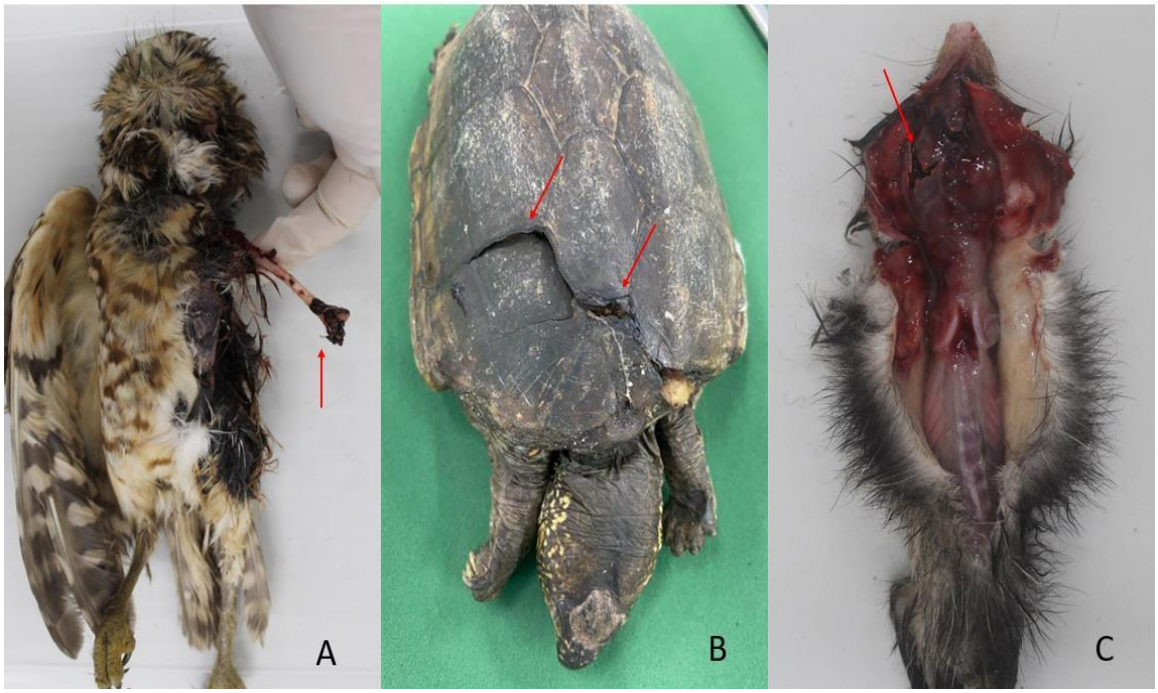

Tabela 1. Lesões encontradas nas necropsias dos diferentes grupos de vertebrados (aves, mamíferos e répteis) provenientes de um centro de reabilitação localizado no nordeste do Brasil.

Região	Lesão	Aves	Mamíferos	Répteis
Crânio e pescoço	Fraturas	3 (4,28%) **	2 (2,85%)	3 (4,28%) **
	Hematomas	-	-	2 (2,85%)
	Hemorragias	-	2 (2,85%)	2 (2,85%)
	Laceração	-	3 (4,28%) **	-
	Perfuração	1 (1,43%)	2 (2,85%)	-
	Queimaduras	1 (1,43%)	3 (4,28%)	-
	Ulceração	-	1 (1,43%)	-
	Necrose	-	-	1 (1,43%)
Abdômen e Pelve	Fratura	4 (5,71%) **	3 (4,28%) **	4 (5,71%) **
	Hematomas	2 (2,85%)	2 (2,85%)	1 (1,43%)
	Hemorragias	5 (7,14%)	1 (1,43%)	-
	Laceração	2 (2,85%)	2 (2,85%)	1 (1,43%)
	Perfuração	2 (2,85%)	2 (2,85%)	1 (1,43%)
	Queimaduras	1 (1,43%)	-	2 (2,85%)
	Projetil	1 (1,43%)	-	1 (1,43%)
Membro torácico	Fraturas	22 (31,42%) **	1 (1,43%)	-
	Hematomas	3 (4,28%)	-	-
	Hemorragias	3 (4,28%)	2 (2,85%)	-
	Laceração	2 (2,85%)	2 (2,85%)	-
	Mutilação	1 (1,43%)	-	-
	Necrose	1 (1,43%)	-	-
	Queimaduras	2 (2,85%)	3 (4,28%)	-
Membro Pélvicos	Avulsão	1 (1,43%)	1 (1,43%)	-
	Fraturas	15 (21,42%) **	1 (1,43%)	-
	Hematomas	6 (8,57%)	2 (2,85%)	-
	Hemorragias	3 (4,28%)	1 (1,43%)	-
	Laceração	3 (4,28%)	5 (7,14%) **	-
	Mutilação	-	1 (1,43%)	-
	Necrose	2 (2,85%)	-	-
	Perfuração	-	1 (1,43%)	-
	Queimaduras	2 (2,85%)	2 (2,85%)	-

Legenda: % Porcentagem de indivíduos com o tipo de lesão; ****** Maior número de casos de cada região corporal

ANÁLISE DA PROPAGAÇÃO DO VÍRUS DA FEBRE AMARELA SILVESTRE NO ESTADO DE SÃO PAULO (2025)
Wild Yellow Fever Virus Spread Analysis in the State of São Paulo (2025)

Nicoli Cordeiro Silva[1], Gisele Dias de Freitas[2,3], Thiago Sanches Brumatti[4], Adriano Pinter[1,2]

[1]Faculdade de Medicina Veterinária e Zootecnia da Universidade da São Paulo, São Paulo, São Paulo.
[2]Centro de Vigilância Epidemiológica, Secretaria de Estado da Saúde de São Paulo, São Paulo, São Paulo.
[3]Faculdade de Saúde Pública da Universidade de São Paulo, São Paulo, São Paulo.
[4]Coordenadoria de Controle de Doenças, Secretaria de Estado da Saúde de São Paulo, São Paulo, São Paulo.

*Email do autor correspondente: nicolicsilva@usp.br

Introdução: A febre amarela (FA) é uma zoonose causada por um vírus da família *Flaviviridae*, que afetou amplamente os primatas neotropicais, considerados hospedeiros acidentais, durante a propagação epizoótica extra-amazônica entre 2008 e 2020, especialmente na Mata Atlântica (1). Nesse período, o gênero *Alouatta* (bugio) se destacou por apresentar a maior taxa de mortalidade, com severo declínio populacional no Estado de São Paulo (ESP) entre 2016 e 2020 (2). Os gêneros *Sapajus* (macaco-prego) e *Callicebus* (sauá) apresentaram menor taxa de letalidade, enquanto *Callithrix* (sagui) exibiu baixa carga viral e letalidade (1). Em 2024/2025, iniciou-se um novo surto epizoótico no ESP, cuja trajetória e intensidade de propagação foram analisados, com projeções para 2025/2026.
Material e Métodos: Para isso, foi realizada uma análise dos registros de casos de febre amarela no ESP em primatas não humanos (PNH), divulgados pelo Centro de Vigilância Epidemiológica da Secretaria de Saúde do Estado de São Paulo, entre janeiro a julho de 2025. As variáveis consideradas incluíram a localização, data de ocorrência das epizootias e a identificação dos gêneros de PNH envolvidos. Avaliou-se também a propagação espacial e temporal, estimando-se a velocidade de deslocamento do vírus.
Resultados: No período avaliado, foram registradas 765 notificações de óbitos em PNH, das quais 70 foram confirmadas para FA (9,15%). A maior ocorrência de confirmações concentrou-se em fevereiro (22 positivas; 135 notificações), seguidas por janeiro (21; 124) e março (18; 164). Em junho e julho, apesar das notificações, não houve casos positivos. Os municípios com maior número de casos positivos foram Ribeirão Preto (101 notificações; 24 confirmados), Campinas (40; 4), Valinhos (20; 7) e Luís Antônio (11; 9). Entre os gêneros afetados, *Alouatta* foi o mais impactado, sendo 43,2% dos casos confirmados, seguido por *Callithrix* (38,8%), *Callicebus* (11,9%) e *Sapajus* (5,9%). A cronologia e propagação espacial das ocorrências demonstram o deslocamento do vírus no sentido Norte-Sul, com duas entradas distintas no ESP: uma na região de Ribeirão Preto, com deslocamento para Araraquara/Piracicaba, e outra em São João da Boa Vista, avançando para Campinas, Região Metropolitana de São Paulo e Vale do Paraíba. Baseado na distância e intervalo de tempo entre ocorrências, a velocidade média estimada de deslocamento viral foi de 800 metros por dia durante o período sazonal.
Discussão e Conclusão: O padrão de propagação observado sugere que, no próximo período sazonal (2025/2026), o vírus tende a se disseminar pela rota norte em direção a Botucatu e Itapetininga, e pela rota leste para as regiões de Mogi das Cruzes, leste do Vale do Paraíba e Litoral Norte do ESP (**Figura 1**). Nota-se ainda uma sensível diferença no padrão de letalidade, com aumento relevante nos óbitos de indivíduos do gênero *Callithrix* e *Callicebus* em comparação

ao surto de 2018, o que pode indicar alterações na dinâmica viral ou de fatores ambientais. Esses dados evidenciam o impacto da FA na conservação de primatas neotropicais e o risco de circulação recorrente do vírus no bioma Mata Atlântica, com potencial estabelecimento enzoótico.

Referencias: **1)** Fernandes NCCA, et al. Suscetibilidade diferencial à febre amarela em primatas não humanos do Novo Mundo, comparação com humanos e implicações para a vigilância. Doenças Infecciosas Emergentes 2021; 27(1):47-56. **2)** Catenacci LS, Pinter A. Yellow Fever in South American Primate. In: Miller E, et al. Fowler' s Zoo and Wild Animal Medicine Current Therapy. Volume 10. W.B. Saunders: New Delhi; 2023. p.167-174.

Palavras-chave: Propagação Viral, Epizootias, Conservação
Keywords: viral propagation, epizootics, conservation

Autorizações: dados públicos - https://nies.saude.sp.gov.br/ses/publico/febre-amarela.

Figura 1: Mapa das rotas de propagação espacial do vírus da febre amarela no Estado de São Paulo. Traçado em vermelho, observa-se a propagação da febre amarela registrada em 2024/2025, no sentido Norte-Sul, com duas entradas distintas: uma pela região de Ribeirão Preto, com deslocamento para Araraquara/Piracicaba, e outra em São João da Boa Vista, avançando para Campinas, Região Metropolitana de São Paulo e Vale do Paraíba. Em laranja, indica-se a projeção para o próximo período sazonal em 2025/2026, com tendência a se disseminar pela rota norte em direção a Botucatu e Itapetininga, e pela rota leste para as regiões de Mogi das Cruzes, leste do Vale do Paraíba e Litoral Norte do Estado de São Paulo.



ALTERAÇÕES MACROSCÓPICAS DE SAGUIS (*Callithrix spp.*) DECORRENTES DE ACIDENTES COM REDE ELÉTRICA, 2003-2024

Macroscopic alterations in common marmosets (*Callithrix spp.*) derived from electrical network accident, 2003-2024

Giulia de Castro Bellinati[1]*, Sandy Lorena Pulecio-Santos[1], Isabella Martin Lourenço[1], Barbara Viana Ortega[1], Marina Dutra Basile[1], Ticiana Martins Zwarg Simões Dias[2], Lilian Rose Marques de Sá[1]

[1]Faculdade de Medicina Veterinária e Zootecnia, Universidade de São Paulo, São Paulo, São Paulo.
[2]Divisão da Fauna Silvestre da Prefeitura de São Paulo, São Paulo, São Paulo.

*Email do autor correspondente: giuliabellinati@usp.br

Introdução: Acidentes com rede elétrica são descritos como um dos fatores de maior impacto negativo para primatas neotropicais (PNT) em regiões urbanas e periurbanas no Brasil. Os hábitos arborícolas de espécies como os saguis aumentam a predisposição e o risco de ter contato com fios elétricos, cujas consequências podem ser fatais ou resultar em queimaduras que comprometem a sobrevida e conservação desses indivíduos. Reconhecer e caracterizar as lesões externas por acidentes com rede elétrica podem constituir uma ferramenta essencial para o desenvolvimento de medidas e políticas ambientais voltadas à conservação dos PNT (1).
Material e Métodos: Foram analisados 304 relatórios de necrópsia de *Callithrix jacchus*, *Callithrix penicillata* e híbridos dessas duas espécies, vindos a óbito de 2003 a 2024 na região metropolitana de São Paulo e Cotia. O critério de inclusão foi condição de morte associada a acidente com rede elétrica. Foi determinado o perfil demográfico dos indivíduos considerando espécie, sexo, faixa etária e condição corporal. Os casos foram subdivididos em eletrocussão ou eletroplessão, considerando a causa da morte, lesões macroscópicas externas e região do corpo acometida.
Resultados: Trinta e dois casos apresentaram acidente com rede elétrica (32/304; 10,5%). A maioria dos indivíduos foi híbridos (27/32; 84,3%), 6 *Callithrix penicillata* (6/32; 18,75%) e 1 *Callithrix jacchus* (1/32; 3,1%); 20 adultos (20/32; 62,5%), 3 subadultos (3/32; 9,4%), 6 juvenis (6/32; 18,7%), 2 infantis (2/32; 6,2%) e 1 sem registro de faixa etária (1/32; 3,1%); 9 machos (9/32; 28,1%), 22 fêmeas (22/32; 68,5%) e 1 sem registro de sexo (1/32; 3,1%); 19 em boa condição corporal (19/32; 59,4%), 10 magros (10/32; 31,2%), 1 caquético (1/32; 3,1%) e 2 sem registro de condição corporal (2/32; 6,2%). A causa de morte foi eletrocussão em 3 casos (3/32; 9,4%), eletroplessão em 9 (9/32; 28,1%), dos quais 6 apresentaram trauma decorrente (6/32; 18,7%), e 20 foram eutanasiados após eletroplessão (20/32; 62,5%). As alterações macroscópicas externas mais frequentes foram queimaduras caracterizadas por necrose cutânea, bolhas, solução de continuidade da pele, exposição de músculo, tendões, ossos e amputações. As regiões anatômicas acometidas incluíram cabeça (9/32; 28,1%), tronco (12/32; 37,5%), membro torácico (22/32; 68,75%), membro pélvico (24/32; 75%) e cauda (8/32; 25%).
Discussão: As alterações descritas em 10,5% da casuística ocorreram em fêmeas em idade reprodutiva e aponta que a mortalidade destas pode impactar negativamente a densidade populacional. A predominância de lesões nos membros torácicos e pélvicos indica a baixa viabilidade e probabilidade de sobrevivência dos indivíduos na natureza após o acidente. As fraturas, hematomas e luxações costumam derivar de quedas consequentes ao acidente em rede elétrica, mas também podem acontecer pela forte contração muscular causada pela exposição à corrente (2).

Conclusão: Caracterizar as lesões causadas por acidente em rede elétrica contribui para compreensão da interferência e riscos da urbanização sobre a fauna silvestre. Estudos como este ressaltam a importância da implementação de medidas para a conservação da fauna, criação de corredores ecológicos, adequação e isolamento de redes elétricas no ambiente periurbano e urbano. Aprovado pela Comissão de Ética no Uso de Animais – CEUA: 4103250222. SisBio: 85398-1.

Referências: **1)** Chaves ÓM, et al. Wildlife is imperiled in peri-urban landscapes: threats to arboreal mammals. Sci Total Environ 2022;821:152883. **2)** Schulze C, et al. Electrical Injuries in Animals. Vet Pathol 2016;53(5):1018–29.

Palavras-chave: Conservação; Eletrocussão; Primatas neotropicais.
Keywords: Conservation; Electrocution; Neotropical Primates.

Autorizações: CEUA nº 4103250222 / SISBio nº 85398-1

Agências Financiadoras: CAPES

Tabela 1: Frequência de ocorrência de alterações macroscópicas externas decorrentes de acidente em rede elétrica em saguis (*Callithrix* spp.), 2003-2024.

Alterações macroscópicas	Número de Indivíduos (n)	Percentagem (%)
Queimadura em membro torácico	20	62,5
Queimadura em membro pélvico	20	62,5
Queimadura em membro torácico + membro pélvico	10	31,2
Queimadura em tronco	8	25
Pelos chamuscados no membro pélvico	7	21,9
Queimadura em membro torácico + tronco	7	21,9
Hematoma em cabeça	7	21,9
Queimadura em membro torácico + membro pélvico + tronco	5	15,6
Fratura em membro pélvico	5	15,6
Queimadura em cauda	4	12,5
Queimadura em membro pélvico + tronco	4	12,5
Hematoma em membro pélvico	4	12,5
Hematoma em tronco	4	12,5
Pelos chamuscados no membro torácico	3	9,4
Pelos chamuscados na cauda	3	9,4
Pelos chamuscados no tronco	3	9,4
Fratura em cabeça	3	9,4
Queimadura em membro torácico + cauda	2	6,2
Queimadura em membro pélvico + cauda	2	6,2
Queimadura em cabeça	1	3,1
Queimadura em membro torácico + membro pélvico + cauda	1	3,1
Queimadura em membro torácico + membro pélvico + cabeça	1	3,1
Fratura de cauda	1	3,1
Hematoma em cauda	1	3,1
Luxação em membro torácico	1	3,1
Luxação em membro pélvico	1	3,1

Tabela 1 - Frequência de ocorrência de alterações macroscópicas externas decorrentes de acidente em rede elétrica em saguis (*Callithrix* spp.), 2003-2024.

MENSURAÇÃO NÃO INVASIVA DA TEMPERATURA DE GIRAFAS

Rebeca Figueiredo Nalesso[1]*, Fabiano Antonio Cadioli[2]*

[1]Faculdade de Medicina Veterinária Campus Araçatuba, Universidade Estadual Paulista "Júlio de Mesquita Filho (UNESP), Araçatuba, São Paulo.
[2] Faculdade de Medicina Veterinária Campus Araçatuba, Universidade Estadual Paulista "Júlio de Mesquita Filho (UNESP), Araçatuba, São Paulo.

[1]*r.nalesso@unesp.br, [2]*fabiano.cadioli@unesp.br

Introdução: A determinação da temperatura corporal é um indicador fundamental de saúde animal (1). Em girafas (*Giraffa camelopardalis*), a medição é desafiadora devido ao tamanho e reatividade, sendo a temperatura retal normal de 38,5±0,5°C (2). A termometria retal, embora amplamente utilizada, é invasiva, estressante e potencialmente perigosa, podendo causar reações violentas e lesões (3). A termometria infravermelha surge como alternativa promissora, permitindo medições à distância (4) e menor estresse de contenção. Pesquisas indicam que as regiões ocular e malar refletem melhor a temperatura interna, pois a temperatura superficial varia conforme a parte do corpo e a cor das pintas (5).

Material e Métodos: O estudo (CEUA/FOA protocolo 332/2024, FAPESP 2024/21445-5) foi conduzido com 14 girafas (6 machos, 8 fêmeas) de 3,5 a 4 anos, previamente condicionadas. Os dados foram coletados quatro vezes ao dia por 15 dias. Termômetros de não contato foram calibrados com a temperatura ambiente. A temperatura retal foi aferida em machos com termômetro digital, enquanto as temperaturas oculares e malares foram registradas em ambos os sexos com termômetro infravermelho (TESTO) e termógrafo (Flir C3), sem contenção, a 1 metro de distância, com emissividade de 0,95 (**Figura 1**). A análise incluiu a ANOVA de medidas repetidas e modelos de regressão, comparando a temperatura retal dos machos com as temperaturas dos dois termômetros nas regiões ocular e malar.

Resultados: Para o termômetro infravermelho na região ocular, a correlação com a temperatura retal foi praticamente nula (r = 0,0069), sem significância estatística (p = 0,940). Na região malar, apresentou correlação negativa igualmente trivial (r = -0,0269; p = 0,767). Já o termógrafo na região ocular mostrou correlação positiva moderada com a temperatura retal (r = 0,4011; p = 0,001) e baixo erro estimado (0,02%). Na região malar, a correlação foi trivial (r = 0,0240; p = 0,792) (**Tabela 1**)**.** Apenas a mensuração ocular pelo termógrafo apresentou associação consistente com a temperatura retal, sugerindo maior sensibilidade dessa região para refletir a temperatura central. A vascularização abundante e menor espessura tecidual ocular favorecem a condução térmica, enquanto a malar, mais exposta e com maior espessura, apresenta maior dispersão térmica. A ausência de correlação para o termômetro infravermelho pode estar ligada à menor sensibilidade do sensor ou maior suscetibilidade a interferências ambientais.

Discussão e Conclusão: Na avaliação de temperatura de girafas de forma menos invasiva, entre dois termômetros de não contato aplicados nas regiões ocular e malar, somente a câmera termográfica na região ocular mostrou resultados próximos ao termômetro digital retal. Conclui-se que o uso do termógrafo, calibrado à temperatura ambiente e aplicado no local adequado, pode substituir com segurança o termômetro retal em contextos clínicos e de manejo, com erros de predição inferiores a 0,3°C. A implementação da termografia ocular aprimora práticas de avaliação, monitoramento e diagnóstico em girafas, reduzindo estresse e contenção e proporcionando monitoramento prático e preciso.

Referências: **1)** LEYDSON, F.L. F. Semiologia veterinária: a arte do diagnóstico. São Paulo: Roca; 2020. **2)** MITCHELL, G.; SKINNER, J. D. Giraffe Thermoregulation: A review. Transactions of the

Royal Society of South Africa, 109–118. 2004. **3)** ROSE, P. Identifying Essential Elements of Good Giraffe Welfare Can We Use Knowledge of a Species' Fundamental Needs to Develop Welfare-Focussed Husbandry? Journal of Zoological and Botanical Gardens 2023 **4)** MITCHELL, G.; SKINNER, J. D. Giraffe Thermoregulation: A review. Transactions of the Royal Society of South Africa. v. 59, n. 2, p. 109–118 2004. **5)** ANTOSO, K. et al. Mapping Surface Temperature Pattern of *Giraffa camelopardalis* in Ragunan Zoo Using Infrared Thermal Camera. AIP Conference Proceedings 2023.

Palavras-chave: Bem-estar animal, monitoramento, termometria
Keywords: Animal welfare, monitoring, thermometry

Autorizações: CEUA/FOA protocolo 332/2024

Agências **Financiadoras**: FAPESP

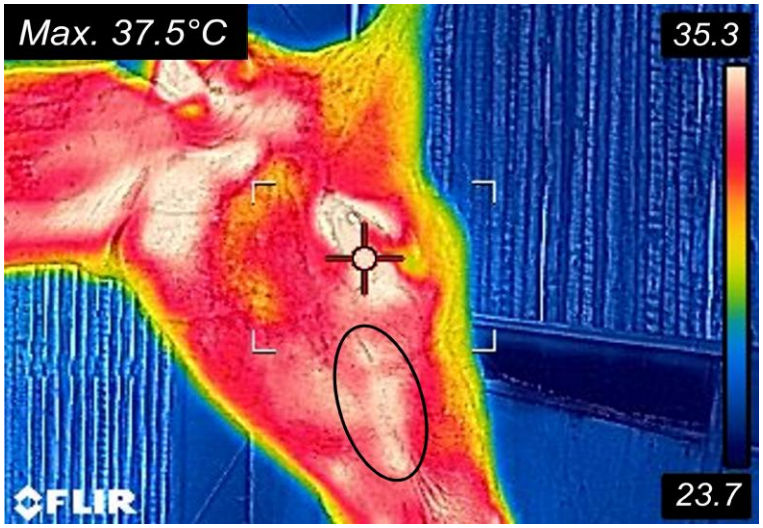

Figura 1: Fotografia termográfica da cabeça de girafa evidenciando maior temperatura na região ocular (alvo). Note a região malar logo abaixo (círculo) mostrando gradiente de temperatura mais elevada da região (Arquivo pessoal).

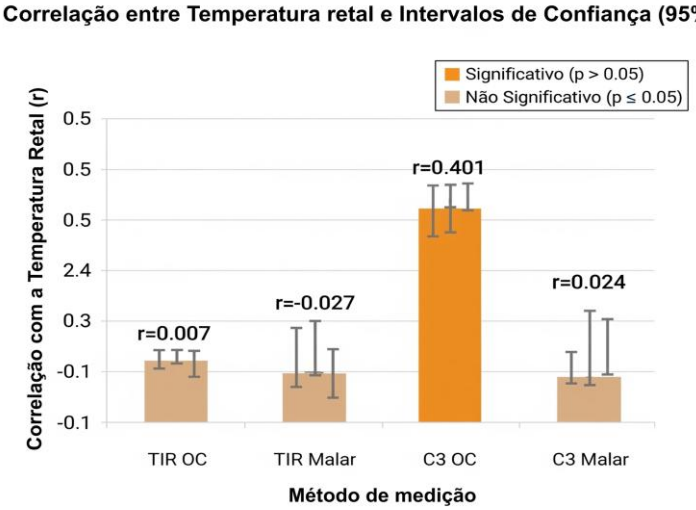

Tabela 1: Correlação entre a temperatura retal e as temperaturas aferidas com os dois termômetros de não contato, termômetro infravermelho (TIR) e câmera termográfica (C3), nos dois pontos de aferição elegidos, região ocular (OC) e região malar (Malar).

MORFOLOGIA DO TIMO DE FILHOTES PÓS-ECLODIDOS DE *Podocnemis expansa* (TESTUDINES: *Podocnemididae*)

Morphology of the thymus in post-hatchling *Podocnemis expansa* (Testudines: *Podocnemididae*)

Márcio Santos de Oliveira Filho[1], Nicolas Nogueira dos Santos[1]*, Ludhymilla Estevão Rebouças[1], Layla Ianca Queiroz Rocha[2], Marcela dos Santos Magalhães[2], Rysonely Maclay de Oliveira[1], Moacir Franco de Oliveira[1], Carlos Eduardo Bezerra de Moura[1]

[1]Universidade Federal Rural do Semi-Árido (UFERSA), Mossoró, Rio Grande do Norte
[2]Universidade Federal do Amazonas (UFAM), Manaus, Amazonas

*Email do autor correspondente: nicolasnogueira045@gmail.com

Introdução: O timo é um órgão linfático primário essencial para a maturação de linfócitos T e sofre variações morfológicas em répteis conforme fatores ambientais. Em tartarugas amazônicas como *Podocnemis expansa*, pouco se sabe sobre seu desenvolvimento tímico. Este estudo descreve o timo em filhotes recém-eclodidos de *P. expansa*, investigando possíveis variações sazonais e contribuindo com dados relevantes para a conservação da espécie (1).

Material e Métodos: Foram analisados 43 timos de filhotes de *P. expansa*, coletados no âmbito do projeto aprovado pelo SISBIO (nº 73951-3/2021). Após a coleta, os filhotes foram pesados, medidos e eutanasiados com sobredose de Tiopental administrado por injeção intravenosa via veia jugular ou intraperitoneal. O timo foi dissecado, fixado em formaldeído 10% e armazenado em etanol 70% para análises em microscopia de luz. A biometria dos lobos tímicos (comprimento, largura, espessura e peso) foi realizada com paquímetro e balança de precisão. Os fragmentos foram processados, corados em HE e analisados ao microscópio. As análises estatísticas, realizadas no SPSS 21.0, incluíram testes descritivos e correlações pelo coeficiente de Pearson, com significância adotada em $P \leq 0,05$.

Resultados: Foi analisado o desenvolvimento pós-eclosão do timo, avaliando aspectos morfológicos e morfométricos ao longo dos primeiros três anos de vida (**Tabela 1**). Nos filhotes mais jovens (6–9 meses), o timo apresentava organização básica, com córtex e medula pouco definidos, lóbulos pequenos e trabéculas imaturas. Nos indivíduos mais velhos (12–26 meses), houve aumento no tamanho, número de lóbulos e vascularização, indicando maturação funcional do órgão (**Figura 1**). Vale ressaltar que nos quelônios os corpúsculos de Hassall não são bem definidos (2). As medidas morfométricas (massa, comprimento, largura e espessura) aumentaram progressivamente, com crescimento mais acentuado na segunda metade do ano, sugerindo influência ambiental (3). A análise histológica destacou uma diferenciação estrutural significativa, acompanhada de maior complexidade lobular e vascularização, compatível com estudos anteriores em quelônios (**Figura 1**).

Discussão e Conclusão: A variação sazonal no crescimento tímico pode estar relacionada aos pulsos de inundação amazônicos e fatores neuroendócrinos, como corticosterona e testosterona (3). Esses achados sustentam a hipótese de que estímulos ambientais influenciam diretamente o ritmo de desenvolvimento do sistema imunológico em répteis tropicais. A possível presença de células mióides e o aumento do tecido conjuntivo refletem adaptações para otimizar a função imunológica frente aos desafios ambientais e de idade, além disso, a maior densidade de tecido conjuntivo em indivíduos mais velhos também pode indicar uma adaptação progressiva para sustentar uma resposta imune mais robusta e duradoura (4). Este estudo ajuda a entender como o sistema imune da *P. expansa* se desenvolve e mostra caminhos importantes para proteger a espécie diante das mudanças no clima e no ambiente.

Referências: **1)** Boehm, T. Thymus development and function. Current Opinion in Immunology 2008; 20(2):178-184. **2)** Mešťanová V, Varga I. Morphological view on the evolution of the immunity and lymphoid organs of vertebrates, focused on thymus. Biologia 2016; 71(10):1080–1097. **3)** Borysenko M, Cooper EL. Lymphoid tissue in the snapping turtle, Chelydra serpentina. Journal of Morphology 1972; 138(4):487-497. **4)** Varas A, et al. Changes in the thymus and spleen of the turtle Mauremys caspica after testosterone injection: A morphometric study. Developmental & Comparative Immunology 1992; 16(2-3):165-174.

Palavras-chave: Adaptação, ontogenia, tartaruga-da-amazônia.
Keywords: Adaptation, amazon turtle, ontogeny.

Autorizações: SISBio nº 73951-3/2021

Agências Financiadoras: Fundação de Amparo à Pesquisa do Estado do Amazonas (FAPEAM)

Tabela 1: Parâmetros biométricos dos timos dos filhotes de P. expansa por semestre. Com.: comprimento; Lar.: largura; Esp.: espessura; DP: desvio-padrão.

	Semestre 1	Semestre 2	Semestre 3	Semestre 4	Semestre 5
	Média DP	Média DP	Média DP	Média DP	Média DP
Peso (g)	0,022 ± 0,021	0,277 ± 0,176	0,501 ± 0,181	1,031 ± 0,344	2,239 ± 0,966
Com. (cm)	0,324 ± 0,117	0,711 ± 0,122	0,736 ± 0,186	1,109 ± 0,266	1,633 ± 0,633
Lar. (cm)	0,488 ± 0,103	0,972 ± 0,222	1,210 ± 0,189	1,500 ± 0,311	1,865 ± 0,322
Esp. (g)	0,220 ± 0,060	0,461 ± 0,098	0,447 ± 0,104	0,594 ± 0,133	0,610 ± 0,059

Figura 1: Fotomicrografia do timo de P. expansa em corte sagital. A e B: timo no 19° mês pós-eclosão. A: Delimitação clara entre as zonas cortical externa e medular interna. B: Presença de vasos sanguíneos no estroma do timo. C: timo no 26° meses pós-eclosão. Corpúsculo de Hassal rodeado por linfócitos. D: timo no 26° meses póseclosão. Linfócitos-T na região cortical do órgão. CX: córtex; MD: medula; VS: vaso sanguíneo; CH: corpúsculo de Hassal; LINF: linfócitos T.

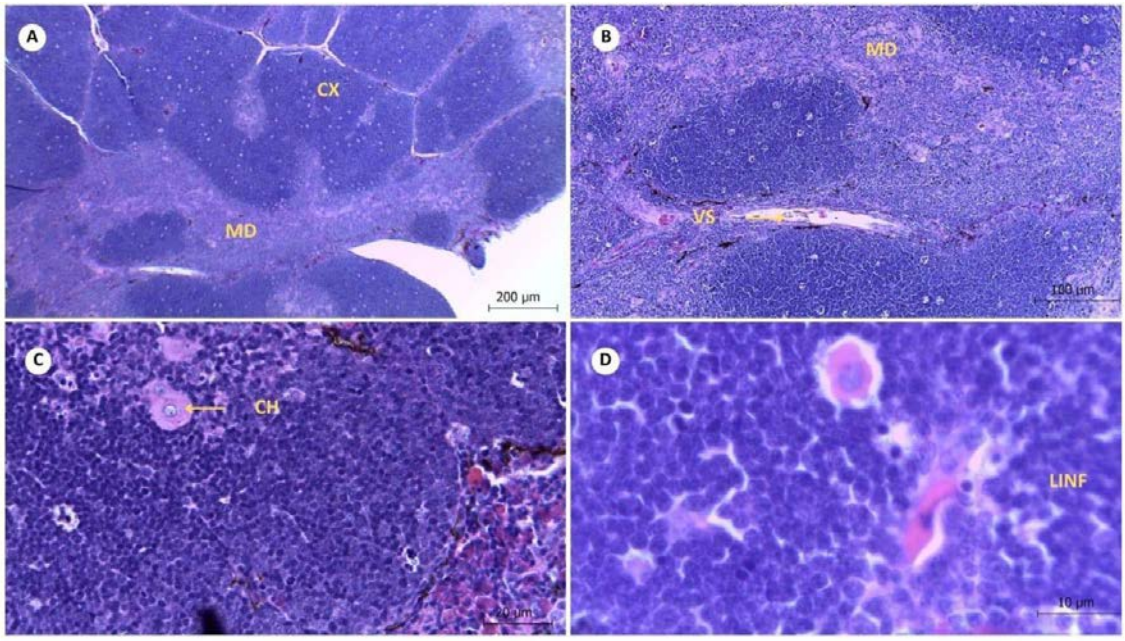
A
CX
MD
200 µm
B
MD
VS
100 µm
C
CH
20 µm
D
LINF
10 µm

CARACTERIZAÇÃO HISTOPATOLÓGICA E MOLECULAR DE AVIPOXVÍRUS EM AVES SELVAGENS NO ESTADO DE SÃO PAULO

Histopathologic and molecular characterization of Avipoxviruses in the state of São Paulo

Beatriz Rosa Cravo[1]*, Juliana Mariotti Guerra[2], Leonardo José Tadeu de Araújo[3], Mariana Sequetin Cunha[3], Lidia Midori Kimura[3], Camila Santos da Silva Ferreira[3], Isabella Galesi Tallash[3], Jessica de Brito Ferreira Nascimento[3]

[1]Faculdade de Medicina Veterinária e Zootecnia (FMVZ), Universidade Estadual Paulista "Júlio de Mesquita Filho" (UNESP) - Campus Botucatu.
[2]Universidade de São Paulo (USP).
[3]Instituto Adolfo Lutz.

*Email do autor correspondente: rosa.cravo@unesp.br

Introdução: A Bouba Aviária é uma doença causada por vírus do gênero *Avipoxvirus* (AVP), pertencentes à família *Poxviridae*. Infecções por AVP já foram identificadas em mais de 370 espécies de aves domésticas e silvestres (1). Este estudo tem como objetivo a caracterização histopatológica e molecular da infecção por poxvírus aviário em aves silvestres no Estado de São Paulo. A pesquisa foi aprovada pela Comissão de Ética no Uso de Animais (CEUA) N° 8389200922 e está registrada no Sistema de Autorização e Informação em Biodiversidade (SISBIO) N° 85867.

Material e Métodos: A partir de um sistema de vigilância passiva de aves, foram selecionados 29 casos recebidos entre 2019 e 2025 que apresentaram alterações histopatológicas indicativas de infecção por AVP. Fragmentos de tecido foram fixados em formaldeído a 10%, incluídos em parafina, processados em lâminas e analisados histopatologicamente. Para a detecção molecular, extraiu-se DNA das amostras parafinadas e amplificou-se uma porção do gene que codifica a proteína P4b por reação em cadeia da polimerase convencional (cPCR) utilizando dois pares de iniciadores: P4b1060F (5-GATGGCTGACGAGGAACAAAT-3), P4b1060R (5-TAGCCGGCATAAACATAACTCTTC-3) (2) e Avipox275F (5-TCCTTGTAAAAGCGATACAGGAA-3), Avipox275R (5-CCCCTTAACATGTGCTAACAA-3) (3). Os produtos amplificados foram avaliados por eletroforese em gel de agarose a 2%.

Resultados: A análise histopatológica das amostras revelou que 100% dos casos apresentaram hiperplasia da epiderme, degeneração balonosa de queratinócitos e corpúsculos de inclusão viral intracitoplasmáticos (Corpúsculos de Bollinger), enquanto que 96,5% (28/29) apresentaram infiltrado de células inflamatórias. Hiperqueratose ortoqueratótica foi identificada em 75,8% (22/29) das amostras, já 24,1% (7/29) apresentaram hiperqueratose orto e paraqueratótica. Coinfecção secundária foi detectada em 93,1% (27/29) das amostras analisadas, principalmente por bactérias cocóides e fungos leveduriformes. Quanto ao diagnóstico molecular, 72,4% (21/29) das amostras apresentaram amplificação do DNA viral por meio da técnica de PCR. Dentre essas, 44,8% (13/29) foram positivas nas reações com ambos os primers; 24,1% (7/29) apenas com o P4b1060F/R; e 3,4% (1/29), apenas com o Avipox 275F/R.

Discussão e Conclusão: Os exames histopatológico e molecular estão entre os principais diagnósticos confirmatórios de avipoxvirus. Segundo Tripathy e Reed (4), as principais alterações histopatológicas observadas são hiperplasia epitelial, degeneração balonosa dos

queratinócitos e presença de corpúsculos de inclusão intracitoplasmáticos, como o observado em todas as amostras do presente estudo, entre outras alterações. O diagnóstico molecular é realizado, principalmente, por meio da técnica de PCR, que é considerada a metodologia de maior sensibilidade e especificidade (5). A inclusão das amostras em blocos de parafina, associada ao tempo decorrido desde o seu processamento, pode ter comprometido a qualidade do material genético, limitando a eficiência da amplificação do DNA em algumas amostras e, consequentemente, justificando a discrepância entre os resultados obtidos por PCR e pela análise histopatológica. Estudos sobre poxvírus aviários em aves silvestres são essenciais para a conservação da avifauna brasileira e para redução de riscos à avicultura comercial. Nesse contexto, o exame histopatológico e a técnica molecular de PCR, especialmente utilizando o par de iniciadores P4b1060F/R, demonstraram-se eficazes no diagnóstico de infecções por avipoxvirus.

Referências: **1)** WILLIAMS, Richard AJ; TRUCHADO, Daniel A.; BENITEZ, Laura. A review on the prevalence of poxvirus disease in free-living and captive wild birds. Microbiology Research, v. 12, n. 2, p. 403-418, 2021. **2)** PÉREZ-TRIS, Ja et al. A multiplex PCR for detection of poxvirus and papillomavirus in cutaneous warts from live birds and museum skins. Avian Diseases, v. 55, n. 4, p. 545-553, 2011. **3)** FARIAS, Margaret EM et al. Taqman real-time PCR detects *Avipoxvirus* DNA in blood of Hawaìi Amakihi (*Hemignathus virens*). PLoS One, v. 5, n. 5, p. e10745, 2010. **4)** TRIPATHY, Deoki N.; REED, Willie M. Pox. Diseases of poultry, p. 333-349, 2013. **5)** MANAROLLA, Giovanni et al. Molecular biological characterization of avian poxvirus strains isolated from different avian species. Veterinary microbiology, v. 140, n. 1-2, p. 1-8, 2010.

Palavras-chave: Aviário; diagnóstico; poxvírus.
Keywords: Avian; diagnosis; poxvirus.

Autorizações: CEUA nº 8389200922 / SISBio nº 85867

Agências Financiadoras: CNPq, FAPESP

SENTINELAS ALADAS: VIGILÂNCIA MOLECULAR DE *Flavivírus* EM AVES SILVESTRES NA AMAZÔNIA OCIDENTAL

Sentinelas aladas: Vigilância molecular de *Flavivírus* em aves silvestres na Amazônia Ocidental

Pedro Henrique Rodrigues dos Santos[1]*, Kaiky Sousa da Silva[1], Giovana de Almeida Calacina[1], Osmaikon Lisboa Lobato[2], Jhonatan Henrique Lima da Rocha[1], Edson Guilherme[1], Lilian Silva Catenacci[2], Guilherme Henrique Reckziegel[1], Tamyres Izarelly Barbosa da Silva[1].

[1]Faculdade de Medicina Veterinária, Universidade Federal do Acre, Rio Branco, Acre.
[2]Faculdade de Medicina Veterinária, Universidade Federal do Piauí, Teresina, Piauí.

*Email do autor correspondente: pe919046@gmail.com

A Amazônia Ocidental, marcada por alta biodiversidade e interfaces intensas entre ambientes silvestres, rurais e urbanos, apresenta condições ecoepidemiológicas propícias à emergência de patógenos com alto risco de transbordamento zoonótico entre humanos e animais. As arboviroses são transmitidas por artrópodes hematófagos e representam um grupo de doenças como a Dengue, Zika, Febre Amarela e Febre do Nilo Ocidental [1]. As aves silvestres desempenham papel ecológico essencial na dinâmica dessas infecções, atuando como hospedeiros naturais e potenciais sentinelas para o monitoramento de agentes virais, mas sua participação na ecologia desses ciclos ainda é pouco documentada na Amazônia brasileira [2]. Nesse contexto, objetivou-se realizar a vigilância de arboviroses em aves silvestres de vida livre no estado do Acre. Este estudo foi protocolado no SISBIO, sob registro nº 23269-10 , e autorizado pelo CEUA da Universidade Federal do Acre (Ufac), sob protocolo nº 22/2024. A captura dos animais com redes de neblina ocorreu em diferentes fragmentos florestais urbanos e periurbanos na cidade de Rio Branco, Acre, no período entre janeiro e abril de 2025. Carcaças de aves oriundas de encontro ocasional também foram recebidas. Todos os animais foram devidamente identificados de acordo com suas características morfológicas e morfométricas, conforme chave taxonômica. Ao todo foram obtidas 91 aves, de 31 espécies distintas, sendo destinadas à coleta de amostras sanguíneas por venopunção ou coleta de fragmentos de órgãos, no caso das carcaças recebidas. As amostras foram submetidas à extração de RNA, com o QIAamp Viral RNA Mini Kit, e posterior triagem por RT-PCR para detecção de Flavivirus. Como resultado, todas as amostras analisadas apresentaram resultado negativo, indicando ausência de RNA viral detectável no momento da coleta. A ausência de detecção molecular de *Flavivírus* nas amostras de aves silvestres neste estudo não diminui a relevância da vigilância contínua na região, especialmente diante do contexto epidemiológico atual. Em 2022, a Organização Mundial da Saúde (World Health Organization - WHO) desenvolveu a Iniciativa Global contra Arboviroses, que reforça a necessidade de monitoramento integrado e precoce desses vírus para a prevenção de surtos em nível mundial [3]. Ademais, o Acre enfrentou, no início de 2025, um surto expressivo de arboviroses que foi oficialmente declarado situação de emergência em saúde pública, evidenciando a vulnerabilidade da região a esses agentes e a importância de estudos que possam fornecer informações sobre o assunto [4]. Mesmo com resultados negativos no presente levantamento molecular, o monitoramento das aves silvestres constitui uma ferramenta fundamental para antecipar possíveis emergências e auxiliar na compreensão da dinâmica viral em áreas urbanas e periurbanas. Esses animais desempenham um papel crucial na manutenção e disseminação de arbovírus, atuando como reservatórios e amplificadores desses agentes infecciosos, por apresentarem comportamento migratório [5]. Portanto, este trabalho representa um importante marco inicial para futuras investigações e reforça a necessidade de vigilância

integrada, multidisciplinar e alinhada às diretrizes internacionais para o enfrentamento das arboviroses na Amazônia Ocidental.

Referencias: **1.**Silva JCO, et al. Occurrence of arbovirus infections in two riverine populations in the municipality of Humaitá, Amazonas, Brazil. Revista da Sociedade Brasileira de Medicina Tropical. 2024; 57:e00403-2024. **2.**Araújo PA, et al. Investigation about the occurrence of transmission cycles of arbovirus in the tropical forest, amazon region. Viruses. 2019; 11(9):774. **3.**World Health Organization. Global Arbovírus Initiative [Homepage na Internet]. World Health Organization; 2022. Disponível em: https://www.who.int/initiatives/global-arbovirus-initiative. **4.**Agências de notícias do Acre. Governo do Acre decreta emergência em saúde pública visando controlar casos de arboviroses no estado [Homepage na Internet]. Governo do Acre; 2025. Disponível em: https://agencia.ac.gov.br/governo-do-acre-decreta-emergencia-em-saude-publica-visando-controlar-casos-de-arboviroses-no-estado/. **5.**Savić V, et al. Zoonotic Orthoflaviviruses Related to Birds: A Literature Review. Microorganisms. 2025; 13(7):1590.

Palavras-chave: Arbovírus; Ornitofauna; Saúde Única.

Keywords: Arbovirus, One Health, Ornithofauna.

Autorizações: CEUA nº 22/2024 / SISBio nº 23269-10

Agências Financiadoras: CNPq.

MORFOLOGIA DO FÍGADO DE IGUANA VERDE (*Iguana iguana*)
MORPHOLOGY OF THE LIVER OF GREEN IGUANA (*Iguana iguana*)

Juliana Dias Leal[1]*, Juliana da Costa Costa[2], Melina de Jesus Gonçalves Bernar[2], Isabella Bittencourt Pires Chaves[2], Max Alex Santos Ferreira[2], Érika Renata Branco[3], Elane Guerreiro Giese[3], Ellen Yasmin Eguchi Mesquita[1,4]

[1] Universidade da Amazônia – UNAMA, Belém, Pará.
[2] Médico(a) Veterinário(a) autônomo(a), Belém, Pará.
[3] Universidade Federal Rural da Amazônia - UFRA
[1,4]Bosque Rodrigues Alves – Secretaria Municipal de Meio Ambiente – Belém, PA.

* julianadleal@gmail.com

Introdução: A *Iguana iguana*, popularmente conhecida como iguana-verde, é um réptil da família *Iguanidae* com ampla distribuição no Brasil, habitando ecossistemas tropicais e subtropicais (1). Apesar de sua relevância ecológica e clínica, ainda são escassos os estudos detalhados sobre a morfologia de suas glândulas anexas. Este estudo teve como objetivo caracterizar macro e microscópicamente o fígado de iguanas-verdes, visando fornecer subsídios para a medicina veterinária e pesquisas biológicas. **Material e Métodos:** Foram analisados seis exemplares (machos e fêmeas, jovens e adultos) provenientes de óbito por atropelamento, morte natural ou traumas, coletados sob autorização SISBIO nº 23401-8. Os espécimes foram descongelados, dissecados e o fígado retirado para análise macroscópica e microscópica. **Resultados**: Macroscopicamente, o órgão apresentou coloração acinzentada, medindo cerca de 9 cm, com prolongamento cônico no antímero direito de até 13 cm. Não havia divisão evidente em lobos, apenas separação parcial em direito e esquerdo, envoltos por cápsula hepática e sustentados pelo ligamento falciforme hepático (Figura 1). Topograficamente, ocupava grande parte da cavidade celomática superior, do segundo ao décimo arco costal. Microscopicamente, observou-se sistema porta hepático com veia central circundada por artérias hepáticas e ductos biliares, cordões de hepatócitos sustentados por tecido conjuntivo frouxo e capilares sinusóides abundantes. Notou-se a presença de melanomacrófagos dispersos no parênquima, além de vacúolos intracitoplasmáticos e hepatócitos predominantemente cúbicos com núcleo central (Figura 2). A ausência de lobulação poliédrica evidente, descrita em outros répteis, confirma a variabilidade anatômica intraordem (2,3). **Discussão e Conclusão**: A presença de melanomacrófagos sugere papel imunológico, possivelmente relacionado à dieta herbívora e à defesa contra parasitos gastrintestinais, como já proposto em estudos anteriores (4,5). Conclui-se que a morfologia hepática da Iguana iguana apresenta particularidades relevantes para a compreensão de sua fisiologia, manejo clínico e conservação, fornecendo dados inéditos para a espécie na região amazônica.

Referências:
1) Martinho A, et al. Aspectos biológicos da Iguana iguana. Rev Bras Herpetol. 2017;14(2):125-34.
2) Marycz K, Rogowska K. The liver morphology and topography of Horsfield's (*Testudo horsfieldi*) and Hermann's (*T. hermanni*) tortoises. Electron J Polish Agric Univ. 2007;10(1):651-60.
3) Schaffner F. The liver. In: Gans C, editor. Visceral organs. Philadelphia: Saunders; 1998. p. 485-531.
4) Sichel G, et al. The amphibian Kupffer cells build and demolish melanosomes: an ultrastructural point of view. Pigment Cell Res. 1997;10:271-87.
5) Zuasti A, et al. Distribution of extra cutaneous melanin pigment in *Sparus auratus*, *Mugil cephalus* and *Dicentrarchus labrax*. Pigment Cell Res. 1990;3:355-61.

Palavras-chave: Anatomia comparada; Hepatologia; *Iguanidae*; Melanomacrófagos
Keywords: Comparative anatomy, Hepatology, *Iguanidae*, Melanomacrophages

Autorizações: SISBio nº 23401-8.

Figura 1: Fotomacrografia do fígado de Iguana-verde (*Iguana iguana*), face diafragmática e face visceral. Barra de escala: 2 cm.

Figura 2: Fotomicrografia do fígado de Iguana-verde (*Iguana iguana*), evidenciando agregados de melanomacrófagos (*) e tríade portal (1: veia porta hepática; 2: artéria hepática; 3: ductos biliares).

OCORRÊNCIA DE HEMOPARASITAS EM *Salvator merianae* DE VIDA LIVRE EM ÁREA DE CAATINGA NA BAHIA

Occurrence of hemoparasites in wild *Salvator meriane* from a Caatinga region in Bahia

Fernanda Martins Doria dos Santos[1], Lismara da Costa Matos[1] , Vitória Yumi Seki Kale[1]*, Emanuelle Pasa[2], Guilherme Bard Adams[3] , Lourdes Marina Bezerra Pessoa[1] .

[1]Universidade Federal do Oeste da Bahia (UFOB) - Medicina Veterinária, Brasil.
[2]Cruzeiro do Sul Consultoria Ambiental LTDA.
[3]Prosul Projetos Supervisão e Planejamento LTDA.

*Email do autor correspondente: vitoria.k0503@ufob.edu.br

Introdução: O Brasil apresenta uma das maiores diversidades de répteis do mundo, ocupando a terceira posição global em riqueza de espécies desse grupo (1). Entre os répteis amplamente distribuídos no território nacional, destaca-se o *Salvator merianae*, espécie que exerce papel ecológico significativo nos ecossistemas neotropicais. Esses animais podem atuar como hospedeiros de uma ampla variedade de hemoparasitas, especialmente protozoários intracelulares pertencentes aos filos *Apicomplexa,* como os gêneros *Hepatozoon*, *Haemogregarina*, *Haemoproteus* e *Plasmodium*. Esses parasitas possuem ciclos biológicos complexos, frequentemente envolvendo artrópodes hematófogos como vetores (2). A diversidade de hemoparasitas em répteis é particularmente elevada em razão da ampla variabilidade ecológica e filogenética desses hospedeiros. A identificação desses parasitas nesses animais possibilita a avaliação de aspectos sanitários das populações, dos impactos ecológicos das infecções e das interações com vetores ou hospedeiros intermediários em ambientes naturais (3). Apesar da alta diversidade de répteis no Brasil, o conhecimento sobre os hemoparasitas que os acometem ainda é limitado, estima-se que praticamente todos os répteis de vida livre possam ser infectados por algum tipo de agente infeccioso, o que destaca a importância de investigações parasitológicas mais abrangentes (4). Neste contexto, o presente trabalho descreve a ocorrência de hemoparasita em exemplares de *S. merianae* de vida livre de uma área de caatinga no estado da Bahia.

Material e Métodos: Um total de cinco espécimes de *S. merianae* foram capturados utilizando armadilhas do tipo gaiola Tomahawk. Realizou-se a contenção física e coleta de sangue através da punção da veia caudal ventral para confecção de extensões sanguíneas para avaliação da presença de hemoparasitas. As lâminas foram coradas com corante panótico e analisadas em microscópio óptico nas ampliação a priori, de 400x e posteriormente, 1000x. A parasitemia foi calculada por meio da contagem de parasitos em 2000 eritrócitos, examinados em 20 campos contendo 100 células cada.

Resultados: Foram observadas a presença de inclusões eritrocitárias características de hemoparasitas nos cinco animais avaliados. Sendo a parasitemia individual variou entre 1,15% e 5,00% de eritrócitos parasitados, com valores específicos de 1,15% (Teiú 1), 2,05% (Teiú 2), 1,70% (Teiú 3), 5,00% (Teiú 4) e 1,95% (Teiú 5).

Discussão e Conclusão: Todos os indivíduos avaliados apresentaram 100% de prevalência quanto a presença de hemoparasitas, sendo que, a variação na intensidade de infecção (1,15% a 5,00%) pode estar relacionada a fatores intrínsecos, como idade, estado imunológico e estágio da contaminação, bem como a fatores extrínsecos, como carga e espécie de vetor envolvido. Desta forma, a presença detectada de hemoparasitas em *S. merianae* na área da Caatinga sugere a circulação do parasito no ecossistema local. A

partir dos resultados encontrados, apesar de ter observado níveis baixos a moderados de parasitemia, pode-se sugerir que essa espécie de réptil atua como hospedeiro natural de hemoparasitas em ambientes de caatinga, evidenciando circulação desses parasitas e reforçando a necessidade de mais estudos na área.

Referências: (1) Úngari LP. Biodiversidade de hemoparasitos associados a anfíbios e répteis das regiões Centro-Oeste e Sudeste no Brasil [Tese de Doutorado]. Botucatu: Universidade Estadual Paulista; 2023. (2) Telford JR SR. **Hemoparasites of the Reptilia: color atlas and text.** 1ª ed. Boca Raton: CRC Press; 2009. (3) Mader DR. **Reptile medicine and surgery.** 2ª ed. St. Louis: Saunders Elsevier; 2006. (4) Calil P, et al. Hemogregarine parasites in wild captive animals, a broad study in São Paulo Zoo. **Journal of Entomology and Zoology Studies** 2017.

Palavras-chave: Epidemiologia, hemogregarina, répteis.
Keywords: Epidemiology, hemogregarine, reptiles.

Autorizações: CEUA nº 0003-2024/ SISBio nº 86892-3

DESCRIÇÃO MORFOLÓGICA DO PROVENTRÍCULO E VENTRÍCULO DE *Guira guira* (Gmelin, 1788)

Morphological description of the proventriculus and ventriculus of *Guira guira* (Gmelin, 1788)

Jordana Costa de Paiva[1]*, Max Alex Santos Ferreira[1], Ricardo Luis Sousa Santana[1], Elaine Lopes de Carvalho[1], Karolina de Nazaré Martins Bacelar[1], Maria Eduarda Andrade de Carvalho[1], Ynara Martins Ferreira[1], Elane Guerreiro Giese[1]

[1]Universidade Federal Rural da Amazônia, Belém, Pará.
*Email do autor correspondente: jordanapaivamv@gmail.com

Introdução: O *Guira guira* (Gmelin, 1788), conhecido popularmente como anu-branco pertence à família *Cuculidae* (1). É um animal carnívoro e a sua dieta é composta principalmente por camundongos, lagartixas e gafanhotos, porém, quando há escassez dessas presas, recorre a frutas e sementes (1). Além disso, há relatos de que variações na dieta entre diferentes espécies podem modificar o aparelho digestório (2). Dessa forma, objetivou-se descrever a morfologia do proventrículo e ventrículo de *G.guira*, como adição de dados morfológicos acerca desse animal, devido a carência de estudos desse caráter entre os representantes da família Cuculidae, sendo relevante para pesquisas comparativas. **Material e Métodos:** Desse modo, sob a autorização da Comissão de ética no uso de animais da Universidade Federal Rural da Amazônia – CEUA/UFRA nº 2393201123 (ID 000727), além da autorização do SISBIO nº 94139-1, de acordo com o art. 31 da Portaria ICMBio nº 748/2022, este estudo foi conduzido mediante a necrópsia de 10 espécimes de anu-branco, a partir da realização de análises macroscópicas do proventrículo e ventrículo. Após isso, retiraram-se fragmentos desses órgãos e fixaram em solução de formaldeído 10% tamponado durante 24 horas, desidratados em série crescente de álcoois, diafanizados em xilol e incluídos em parafina. As lâminas foram coradas com hematoxilina-eosina e tricrômico de Gomori, posteriormente analisadas pela microscopia de luz e registradas em fotomicroscópio Leica-DM2500 com sistema de captura digital (Leica DFC310 FX). **Resultados**: Na macroscopia, o proventrículo é pequeno, situado adjacente ao fígado, seguido pelo ventrículo que se apresentou mais desenvolvido do que o proventrículo, com formato arredondado, estando dorsalmente conectado ao duodeno (Figura 1-A), disposição vista em outras aves (3,4). Durante a análise microscópica, o proventrículo e o ventrículo apresentaram as camadas mucosa, submucosa, muscular e serosa (Figura 2-A). **Discussão e Conclusão**: O proventrículo apresentou-se composto de glândulas revestidas por epitélio cúbico a colunar baixo (Figura 2-B), essas estruturas desempenham um papel importante na produção de ácido clorídrico e pepsina, de forma a produzir o suco gástrico e realizar a digestão química dos alimentos, a histologia dessas glândulas também foram citadas em um estudo realizado em outra ave distinta (4), além de papilas com numerosas pregas superficiais (Figura 2-B), assim como descritas histologicamente em aves domésticas (5). Já o ventrículo apresentou-se revestido por uma membrana de coilina, depositada sobre uma camada de células colunares superficiais e glândula tubulares mucosas revestidas por tecido epitelial cúbico. (Figura 2-C) (5). Tanto o proventrículo quanto o ventrículo apresentaram a camada submucosa composta por tecido conjuntivo frouxo, diversos feixes de tecido muscular liso compondo a camada muscular, sendo esta mais desenvolvida no ventrículo, e a serosa composta por tecido conjuntivo frouxo. Os aspectos morfológicos do proventrículo e ventrículo de *G. guira* assemelham-se aos de outras espécies de aves, sendo útil para estabelecer padrões de normalidade morfológica e identificação de possíveis alterações patológicas, que podem caracterizar enfermidades de etiologia adquirida ou idiopática.

Referências: **1)** PASSOS, Marina Chagas dos *et al*. Intoxicação por metal pesado em anu-branco (*Guira guira*). In: Simpósio de Pesquisa da UFPel; 2021. **2)** SANTOS, André Luiz Quagliatto *et al*. Estudo anatômico comparativo do tubo digestório de aves de diferentes ordens. **Pubvet**, v. 6, p. Art. 1325-1330, 2016. **3)** SILVA, Vinícius Bentivóglio Costa; FREITAS, Fagner Luiz da Costa; MOMO, Claudia. Aspectos morfológicos do proventrículo e ventrículo gástrico de *Crypturellus parvirostris* (Wagler, 1827). **Ciência animal brasileira**, v. 14, p. 106-112, 2013. **4)** GETTY, R. SISSON/GROSSMAN. **Anatomia dos animais domésticos**. 6.ed. Rio de janeiro: Guanabara Koogan S.A., 1986. **5)** EURELL, J. A. C.; FRAPPIER, B. L. **Histologia veterinária de Dellmann**. 6. ed. Barueri, SP: Manole, 2012.

Palavras-chave: Anu-branco; macroscopia; microscopia.
Keywords: Guira cuckoo; macroscopy; microscopy.
Autorizações: CEUA/UFRA nº 2393201123 / SISBIO nº 94139-1

Figura 1-A: Observa-se, na macroscopia do estômago de *Guira guira*, a divisão em porção glandular (proventrículo), indicada pela seta vazada, e porção muscular (ventrículo), indicada pela seta preta de corpo longo. Adjacentes a esses órgãos, nota-se a interação com o esôfago (seta preta de corpo curto), bem como o duodeno ascendente e descendente, separados pelo pâncreas (asterisco) e o fígado (cabeça da seta). (Barra de escala: 3 cm).

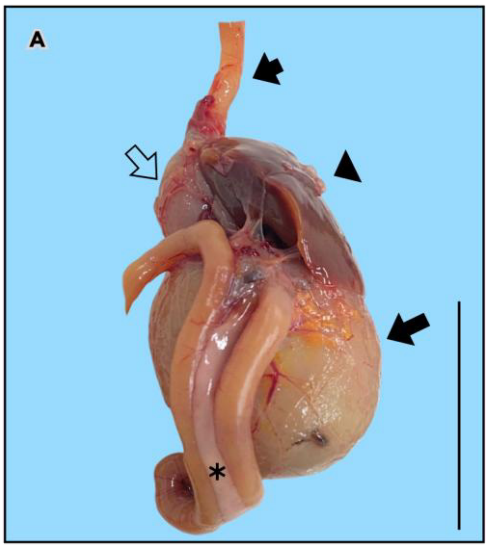

Figura 2-A: Observa-se a transição ventrículo (1) e proventrículo (2) adjacente a túnica muscular (3) corados pela Hematoxilina e eosina (HE); B: Proventrículo com presença de pregas identificadas pela seta preta corados pela HE; C: Moela com as camadas da cutícula ou membrana de coilina (4), glândulas (5), submucosa (6) túnica muscular (7) corados pela HE; D: Nota-se o epitélio colunar simples (identificados pelo asterisco) que reveste as pregas corados pelo Tricrômico de Gomori.

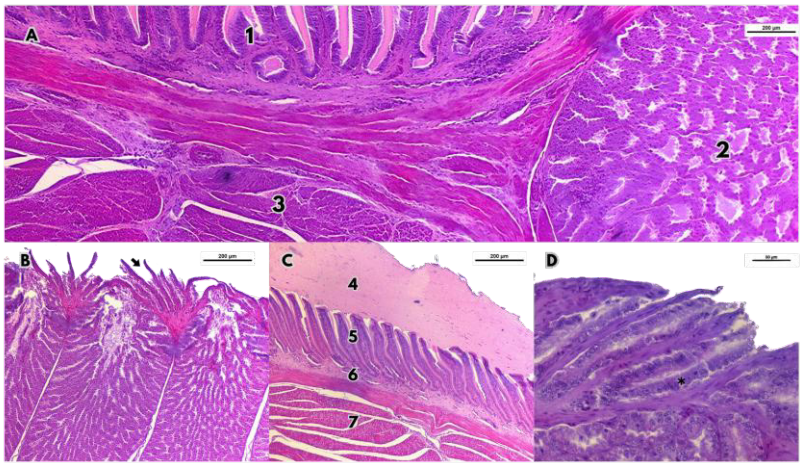



RELATO DE CASO – PÔSTER

SUPORTE CLÍNICO-NUTRICIONAL COM PRÓPOLIS VERDE EM PASSERIFORMES RESGATADOS DO TRÁFICO NA PARAÍBA: RELATO DE CASO

Clinical and Nutritional Support with Green Propolis in Passerines Rescued from Trafficking in Paraíba: Case Report

Audisio Alves da Costa Filho[1]; Lucas Rannier Ribeiro Antonino Carvalho[2]; Glenison Ferreira Dias[3]; Georgia Carneiro Duarte[4]; Rayla Ribeiro de Souza[5]; Ana Lúcia Coelho Carvalho Gomes[5]; Ividy Bison[1]; Andrey Augusto José Souza da Silva[6].

[1]Universidade Federal da Paraíba

[2] Department of Physiology and Pharmacology - Karolinska Institutet –

[3] Sudema - Superintendência de administração do meio ambiente

[4] SPMV - Sociedade Paulista de Medicina Veterinária

[5] Médico Veterinário autônomo

[6] Ibama - Instituto Brasileiro do Meio Ambiente e Recursos renováveis

Audisiocosta3@gmail.com

Introdução: O tráfico de animais silvestres é um dos principais vetores de mortalidade e declínio populacional em passeriformes granívoros no Brasil, muitas aves chegam a centros de triagem desidratadas, desnutridas e imunossuprimidas em razão de superlotação, estresse e manejo insalubre, tornando-se vulneráveis a doenças metabólicas e infecciosas (1). Como suporte a um manejo clínico-nutricional acessível, a própolis, uma resina vegetal coletada e processada por abelhas, contém flavonoides, ácidos fenólicos e vitaminas B, C e E, com propriedades anti-inflamatória, antioxidante, antimicrobiana e imunomoduladora descritas em estudos experimentais e em animais sob cuidados humanos (2,3). Objetivou-se relatar o uso de uma dose única de extrato de própolis verde na admissão de passeriformes resgatados do tráfico e descrever desfechos clínicos básicos observados.

Relato de caso: Série prospectiva observacional conduzida entre 20/07/2021 e 21/03/2023 com passeriformes granívoros adultos (≤30 g) provenientes de resgates ou apreensões legais. Na admissão, realizou-se triagem clínica, quarentena e administração oral de 0,05 ml de extrato aquoso de própolis verde comercial (dose única alométrica adaptada; teor declarado: 11% polifenóis). O alojamento ocorreu em recintos sanitariamente controlados, com dieta granívora balanceada e água *ad libitum*. Foram monitorados peso, escore corporal e parasitologia fecal em pool por lote (amostras individuais quando indicado). Dados históricos prévios ao protocolo serviram como comparativo de sobrevivência. No período, foram admitidos 412 indivíduos de 16 espécies,

incluindo duas listadas em categorias de ameaça (*Spinus yarrelli e Sporophila hypoxantha)*. A taxa média de sobrevivência até a soltura foi 87,92%, incremento >30% em relação a períodos históricos sem o uso de própolis (56,17%) (**Figura 1**). Observou-se ganho ponderal em 94,7% dos monitorados e melhora de escore corporal em 96,1% das aves (**Figura 2**). Exames parasitológicos revelaram Isospora spp. (17,96%), Ancylostoma/Strongyloides spp. (0,72%) e ovos de ectoparasitas (2,42%); casos positivos foram tratados conforme rotina farmacológica, sem evidência de efeito antiparasitário direto atribuível ao própolis.

Discussão: Aves traficadas sofrem estresse oxidativo, trauma e imunodepressão que elevam morbimortalidade. Polifenóis da própolis podem inibir ciclooxigenases, modular prostaglandinas e reduzir citocinas pró-inflamatórias; estudos indicam estímulo à imunidade inata via TLR-2/TLR-4 e interleucinas como IL-2 e IL-6, além de efeito citoprotetor frente a radicais livres, sendo um fator que melhora os indicadores de sobrevivência(3,4). Vitaminas do complexo B podem favorecer metabolismo energético intestinal e consumo alimentar, contribuindo para o ganho ponderal descrito (5).

Conclusão: A administração única de própolis verde na admissão de passeriformes resgatados mostrou-se prática, segura, de baixo custo e associada a maior sobrevivência e melhor condição corporal. Não substitui terapias específicas, mas pode integrar protocolos de suporte adicionais.

Referencias:

1. ANTUNES, R. et al. Análise da condição corpórea, biometria externa e das vísceras do tratogastrointestinal de canários-da-terra, Sicalis flaveola braziliensis. Pesquisa Veterinária Brasileira, 2013; (33), n. 3, p. 379–383.
2. BHARGAVA, P. et al. Experimental evidence for therapeutic potentials of propolis. Nutrients, 2021; (13) n. 8, p. 2528,.
3. SILVA, Cínthia. Própolis na dieta de papagaios-verdadeiros (Amazona aestiva aestiva): digestibilidade de minerais. São Paulo, UNESP; 2017. Disponível em: https://repositorio.unesp.br/entities/publication/059700a0-d078-4db4-a2e1-b35b1814e568
4. MA,; *et al*. Phytochemical Constituents of Propolis Flavonoid, Immunological Enhancement, and Anti-porcine Parvovirus Activities Isolated From Propolis. Frontiers in Veterinary Science; 2022,(9), p. 857183,
5. NAKAMURA *et al*. Protective Effect of Brazilian Propolis Against Hepatic Oxidative Damage in Rats with Water-immersion Restraint Stress. Phytotherapy Research, 2012; (26), n. 10, p. 1482–1489

Palavra-chave: Passeriformes, Própolis, Tráfico.
Keywords: Passerines, Propolis, Traffic.

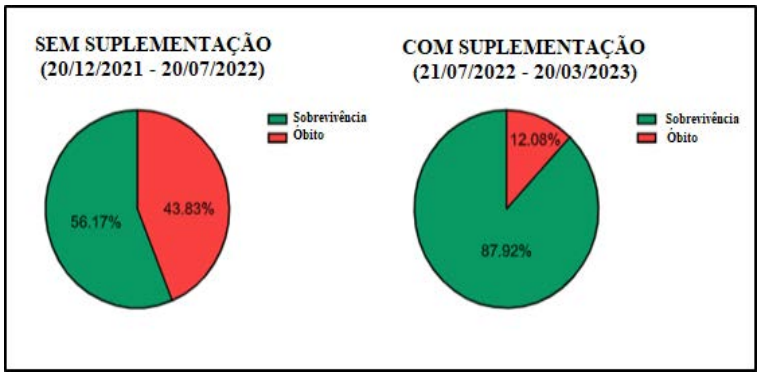

Figura 1. Efeito da suplementação com extrato de própolis na sobrevivência e retorno à natureza de Passeriformes vítimas de tráfico e comércio ilegal no nordeste do Brasil, apresentando um aumento de 31,75% entre os períodos.

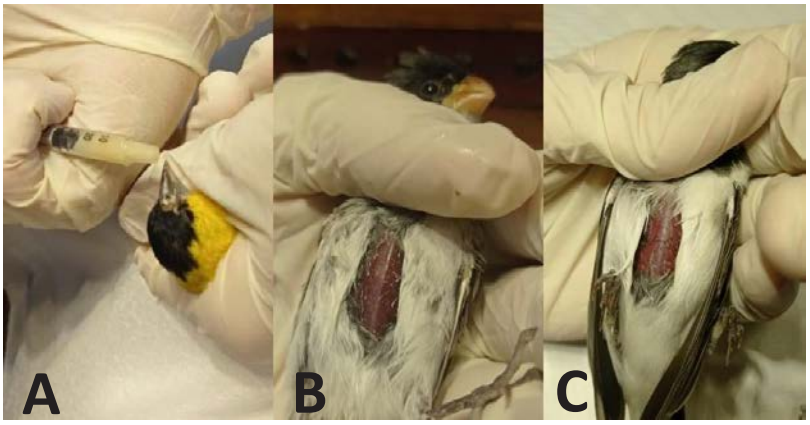

Figura 2. (A) Aplicação via oral do própolis verde em *Spinus yarrellii* animal ameaçado de extinção (B) Observa um *Sporophila albogularis* no primeiro exame físico com score corporal 2 e penas opacas (C) Demonstra a evolução do mesmo paciente *Sporophila albogularis* após 5 dias da suplementação de própolis, observando um aumento de score para o 3 e com as penas mais brilhantes.

MENSURAÇÃO DOS NÍVEIS SÉRICOS DE PROGESTERONA PARA AVALIAÇÃO REPRODUTIVA EM FÊMEAS DE PEIXE-BOI-MARINHO (*Trichechus manatus*)
Measurement of serum progesterone levels for reproductive evaluation in female manatees (*Trichechus manatus*)

João Vitor de Oliveira Gurgel[1]*, Juliana Maia de Lorena Pires[2], Fernando da Costa Fernandes[2], João Maurício Ferreira Aguiar[2], Matheus Félix Martins Paiva[2], João Victor Pessoa Fernandes[2], Augusto Carlos da Bôaviagem Freire[2], Alexandre Rodrigues Silva[1]

[1]Universidade Federal Rural do Semi-Árido, UFERSA, Mossoró, Rio Grande do Norte.
[2]Projeto Cetáceos da Costa Branca, PCCB UERN, Areia Branca, Rio Grande do Norte.

*Email do autor correspondente: joaovitoroliveiragurgel@gmail.com

Introdução: O peixe-boi-marinho (*Trichechus manatus*) é um mamífero aquático classificado mundialmente como vulnerável pela IUCN e em perigo de extinção no Brasil pelo ICMBio (1). Sua puberdade inicia-se entre três e quatro anos, associada a uma baixa taxa reprodutiva, que é justificada por uma gestação longa de 12 a 14 meses e, normalmente, nascimento de apenas um filhote, lactente por até dois anos (2). Os animais encalhados, majoritariamente neonatos, são resgatados nas praias por equipe técnica capacitada e encaminhados a um centro de reabilitação de fauna marinha e, após o desmame, translocados ao recinto de aclimatação (**Figura 1**), permanecendo no mínimo seis meses antes da soltura, em um grupo de até seis indivíduos que pode incluir machos e fêmeas. Dados reprodutivos referentes à espécie são incipientes na literatura, dessa forma, o objetivo deste trabalho é relatar a aplicabilidade da mensuração sérica de progesterona como exame complementar na avaliação reprodutiva de fêmeas de peixe-boi-marinho em processo de reabilitação.
Relato de caso: Uma fêmea de cinco anos e quatro meses mantida no recinto de aclimatação apresentou ganho progressivo de peso, constatando-se, através de avaliações clínicas e biometria trimestrais, um peso de 459,2 kg, representando um ganho de 55,7 kg em um intervalo de seis meses, um aumento de peso expressivo para animais mantidos na aclimatação pré-soltura, tendo em vista a maior atividade física devido à dinâmica de marés, recinto amplo e alimentação compartilhada pelo grupo. Concomitantemente registrou-se nos etogramas comportamento frequente de corte e cópula com um macho de cinco anos e sete meses, o que levou à suspeita de gestação. Optou-se por destinar parte das amostras de sangue coletadas (Autorização SISBio 13694-15) de sete fêmeas no último manejo do plantel, incluindo animais juvenis do centro de reabilitação, para avaliação sérica de progesterona, com o objetivo de detectar uma possível gestação e obter valores para fins comparativos (**Tabela 1**). A fêmea com comportamento de cópula apresentou <1,0 ng/mL de progesterona sérica, indicando ausência de gestação. Das demais fêmeas avaliadas, apenas duas (28,57%) obtiveram valores acima de 1,0 ng/mL, ambas tinham idade acima de quatro anos e meio, no entanto, não houve correlação com o ambiente em que estavam sendo mantidas.
Discussão e Conclusão: A progesterona desempenha papel fundamental na manutenção e progresso da gestação em mamíferos por promover a quiescência uterina, assim, o aumento dos seus níveis plasmáticos pode predizer a fase gestacional (3). Sugere-se, pela dosagem de progesterona e estrógeno sérico, que a fêmea de peixe-boi-marinho só alcança a maturidade sexual plena entre cinco e seis anos (4). Fêmeas prenhes selvagens apresentaram variação na concentração de progesterona de 1,0 a 5,6 ng/mL na primeira metade da gestação (5). Devido ao grande porte destes animais, contenções físicas frequentes para coletas sanguíneas tornam-se inviáveis, dificultando avaliações precisas da fase reprodutiva por meio da mensuração seriada de

progesterona. Ainda que mais estudos sejam necessários para maior elucidação acerca da reprodução do peixe-boi-marinho, neste caso, o método descrito teve relevância clínica, pois foi eficiente para diagnosticar ausência de gestação.

Referencias: **1)** Attademo FLN, et al. Peixe-boi-marinho (*Trichechus manatus*) na bacia hidrográfica dos rios Capibaribe e Beberibe, Pernambuco, Brasil: ameaça ou oportunidade?. Revista de Ciências Ambientais 2022; 16(1). **2)** Hartman DS. Ecology and behavior of the manatee (*Trichechus manatus*) in Florida. American Society of Mammalogists. Special Publication 1979; 5:0-153. **3)** Veiga GAL, et al. Endocrinologia da gestação e parto em cadelas. Revista brasileira de reprodução animal 2009:3-10. **4)** Francis-Floyd R, et al. Serum progesterone and estradiol in manatees. *Trichechus manatus*. Journal of Aquatic Animal Health 1991; 3:70-73. **5)** Tripp KM, et al. Validation of a serum immunoassay to measure progesterone and diagnose pregnancy in the West Indian manatee (*Trichechus manatus*). Theriogenology 2008; 70(7):1030-1040.

Palavras-chave: Conservação; hormônio; sirênios.
Keywords: Conservation; hormone; sirenians.

Autorizações: SISBio nº 13694-15

Agências Financiadoras: Projeto de Monitoramento de Praias (PMP-BP) / Petrobras, CAPES

Figura 1: Dois machos (laterais) de peixe-boi-marinho (*Trichechus manatus*) demonstrando interação social e comportamento de cortejo com uma fêmea (centro) no recinto de aclimatação.



Tabela 1: Valores séricos de progesterona, obtidos por Analisador Bioquímico Vcheck V200, de fêmeas de peixe-boi em diferentes idades, fases reprodutivas e locais de manutenção.

Fêmeas	Idade	Local	Cópula	Progesterona sérica	Fase reprodutiva estimada
R	5 anos e 9 meses	Recinto de aclimatação	Não	1,25 ng/mL	Pré-pico de LH
A	5 anos e 4 meses	Recinto de aclimatação	Sim	<1 ng/mL	Anestro ou Proestro
G	5 anos e 3 meses	Recinto de aclimatação	Não	<1 ng/mL	Anestro ou Proestro
L	4 anos e 10 meses	Centro de reabilitação	Não	1,11 ng/mL	Pré-pico de LH
M	3 anos e 7 meses	Centro de reabilitação	Não	<1 ng/mL	Anestro ou Proestro
FL	1 ano e 6 meses	Centro de reabilitação	Não	<1 ng/mL	Anestro ou Proestro
FA	1 ano e 5 meses	Centro de reabilitação	Não	<1 ng/mL	Anestro ou Proestro

Manejo Clínico-Cirúrgico De Catarata Bilateral Em Murucututu (*Pulsatrix Perspicillata*): Relato De Caso

Clinical-surgical management of bilateral cataract in murucututu (*pulsatrix perspicillata*): case report

Luis Otávio Lamonatto Freddo[1], Alissa da Silva Farias[1], Bruna Mounzer Gobbato[2], Eduarda Ferreira[1], Isabela Almeida Araldi[1], Indaia Bisognin[2], Jeane Beatriz Trein[2], Kimberly Teicheira de Carvalho[1], Michelli Westphal Ataide[2].

[1]Faculdade de Medicina Veterinária UPF, Universidade de Passo Fundo, Passo Fundo, Rio Grande do Sul. [2]Save Especialidades Veterinárias | Passo Fundo, Passo Fundo, Rio Grande do Sul

Email do autor correspondente: luisotaviolfreddo@gmail.com

A catarata é uma doença ocular muito comum, caracterizada principalmente pela opacificação da cápsula ou das fibras da lente, resultando de modificações na arquitetura lamelar dessas estruturas (1). Desta forma, objetiva-se relatar a conduta clínica cirúrgica em Murucututu (*P. perpicillata*) com diagnóstico de catarata bilateral, submetida ao procedimento de focoemulsificação. A sintomatologia clínica apresentada era déficit visual severo, caracterizado por comprometimento quase total da acuidade visual e dificuldades na ingesta de alimentos. Nos exames laboratoriais, não apresentou nenhuma alteração, indicando-se apta a realização da cirurgia. Para tanto, foi realizado como protocolo pré-anestésico cetamina (10mg.kg^{-1}IM), tramadol (5mg.kg^{-1}IM), midazolam (1mg.kg^{-1}IM), e manutenção anestésica com isofluorano, além da terapia de apoio com enrofloxacina (15mg.kg^{-1}IM), e meloxicam (1,5mg.kg^{-1}IM). Após, em decúbito dorsal, cabeça levemente elevada, e o microscópio cirúrgico devidamente ajustado e alinhado ao eixo ocular. Iniciou-se por uma incisão corneana 4 horas, com bisturi 3,2mm, seguido de uma incisão acessória de 2mm, a 70° da anterior. Através da incisão principal, instilou-se epinefrina intracameral. Sequencialmente, injetou-se o corante azul tripam para corar a capsula anterior e desta forma auxiliar na capsulorrexe, a qual foi obtida. Utilizando uma pinça de utrata. Após realizou-se a hidrodissecção com o uso de uma cânula plana, liberando as aderências que seguram a lente ao saco capsular. A caneta do facoemulsificador foi então inserida através da incisão principal, dando início a facoemulsificação. Após a remoção de todos os fragmentos da catarata, o material cortical foi aspirado utilizando

uma caneta de I/A (irrigação e aspiração) e, seguiu-se pela execução de dois pontos simples separados na córnea, utilizando poliglecaprone 9-0. Após realizou-se o mesmo procedimento no outro olho. Por fim, por via intracameral foi injetado (2,5mg.kg^{-1}) de ativador de plasminogênio tecidual. Como terapia de suporte no pós-operatório, foi instituída a instilação de uma gota de colírio à base de gatifloxacino 0,3% associado ao acetato de prednisolona 1% em cada olho operado, com frequência inicial a cada duas horas, durante os primeiros sete dias, além de dipirona (30mg.kg^{-1}VO,TID). Na segunda semana, a frequência foi reduzida para intervalos de três horas, na terceira, para quatro horas e, a partir da quarta semana, para oito horas. Após a medicação tópica foi suspensa conforme resposta clínica favorável. As aves de rapina desenvolveram uma visão tão eficiente que permite uma movimentação e orientação no ambiente, além da prática de caça precisa. Tal fator possui um peso ainda maior por tratar-se de animais predadores (2). Diante disso, alterações oftálmicas nesses animais devem ser estudadas pela influência sobre o desempenho de suas funções no ambiente natural (3). A doença catarata pode ser considerada como a causa mais relevante de cegueira tratável. A terapia para essa doença é principalmente a cirúrgica (4). Tendo em vista o comprometimento quase total da visão, foi decidido a intervenção cirúrgica, no propósito da melhora do quadro clínico. Visto a condição clínica e exames, a falcoemulsificação se mostrou a melhor opção, culminando em um desfecho satisfatório.

Referências: 1) Barbosa GM, Galassi I. A doença ocular catarata em cachorros: um estudo de revisão bibliográfica narrativa. *Research, Society and Development* 2025; v.14. **2)**Souza MR, et al. Enucleação subconjuntival em um gavião (Subconjunctival enucleation in a Hawk). *Ciência Animal* 2022; 32(3):209-16. **3)**Silva NS, et al. Afecções oftálmicas em murucututu (Pulsatrix perspicillata – Lanthan, 1790) de vida livre: relato de caso. *Rev Educ Contin Med Vet Zootec CRMV-SP* 2013; 11(3):67. **4)**Pigatto J, Pigatto AM. Catarata em cães e gatos. In: Associação Nacional de Clínicos Veterinários de Pequenos Animais. *PROMEVET Pequenos Animais: Programa de Atualização em Medicina Veterinária*. Ciclo 7. Porto Alegre: Artmed Panamericana; 2022.

Palavras chave: Falcoemulsifiação, Oftalmologia, Rapinantes.

Keywords: Falcoemulsification; Ophthalmology; Raptors.

CARACTERIZAÇÃO CLÍNICA E DIAGNÓSTICO DE LEISHMANIOSE CAUSADA POR *Leishmania enriettii* EM DOIS PORQUINHOS-DA-ÍNDIA (*Cavia porcellus*)

Clinical characterization and diagnosis of leishmaniasis caused by *Leishmania enriettii* in two guinea pigs (*Cavia porcellus*)

Fernanda Taques Wendt[1]*, Thiago Francisco Costa Solak [1], Talita Valmorbida [1], Camila Coscrato de Oliveira[1], Julia Welter Nascimento[1], Alaina Maria Correia[1], Jacqueline Schrotke del Vecchio[1], Rogerio Ribas Lange[1]

[1]Departamento de Medicina Veterinária, Laboratório de Medicina Zoológica, Universidade Federal do Paraná, Curitiba, Paraná.

*Email do autor correspondente: vet.fernandatw@gmail.com

Introdução: As leishmanioses são doenças causadas por protozoários do gênero *Leishmania*, transmitidas por vetores e classificadas clinicamente em formas cutânea, mucocutânea e visceral. Diversas espécies apresentam importância zoonótica, afetando seres humanos e animais. No entanto, algumas formas não zoonóticas são clinicamente relevantes na medicina veterinária, como a causada por *Leishmania enriettii*, descrita no Paraná em 1948 (1;2). Considerada uma leishmaniose mucocutânea, a infecção por *L. enriettii* acomete porquinhos-da-índia (*Cavia porcellus*), principalmente os mantidos em ambiente externo. Acredita-se que a transmissão se dá através da picada de flebotomíneos, embora o vetor ainda não tenha sido confirmado (1). Os sinais clínicos incluem o desenvolvimento de nódulos cutâneos firmes e avermelhados com exsudato e ulceração, atingindo orelhas, focinho, dígitos, pálpebras e região perianal. Além disso, as lesões cutâneas podem se disseminar e invadir as membranas mucosas, causando dificuldades respiratórias, broncopneumonia e provocando a morte do animal (3). Este relato descreve a evolução clínica e os achados diagnósticos em dois porquinhos-da-índia, contribuindo para a caracterização da enfermidade na espécie.

Relato de caso: Foram atendidos no Hospital Veterinário da UFPR – Curitiba – PR dois porquinhos-da-índia, machos, de três anos, mantidos em ambiente externo. O primeiro animal (peso: 1,058 kg) apresentava lesões ulceradas crostosas em ambas as orelhas, com início na borda auricular e evolução progressiva por dois meses **(Figura 1A)**. O segundo animal (peso: 0,887 kg) apresentava na região rostral do focinho uma lesão firme e edemaciada com crostas, com o mesmo tempo de evolução **(Figura 1B)**. Ambos mantinham apetite e comportamento responsivo. A suspeita de leishmaniose baseou-se no histórico e no aspecto das lesões. Para confirmação diagnóstica, foram realizadas coletas das lesões por imprinting, citologia aspirativa por agulha fina (CAAF), e biópsia por punch. O imprinting foi negativo; enquanto a CAAF e biópsia revelaram formas amastigotas do protozoário intralesionais, caracterizando uma alteração de natureza inflamatória com curso clínico crônico e secundário à infecção por *L. enriettii*. Após três semanas houve progressão das lesões acometendo as orelhas, face rostral do focinho, ponta do dígito de membro torácico **(Figuras 2A, 2B e 2C)**, e agravamento do quadro respiratório incluindo obstrução nasal, sibilos e perda de peso. Devido à piora clínica, optou-se pela eutanásia. À necropsia, observou-se congestão pulmonar e lesões ulceradas extensas.

Discussão e Conclusão: O presente relato apresenta a descrição das lesões causadas por *L. enriettii* em porquinhos-da-índia, caracterizando sua progressão e formas de diagnóstico laboratorial. Os achados são compatíveis com descrições de surtos espontâneos da doença na espécie, com alterações cutâneas e pulmonares de aspecto e localização semelhantes (3). A doença é de curso progressivo, sendo que a gravidade varia conforme a localização das lesões, principalmente quando há envolvimento respiratório (1). A CAAF se mostrou um método eficaz e pouco invasivo, facilitando o diagnóstico em ambiente clínico. Este relato contribui para o

conhecimento da leishmaniose por *Leishmania enriettii* em porquinhos-da-índia, destacando a apresentação clínica mucocutânea com comprometimento respiratório. A caracterização clínica dos casos reforça a importância da vigilância sobre essa enfermidade endêmica do sul do Brasil, especialmente nos animais de companhia expostos a vetores.

Referências: **1)** Soccol VT, Castro EAD, Reifur L, Teixeira VN, Lange RR, Luz E. Guinea Pigs Naturally Infected by *Leishmania enriettii*: Clinical Analyses, Parasite Isolation and Identification. Braz Arch Biol Technol. 2021;64(spe):e21210095. **2)** Paranaiba LF, Pinheiro LJ, Torrecilhas AC, Macedo DH, Menezes-Neto A, Tafuri WL, et al. *Leishmania enriettii* (Muniz & Medina, 1948): A highly diverse parasite is here to stay. PLoS Pathog. 2017;13(5):e1006303. **3)** Ribeiro C, Koubiach KN, Faccini LS, Teixeira MC, Schüür FA, Thomaz-Soccol V, et al. Outbreak of leishmaniasis caused by *Leishmania enriettii* in guinea pigs (*Cavia porcellus*). Pesq Vet Bras. 2023;43:e07241.

Palavras-chave: roedores; leishmaniose mucocutânea; citologia aspirativa.
Keywords: rodents; mucocutaneous leishmaniasis; fine needle aspiration.

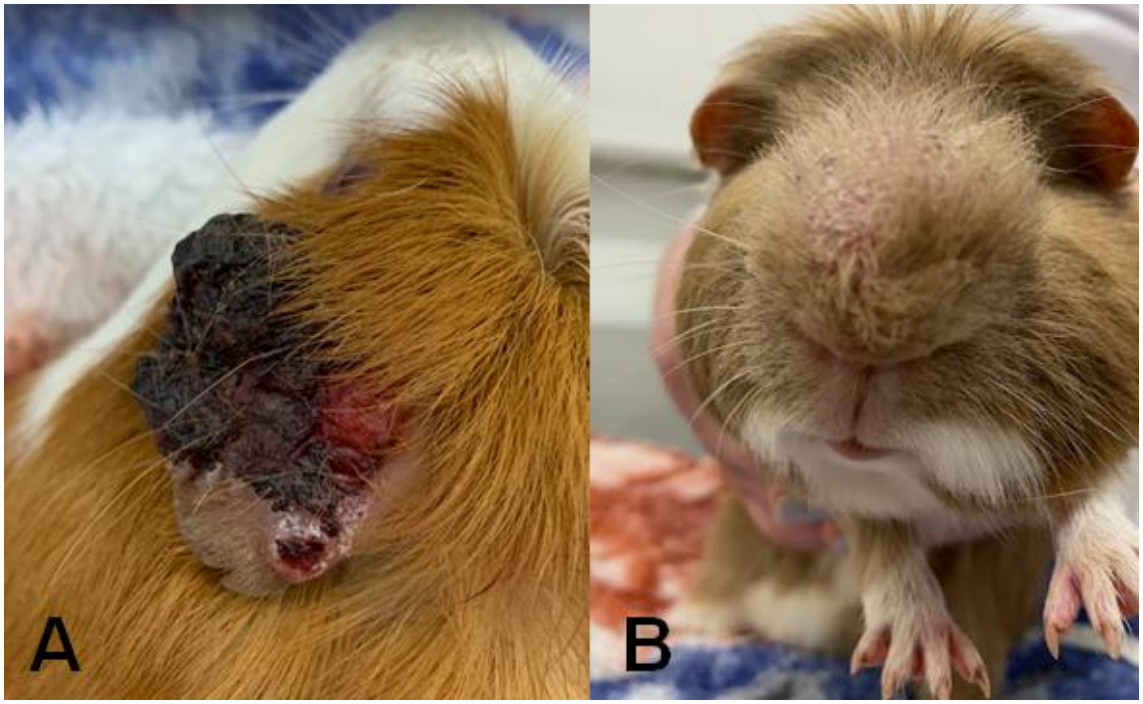

Figura 1: Aspecto das lesões no primeiro momento da avaliação. (A) Lesão na orelha esquerda de porquinho-da-índia acometido por *Leishmania enriettii*. (B) Lesão edemaciada na face rostral do focinho de porquinho-da-índia acometido por *Leishmania enriettii*.



Figura 2: Aspecto das lesões de porquinhos-da-índia diagnosticados com *Leishmania enriettii* após 21 dias. (A) Progressão da lesão na orelha esquerda, com extensão das áreas de necrose e

crostas ulceradas. (B) Progressão da lesão no focinho, com aumento de volume e formação de crostas ulceradas. A lesão obstruía uma das narinas, causando sibilos e dispneia. (C) O animal ainda apresentou lesão ulcerada no dígito em membro torácico.

EMPREGO DO BIOVIDRO-60S E ALFA-BISABOLOL NO TRATAMENTO DE FRATURA INFECTADA EM RAPOSA-DO-CAMPO (*Lycalopex vetulus*)
Application of Bioglass-60S and Alpha-Bisabolol in the treatment of infected fracture in Hoary-Fox *(Lycalopex vetulus)*

Giovanna Borges Gomes[1]*, Lara Bernardes Bizinoto[1], Rebeca Alves de Oliveira[1], Keniker Junior Borges Batista[2], Fabia Maria Braga[3], Isabela Costa Bomtempo[3], Claudio Yudi Kanayama[4], Endrigo Gabellini Leonel Alves[4]

[1]Hospital Veterinário da Uniube, Universidade de Uberaba, Uberaba, Minas Gerais.
[2]Instituto Estadual de Florestas, Cetras Patos de Minas, Patos de Minas, Minas Gerais.
[3]Centro Universitário de Patos de Minas, Patos de Minas, Minas Gerais.
[4] Universidade de Uberaba, Uberaba, Minas Gerais.

*Email do autor correspondente: giovannaborgesmedvet@gmail.com

Introdução: O atropelamento de animais silvestres representa uma das principais ameaças à fauna brasileira, com estimativas de 470 milhões de vertebrados terrestres mortos por ano nas rodovias (1). A raposa-do-campo (*Lycalopex vetulus*) está entre os mamíferos afetados, frequentemente apresentando fraturas ortopédicas. Nestes casos, a intervenção cirúrgica é uma abordagem terapêutica eficaz para promover a recuperação e a reintrodução desses animais à natureza (2). Nesse contexto, o presente resumo visa relatar o tratamento cirúrgico e terapêutico de fratura infectada de fêmur em raposa-do-campo.
Caso: Foi recebido no Hospital Veterinário uma raposa-do-campo, macho, de 3kg, recolhida devido a um atropelamento. Passou por avaliação clínica e exames radiográficos (**Figura 1**), sendo possível notar fratura cominutiva em diáfise proximal e média do fêmur, com múltiplos fragmentos ósseos. Após avaliação do estado geral, foi submetido ao procedimento cirúrgico de osteossíntese de fêmur, utilizando a técnica Double Plate-Rod. O procedimento consistiu na retirada do tecido desvitalizado e das fibroses, um pino liso 2.0 foi inserido no canal medular, seguido da aplicação de uma placa de reconstrução na face lateral e uma placa reta na face cranial do fêmur, ambas do sistema 2.0 e na função de ponte. Após estabilização da fratura foi depositado 3g de Biovidro-60S e 200mg/kg de Alfa-bisabolol no foco da fratura (**Figura 2**), para posterior síntese dos tecidos. O protocolo utilizado após o procedimento foi de buprenorfina 7mcg/kg, cefazolina 30mg/kg, meloxicam 0,1mg/kg, dipirona 25mg/kg. Após 6 dias do procedimento, o membro acometido apresentou edema e vermelhidão, e ao puncionar o aumento de volume, foi drenado em torno de 130mL de líquido purulento (**Figura 2**) durante 4 dias consecutivos. O líquido puncionado foi encaminhado para cultura, resultando no crescimento das bactérias *Pseudomonas* spp e *Proteus* spp, e novas imagens radiográficas foram realizadas, apresentando alterações sugestivas de osteomielite. Após o resultado do antibiograma, foi instituído o uso da ceftriaxona 50mg/kg (42 dias), como forma de tratamento. Ao término do tratamento, seguido de 2 semanas sem uso de antibióticos, foi realizado a coleta de material, através da punção do fêmur com agulha, para realização de cultura bacteriana, a qual não houve crescimento. Em novo exame radiológico, as imagens demonstraram consolidação óssea favorável, indicativo da conclusão de um tratamento eficaz e com preservação do osso acometido.
Discussão e Conclusão: O tratamento cirúrgico com Double Plate-Rod visa a estabilização da fratura, promovendo a recuperação funcional do membro afetado (3),

como visto no presente relato. Alves e colaboradores (4) citam que a aplicação de Biovidro-60S no foco da fratura pode acelerar o processo de consolidação óssea, devido às suas capacidades de aumentar a atividade osteblástica, como observado no caso descrito, com avançada reação óssea em 118 dias após o procedimento. De acordo com Amaral (5), o Alfa-bisabolol apresenta ação calmante, antibactericida, e anti-inflamatória, que foi essencial para este relato, se tratando de uma fratura infectada. Portanto, pode-se concluir que a associação de técnica cirúrgica adequada, em conjunto com o biomaterial e o óleo utilizados, foram essenciais para o sucesso do caso.

Referências:

1) Maia AC, Bager A. Projeto Malha-Manual para equipe de campo. **Centro Brasileiro de Estudos em Ecologia de Estradas–UFLA** 2013; 30p.

2) Muir W. Trauma: physiology, pathophysiology, and clinical implications. **Journal of veterinary emergency and critical care** 2006; 6(4): 253-263.

3) Reems MR, et al. Use of a plate-rod construct and principles of biological osteosynthesis for repair of diaphyseal fractures in dogs and cats: 47cases (1994–2001). **American Veterinary Medical Association** 2003; 223(3).

4) Alves EGL, et al. Effect of the ionic product of bioglass 60s on osteoblastic activity in canines. **BMC Vet. Res** 2015; 11: 1-8.

5) Do Amaral V, et al. Alpha-Bisabolol: a review of bioactive properties antiphlogistic. **Research, Society and Development** 2021; 10(12).

Palavras-chave: Biomateriais; Ortopedia; Mamíferos Selvagens.
Keywords: Biomaterials; Orthopedics; Wild Mammals.

Figura 1: Exames radiográficos, em projeção médio-lateral, realizados durante o tratamento. (A) Fratura cominutiva em diáfise proximal e média do fêmur direito – Dia 0; (B) Pós-operatório imediato com Double Plate-rod – Dia 04; (C) Imagens com alterações sugestivas de osteomielite – Dia 10; (D) Remodelamento e consolidação óssea favoráveis – Dia 122.

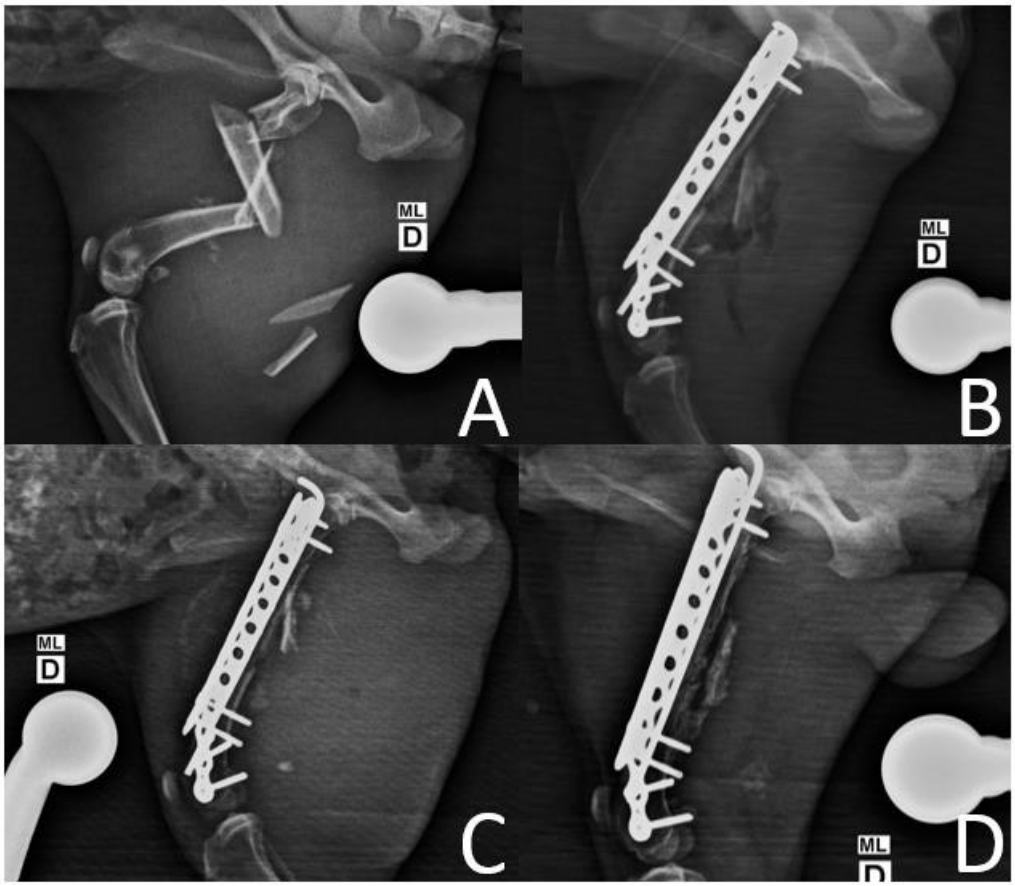

Figura 2: Imagens do Trans e Pós-operatório. (A) Double Plate Rod em face cranial e lateral do fêmur direito; (B) Aplicação de Biovidro (60S) e Alfa-bisabolol no foco da fratura, previamente a síntese dos tecidos; (C) Membro edemaciado após 6 dias do procedimento cirúrgico; (D) 40ml de líquido purulento puncionado do membro afetado.



INTOXICAÇÃO DE LAGOMORFO POR *Ipomoea asarifolia* (Desr.) Roem. & Schult.
Lagomorph poisoning by *Ipomoea asarifolia* (Desr.) Roem. & Schult.

Nathalia Fernandes Pinto[1]*, Matheus Henrique Andrade da Silva[1], Alice Rainara Câmara Galdino Nascimento[1], Cauã Rocha Lopes Freire[1], Ana Clara Oliveira Campos[1], Gabriel Barreto Pinto[1], Yanna Carolina Ferreira Teles[1], Mirta Oliveira Gomes da Silva[1], Abraão Ribeiro Barbosa[1].

[1]Centro de Ciências Agrárias, Universidade Federal da Paraíba, Areia, Paraíba.

*Email do autor correspondente: nathalia.fernandes.pinto@academico.ufpb.br

Introdução: A *Ipomoea asarifolia* (Desr.) Roem. & Schult., conhecida como salsa ou salsa-brava, é uma planta tóxica para várias espécies animais. Em ruminantes, causa sintomas neurológicos como ataxia, tremores, convulsões e nistagmo, além de sinais gastrointestinais como salivação excessiva e diarreia, devido a substâncias que afetam o sistema nervoso central. Embora amplamente descrita na literatura veterinária quanto à sua toxicidade em espécies de produção, poucos relatos envolvem animais domésticos não ruminantes ou espécies utilizadas em experimentação.
Relato de Caso: No presente relato, um coelho [*Oryctolagus cuniculus* (Linnaeus, 1758)] macho adulto de aproximadamente 3 anos, da raça Lion Head, escore corporal 3-4, pesando 3,5 kg, mantido em biotério, junto a mais 20 animais no setor de cunicultura do CCA/UFPB, ingeriu acidentalmente partes da *Ipomoea asarifolia* misturadas à sua dieta. Mesmo com a ingestão de uma pequena quantidade, uma vez que o vegetal foi colhido acidentalmente, o animal apresentou, minutos após a ingestão das folhas e talos, sintomas agudos de intoxicação, incluindo convulsões, nistagmo, descoordenação motora, inclinação cefálica, sialorreia e descoordenação neurológica generalizada. Ao ser colocado no solo, o animal apresentava rolamento corporal completo para o lado contralateral à inclinação cefálica, o que sugere perda de equilíbrio decorrente de disfunção vestibular. A sintomatologia teve início logo após o repasto, caracterizando um quadro neurotóxico de abrupta evolução, com duração de aproximadamente 20 minutos (momento registrado em vídeo), seguidos por uma recuperação rápida e completa antes da possibilidade de acesso e intervenção médica veterinária. Após o ocorrido, o animal passou a acompanhamento médico veterinário, e não apresentou alterações nos parâmetros biológicos, sinais clínicos de evolução prolongada, recorrência dos sintomas, manifestações clínicas residuais ou sequelas da intoxicação.
Discussão e Conclusão: Este achado reforça a hipótese de que os efeitos tóxicos em lagomorfos podem ser agudos e autolimitados, mas ainda não totalmente compreendidos. Na literatura encontrada, em um experimento controlado realizado com coelhos alimentados por 15 semanas com dietas contendo diferentes níveis de inclusão de folha de *Ipomoea asarifolia*, não foram observadas mortes nos grupos expostos a dietas composta com até 7,5% da planta. Em contrapartida, a inclusão de 10% ou mais resultou em mortalidade de até 29%, além de alterações hepáticas associadas ao esforço de detoxificação. No presente relato, apesar da ingestão acidental, única e em quantidade desconhecida, e desconsiderando a fase aguda imediata, o animal não apresentou qualquer tipo de sequela clínica após a recuperação inicial. Dessa forma, *Ipomoea asarifolia* deve ser considerada uma planta de risco em ambientes onde animais confinados possam ter acesso a ela, o que reforça a necessidade de cuidados rigorosos na formulação da dieta de espécies domésticas e na vigilância das áreas de pastejo. O caso também evidencia a importância da identificação criteriosa das espécies vegetais oferecidas aos animais, mesmo em pequenas quantidades, diante do potencial risco toxicológico. Por se tratar de um relato isolado, são necessários estudos adicionais que subsidiem condutas terapêuticas mais adequadas e permitam compreender com maior profundidade os mecanismos fisiopatológicos dessa intoxicação em lagomorfos.

Referencias: **1)** MONTEIRO, Evaldo Augusto Salomão. Avaliação toxicológica da *Ipomoea asarifolia* (Salsa) em ratos. 2010. Tese de Doutorado. UNESP. **2)** LOPES, José Radmácyo Gomes et al. Administração de diferentes concentrações de folhas de *Ipomoea asarifolia* na ração de camundongos. Ciência Rural, v. 44, p. 872-877, 2014. **3)** GETSO, Munnir Mukhtar; HASSAN, Alhassan Musa; MUAZU SHUAIBU TAMBURAWA, Mudassir. Reproductive traits of rabbits fed *Ipomea asarifolia* Leaf Meal (IALM) levels in Semi-Arid Zone of Nigeria. Journal of Animal Science Quaterly, v. 1, n. 1, p. 1-13, 2021.

Palavras-chave: Coelho; Salsa-Brava; Toxicologia.
Keywords: Rabbits; Toxicology; Ginger-leaf.

Figura 1: Macho adulto (20) de aproximadamente 3 anos, da raça Lion Head, com *head tilt* e midríase, minutos pós intoxicação.



MANEJO CLÍNICO E SENSORIAL EM TUCANO-TOCO (*Ramphastos toco*) COM CEGUEIRA BILATERAL

Clinical and sensory management in toco toucan (*Ramphastos toco*) with bilateral blindness

Cláudio Yudi Kanayama[1], Lara Bernardes Bizinoto[2]*, Ananda Neves Teodoro[2], Giovana Borges Gomes[2], Rebeca Alves de Oliveira[2], Isabella Domingos Pedrosa[2], João Paulo Vieira dos Santos[3], Renato Linhares Sampaio[1]

[1]Universidade de Uberaba, Uberaba, Minas Gerais.
[2]Hospital Veterinário da Uniube, Universidade de Uberaba, Uberaba, Minas Gerais.
[2]Hospital de Clínicas da UFTM, Universidade Federal do Triângulo Mineiro, Uberaba, Minas Gerais.

*Email do autor correspondente: larabbizinoto@gmail.com

Introdução: A deficiência visual representa um desafio no manejo de aves silvestres *ex situ*. Aves com deficiência visual podem apresentar qualidade de vida adequada quando submetidas a protocolos específicos de manejo (1). Ranfastídeos possuem particularidades anatômicas, como visão lateralizada acentuada e campo binocular reduzido, intensificando os desafios comportamentais (2). O objetivo deste trabalho é relatar o manejo de tucano-toco (*Ramphastos toco*) com cegueira bilateral mantido sob cuidados humanos.

Caso: Um tucano-toco de três meses aproximadamente, sexo indeterminado, 0,34 kg, foi resgatado em novembro/2023 e levado a um Hospital Veterinário em Uberaba-MG, apresentando cegueira bilateral. No exame oftalmológico apresentou atrofia do olho esquerdo, possivelmente de origem traumática, mas sem histórico da causa, e perfuração do olho direito, sendo submetido à enucleação (Figura 1). O exame radiográfico de crânio, anterior à enucleação, não revelou fraturas ou alterações ósseas (Figura 2). O manejo consistiu em alimentação manual duas vezes ao dia, oferecendo 20% do peso corporal em dieta com ração para tucanos e frutas. A ave foi mantida em gaiola (1,15x0,8x0,95m) com poleiros na diagonal e bebedouro sempre no mesmo local. O animal desenvolveu um mapeamento espacial por meio de batidas da ranfoteca nas grades da gaiola e objetos, conseguindo, posteriormente, movimentar-se sem colisões e, após seis semanas, desenvolver capacidade de localização independente do bebedouro e poleiro. Observou-se melhora progressiva da acuidade auditiva, com reconhecimento de sons específicos durante a abertura da gaiola e aproximação do tratador após 12 meses. Após um ano, foi transferido para mantenedouro de fauna silvestre licenciado, onde permanece com protocolo similar. Após 20 meses do atendimento inicial, retornou para nova avaliação, passando por exame ultrassonográfico ocular, demonstrando ausência do bulbo ocular direito (enucleado), e a presença de estruturas amorfas de ecogenicidade distintas na órbita esquerda, entrando em consenso com a análise oftalmológica de atrofia (Figura 2). Não houve complicações decorrentes da enucleação e atrofia do olho contralateral (Figura 2). Atualmente a ave apresenta 0,62 kg, ausência de estereotipias, mantendo somente dependência para alimentação, contudo demonstrando autonomia para hidratação e movimentação no recinto.

Discussão e conclusão: O protocolo de manejo oferecido demonstra viabilidade de manejo desta espécie com deficiência visual em ambientes controlados (1,3). A melhora da acuidade auditiva e desenvolvimento de estratégias compensatórias de orientação espacial são consistentes com adaptações neuroplásticas descritas em aves cegas, incluindo maior dependência sensorial do tato para navegação (3). O desenvolvimento de técnicas de mapeamento tátil com a ranfoteca representa adaptação comportamental específica, não previamente descrita em ranfastídeos (2). O protocolo de alimentação manual mostrou-se eficaz, evitando procedimentos invasivos como gavagem. A manutenção do mesmo ambiente e rotinas permanentes foram fundamentais para o sucesso adaptativo (4). O ganho de peso adequado para a espécie indica sucesso nutricional do protocolo adotado. A soltura observada em aves de rapina com lesões oculares (5) sugere que avaliações oftalmológicas detalhadas são fundamentais para decisões de manejo controlado. O manejo prolongado de tucano-toco com cegueira bilateral demonstrou ser viável, resultando no desenvolvimento de mecanismos adaptativos específicos e reforçando a viabilidade de manutenção em ambiente controlado com protocolo de manejo em casos similares.

Referências:

1) Zimmerman J, et al. Is it advisable to rehabilitate and release owls with monocular vision? **Int J Avian Wildlife Biol**. 2018;3(1):5-13.
2) Scott EM, Hoppes S. In: Montiani-Ferreira F, Moore BA, Ben-Shlomo G (editors). **Wild and Exotic Animal Ophthalmology - Volume 1: Invertebrates, Fishes, Amphibians, Reptiles, and Birds**. Cham: Springer Nature Switzerland AG; 2022. p.415-428.
3) Moore BA, et al. Blind free-living kiwi offer a unique window into the ecology and evolution of vertebrate vision. **BMC Biol**. 2017; 15:85.
4) Cade TJ, Temple SA. Management of threatened bird species: evaluation of the hands-on approach. **Ibis**. 1995;137(2):161-172.
5) Ribeiro L, et al. Ocular lesions in birds of prey in Portugal: a retrospective study. **Birds**. 2024;5(4):637-647.

Palavras-chave: Adaptação espacial; aves silvestres; oftalmologia.
Keywords: Spatial adaptation; wild birds; ophthalmology.

Figura 1: Tucano-toco apresentando atrofia do olho esquerdo (A) e ausência do olho direito após enucleação (B). Após 20 meses do atendimento inicial, atrofia do olho esquerdo (C), aspecto do bulbo ocular direito após enucleação (D).



Figura 2: Ausência de fraturas em exame radiográfico de crânio (A e B) e a evidente diferença entre estrutura ocular direita e esquerda (B). Presença de estruturas amorfas de ecogenicidade distintas na órbita esquerda (C) e ausência completa do globo ocular direito, após enucleação (D), em exame ultrassonográfico ocular.

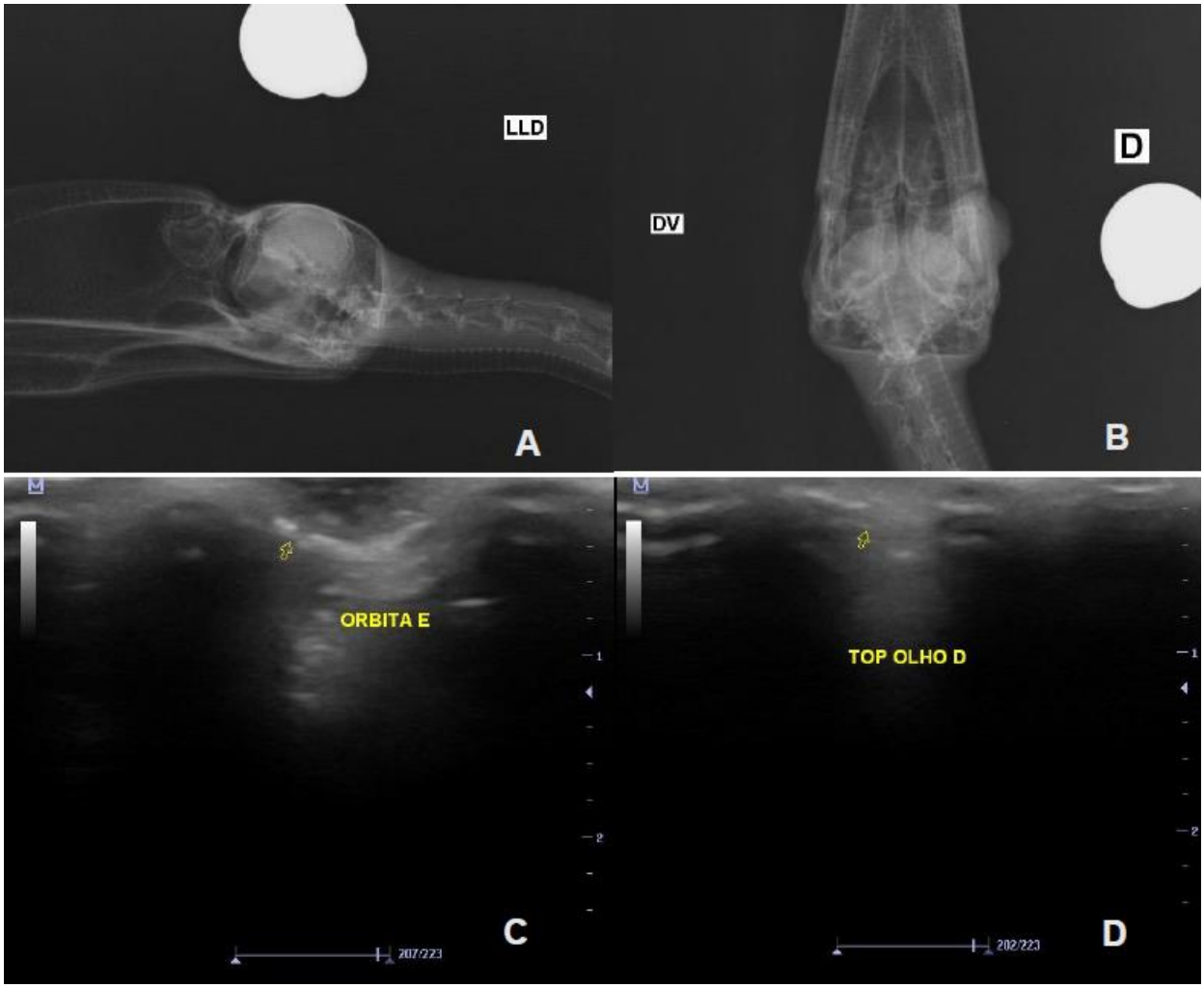

TIMPANISMO RUMINAL EM VEADO-ROXO (*Passalites nemorivagus*): RELATO DE CASO
Rumen tympany in an amazonian brown brocket (*Passalites nemorivagus*): Case report

Rayanne Gomes Silveira[1]*, Caroline Sotto Mayor Padua Rodrigues[1], Natália Boaventura Reis de Assis[1], Gabrielly Uchôa Gonçalves[1], Ellen Medeiros Almeida[2], Anna Lívia Altieri Lobo dos Santos[2], Djacy Barbosa Ribeiro[2], Ana Silvia Sardinha Ribeiro[1]

[1]Universidade Federal Rural da Amazônia (Centro de Triagem e Reabilitação de Animais Selvagens), Belém, Pará.
[2]Universidade Federal Rural da Amazônia (Serviço Integrado de Atenção ao Equídeo), Belém, Pará.

*Email do autor correspondente: silveirarayanne@yahoo.com

Introdução: O veado-roxo (*Passalites nemorivagus)* é um mamífero artiodáctilo, encontrado na Amazônia e em áreas de transição (1). Entre as enfermidades que podem acometer esses animais, destaca-se o timpanismo ruminal, caracterizado pela distensão acentuada do rúmen, devido à incapacidade do animal de expulsar gases produzidos durante o processo fisiológico da fermentação (2).

Material e Métodos: No dia 9 de maio de 2025, foi encaminhado por um órgão ambiental ao Centro de Triagem e Reabilitação de Animais Selvagens, um espécime de veado-roxo **(Figura 1)**, com ataxia e decúbito lateral. O animal, uma fêmea, adulta, com cerca de 10 kg, apresentava um quadro de estresse agudo e distensão abdominal evidente **(Figura 2)**, com sons timpânicos ao teste de percussão. No exame clínico foi observado a ausência de movimentos ruminais no período de 2 minutos (desejável 1-3 por minuto) e turgor cutâneo reduzido. Devido à alta sensibilidade ao estresse nos cervídeos em geral e suas respectivas implicações, foi realizada a sedação do indivíduo com midazolam (0,3 mg/kg IM), antes da continuidade do manejo clínico. Como protocolo terapêutico, foi instituída fluidoterapia com solução de ringer com lactato, calculando-se a taxa de manutenção (50 mL/kg/dia IV), somada ao déficit de 7% de desidratação. O acesso intravenoso foi realizado na veia cefálica. Como coadjuvantes no processo de estabilização, foram administrados dipirona (25 mg/kg IV) e dexametasona (5 mg/animal IM). Diante do baixo peristaltismo ruminal, quadro de percussão timpânica e visível distensão abdominal, realizou-se a ruminocentese. No caso em questão, a ruminocentese foi realizada com o intuito de drenar e aliviar o volume de gases presente no rúmen. Imediatamente após a punção, foi percebido odor característico da eliminação de gases e diminuição da distensão ruminal. Apesar da melhora inicial, o peristaltismo seguia reduzido, motivo pelo qual seguimos para a sondagem orogástrica. O cervídeo foi posicionado em decúbito esternal para o procedimento, que foi interrompido, devido a refluxo de conteúdo alimentar durante a sondagem, enquanto a sonda ainda progredia pelo esôfago, de aspecto pastoso, coloração esverdeada escura e odor fétido. O animal foi mantido em posição esternal, que facilita a eructação e auxilia na respiração (3). Foi administrado éster tributílico (5 ml/VO). O espécime permaneceu em observação e, após cerca de 14 horas da sua admissão no CETRAS, conseguiu se manter em estação e movimentar-se normalmente. Com a evolução do quadro clínico, após quatro dias em reabilitação, o animal foi considerado apto para soltura, sendo destinado a um parque ecológico da região.

Discussão e Conclusão: O timpanismo ruminal em ruminantes selvagens representa um desafio, devido à alta sensibilidade ao estresse desses animais e à escassez de literatura sobre o tema**.** O caso reforça a importância de estudos clínicos voltados para essa casuística. A associação de técnicas como a ruminocentese, fluidoterapia, analgesia e suporte intensivo, possibilitou a recuperação plena do *Passalites nemorivagus*, evidenciando a viabilidade de sua reabilitação e reintrodução ao ambiente natural.

Referências: **1)** Cubas ZS, et al. **Tratado de animais selvagens**. 2ª ed. São Paulo: Roca; 2014. **2)** Panziera W, et al. Timpanismo em bovinos, secundário à obstrução esofágica por *Citrus limon* (limão siciliano). **Pesquisa Veterinária Brasileira** 2016; 36: 397–400. 3) Pugh DG, et al. **Sheep, Goat and Cervid Medicine**. 3th ed. St. Louis: Elsevier Health Sciences; 2020.

Palavras-chave: Cervídeos; reabilitação; ruminocentese.
Keywords: Cervids; rehabilitation; rumenocentesis.

Figura 1: Contenção física realizada em veado-roxo (*Passalites nemorivagus)* por um órgão ambiental no momento do resgate e transporte até o CETRAS.



Figura 2: Distensão abdominal evidente em veado-roxo (*Passalites nemorivagus)*.



BENEFÍCIOS DA FISIOTERAPIA NA REABILITAÇÃO DE FILHOTES DE *Psittacara leucophtalmus* COM SPLAY LEG

Benefits of physiotherapy in the rehabilitation of *Psittacara leucophtalmus* infants with splay leg

Nezumi Portela Procópio Frigo[1], Marcela Carvalho Ortiz[1], Vivian Fernandes Moreira Santos[1], Sandra Mara Ferreira Brito Dias Silva[1]

[1]Clínica Veterinária Dra. Exótica. Belo Horizonte - MG

*Email do autor correspondente: nezumiportela@gmail.com

Introdução: Splay leg é uma condição ortopédica, de origem multifatorial, em que ocorre desvio lateral dos membros pélvicos (1) ou ainda, sub-luxação coxofemoral (2). Entre as causas mais comuns estão deficiências nutricionais, fatores genéticos, traumas e ninhos inapropriados (1, 2), sendo esta última frequente em filhotes de aves de intenso convívio antrópico, visto que nas áreas urbanas é frequente a ocupação de lugares impróprios para a construção de ninhos, como calhas, semáforos, chaminés, etc (3).

Relato de Caso: Foram atendidos, entre 2023 e 2025, o total de 11 indivíduos juvenis, de 4 diferentes ninhadas, da espécie *Psittacara leucophtalmus* em Belo Horizonte - Minas Gerais, os quais apresentavam quadro de *splay leg* acentuado (**figura 1A**) e propiocepção reduzida ou ausente. As aves apresentavam empenamento parcial compatível com a idade, escore corporal levemente reduzido, e demais parâmetros dentro da normalidade no momento da avaliação clínica. Todas as ninhadas foram encontradas em ninhos inapropriados, em calhas ou telhados. Foi utilizada uma combinação de técnicas de fisioterapia, incluindo laserterapia, alongamento dos membros com adução das articulações coxofemorais, realização de talas de constrição (**figura 1B**) e estímulo da propiocepção dos pés com a aplicação de contato com diferentes texturas. As talas eram removidas a cada 7 a 14 dias para realização de alongamentos e laserterapia, com laser infravermelho (120mW) na dosagem de 4J em cada uma das articulações e 1J em cada articulação dos dedos. Diariamente eram realizadas as terapias de contato, utilizando-se cerdas de escovas, grama, tapetes e pedras de jardim (**figura 2**). Os tratamentos tiveram duração média de 40 dias, com evolução satisfatória que permitiu a reabilitação completa e posterior soltura dos animais.

Discussão: Diferente do que ocorre em mamíferos, a epífise dos ossos das aves só é calcificada plenamente ao final do período de crescimento (4). Sendo assim, em indivíduos juvenis o tratamento conservativo demonstra-se mais eficaz, assim como em indivíduos cuja alteração seja identificada em estágios iniciais (2). Os membros pélvicos podem ser colocados em posição anatômica e fixados com o auxílio de talas ortopédicas (2, 4). Nos animais deste relato foram testadas talas com esponjas, em que foram feitos furos para passagem dos pés, e estas se mostraram efetivas. A fisioterapia teve papel fundamental no desenvolvimento muscular, amplitude de movimento, estímulo de propiocepção, e permitiu o controle de dor durante a reabilitação sem a necessidade de fármacos convencionais (5).

Conclusão: Após 11 pacientes reabilitados com sucesso, a terapia de constrição associada a modalidades de fisioterapia se demonstrou eficaz para correção de *splay leg* em aves juvenis, mesmo que o desvio dos membros seja severo. O tempo de tratamento também foi satisfatório, e os animais se apresentaram bem durante toda a reabilitação, mesmo sem a utilização de fármacos analgésicos ou antiinflamatórios durante o tratamento, demonstrando ainda mais os benefícios e possibilidades com a fisioterapia.

Referências: **1)** Harrison GJ, Lightfoot TL, Harrison LR. (2006). **Clinical avian medicine** (Vol. 2). Spix publishing Palm Beach, FL. **2)** Doneley B. (2018). **Avian medicine and surgery in practice: companion and aviary birds**. CRC press. **3)** de Lira Filho JA, Medeiros MAS. (2006). Impactos adversos na avifauna causados pelas atividades de arborização urbana. **4)** Harcourt-Brown, Nigel H (2002). Orthopedic conditions that affect the avian pelvic limb. In: **Veterinary Clinics: Exotic Animal Practice**, Volume 5, Issue 1, 49 - 81. **5)** Mahaseth, PK, Raghul S. (2021). **Veterinary physiotherapy—A literature review.** *Int. J. Sci. Healthc. Res*, *6*, 288-294.

Palavras-chave: conservação, fotobiomodulação; luxação
Keywords: conservation, luxation, photobiomodulation

Figura 1: Filhotes de maritaca, ou periquitão-maracanã *(Psittacara leucophtalmus).* 1A- Pacientes no momento do atendimento, apresentando splay leg severo. 1B- Pacientes durante a terapia de constrição com esponjas.

Figura 2: Pacientes em recinto de fisioterapia, com diferentes texturas: grama, cortiça, pedras de jardim e tapete.



Figura 1- Filhotes de maritaca, ou periquitão-maracanã (Psittacara leucophtalmus). **1A-** Pacientes no momento do atendimento, apresentando splay leg severo. 1B- Pacientes durante a terapia de constrição com esponjas.



Figura 2- Pacientes em recinto de fisioterapia, com diferentes texturas: grama, cortiça, pedras de jardim e tapete.

RETALHO DE AVANÇO UNIPEDICULADO PARA CORREÇÃO DE DEFEITO CUTÂNEO NA CAUDA DE OURIÇO-CACHEIRO (*Coendou spinosus*)

Unipedicled advancement flap to correct a cutaneous defect in a hairy dwarf porcupine (*Coendou spinosus*)

Cléo Mendes Vargas[1]*, Júlia Benvegnú Karlinski[1], João Pedro Nunes Soares[1], Paola Antunes Rodrigues[1], Ana Carolina Contri Natal[1], Lívia Eichenberg Surita[1], Roberta Picoli[1], Roger Ferreira Gomes[1], Marcelo Meller Alievi[1]

[1]Núcleo de Conservação e Reabilitação de Animais Silvestres da Universidade Federal do Rio Grande do Sul (PRESERVAS – UFRGS)

*cleomendesvargas@hotmail.com

O ouriço-cacheiro (*Coendou spinosus*) é um animal arborícola que utiliza seus membros para locomover-se por entre os galhos (1), mas a expansão das áreas urbanas submete os animais silvestres à perda de habitat, deixando-os vulneráveis a traumas que podem necessitar de intervenção veterinária (2). O objetivo deste trabalho é descrever a realização de um retalho de avanço unipediculado para correção de defeito cutâneo na cauda de um exemplar da espécie *Coendou spinosus*. Recebeu atendimento veterinário um ouriço-cacheiro de vida livre, macho, adulto, pesando 1,1kg, apresentando trauma na cauda com extensa perda de tecido cutâneo e ósseo. Antes de sua chegada, havia sido aplicada sulfadiazina de prata em spray na lesão. No exame clínico, o paciente estava responsivo, moderadamente desidratado, hipocorado e demais parâmetros normais. Iniciada terapia com meloxicam (0,2mg/kg IM BID por 5d), cloridrato de tramadol (4mg/kg IM BID por 16d), dipirona sódica (25mg/kg VO BID por 25d), ceftazidima (40mg/kg IM BID por 13d), metronidazol (40mg/kg VO BID por 20d) e fluidoterapia. Realizada contenção química para limpeza do ferimento, visando reduzir a contaminação local e retirar tecidos desvitalizados. O animal foi submetido a exame radiográfico, hemograma e bioquímicos, que demonstraram anemia (hematócrito 24% ref. 39-55%) e leucocitose (27.2x10³/µL ref. 2.9-14.4x10³/µL) (3). Uma semana após admissão, o paciente foi encaminhado para amputação da vértebra caudal remanescente (1ª vértebra caudal) e realização de um flap de pele. O procedimento foi conduzido sob protocolo anestésico inicial (MPA) por midazolam (0,5 mg/kg, IM), cetamina (0,5 mg/kg, IM) e morfina (1 mg/kg, IM) e, posteriormente, com isofluorano. O paciente foi posicionado em decúbito esternal com a região pélvica elevada e após antissepsia e isolamento do campo operatório, com auxílio de uma goiva, a vértebra foi removida, mantendo íntegra pele e musculatura da porção ventral proximal da cauda. Posteriormente, realizada lavagem copiosa com solução fisiológica estéril no leito receptor e doador. Para correção do defeito, um retalho de avanço unipediculado foi criado a partir da pele e musculatura restantes, que tiveram seus bordos cutâneos desbridados. Na síntese cirúrgica, aproximação da musculatura foi realizada com sutura padrão Sultan e fio mononylon 3.0, redução de subcutâneo padrão zigue-zague com fio poliglecaprone 3.0 e dermorrafia padrão isolado simples com fio mononylon 3.0, garantindo mínimo de tensão na sutura (Figura 1). No pós-operatório, o animal recebeu novamente meloxicam (0,2mg/kg IM SID por 3d),

continuou com medicações supracitadas e realizada limpeza da ferida cirúrgica com troca de curativos diários. Durante o procedimento, não foi possível visualização total da circulação caudal, portanto o retalho de avanço unipediculado foi classificado como subdérmico, ou seja, depende do plexo subcutâneo para garantir perfusão. Flaps de áreas adjacentes às receptoras são um método prático para fechamento de feridas não acessíveis à oclusão direta e cirurgias reconstrutivas tornaram-se opção viável para consolidar defeitos secundários a traumas (4). Relatos de mamíferos arborícolas que sobreviveram à amputação de membros sugerem que o ouriço-cacheiro pode se adaptar bem à perda de sua cauda (5). Um mês após cirurgia, a lesão encontrava-se com aceitação do retalho e adequada cicatrização, mostrando resultado satisfatório do procedimento.

Referências: 1) GONÇALVES LG, et al. **Mamíferos do Rio Grande do Sul.** 1ª ed. Porto Alegre: Pacartes; 2014. **2)** CUBAS ZS, et al. **Tratado de animais selvagens: medicina veterinária.** 2ª ed. São Paulo: Roca; 2014. **3)** CARPENTER JW, HARMS CA. **Carpenter's exotic animal formulary**. 6th ed. Missouri: Elsevier; 2023. **4)** SLATTER D. **Manual de cirurgia de pequenos animais.** 3ª ed. São Paulo: Manole; 2007. **5)** FOSSUM TW, et al. **Cirurgia de Pequenos animais.** 3ª ed. Rio de Janeiro: Elsevier; 2008.

Palavras-chave: caudectomia; cirurgia reconstrutiva; flap de pele.

Keywords: caudectomy; reconstructive surgery; skin flap.

Figura 1. Sequência fotográfica representando o tratamento de uma extensa lesão caudal em um ouriço-cacheiro (*Coendou spinosus*) que foi manejada com um retalho de avanço unipediculado. **A.** Lesão traumática e com miíase resultando em perda de tecido cutâneo e ósseo. **B.** Paciente posicionado em decúbito esternal demostrando a vértebra, musculatura e pele caudal remanescentes**. C.** A vértebra caudal foi removida e manteve-se a pele e a musculatura. **D.** Vista caudal da dermorrafia do retalho cutâneo e finalização do procedimento cirúrgico. **E.** Vista lateral da dermorrafia do retalho cutâneo e finalização do procedimento cirúrgico. **F.** Aceitação do flap de pele com apropriada cicatrização após 35 dias do procedimento.


A
B
C
D
E
F

CARCINOMA DE CÉLULAS ESCAMOSAS EM UM PEIXE-GATO-ELÉTRICO (*Malapterurus electricus)*

Squamous cell carcinoma in an Eletric Catfish (*Malapterurus electricus*)

Jordana Barros[1]*, Laura Reisfeld[1], Paloma Canedo[1], Islene Santos[1]

[1]Aquário de São Paulo

*Email do autor correspondente: jordana.obarros@gmail.com

Introdução: Neoplasias espontâneas têm sido comumente relatadas em peixes, mas a incidência média é desconhecida. O carcinoma de células escamosas é raramente descrito em peixes na literatura, com alguns relatos em populações selvagens e *ex-situ* (1).

Relato de Caso: Um Peixe Gato Elétrico (*Malapterurus electricus*), adulto, foi avaliado por apresentar uma massa aderida na nadadeira peitoral esquerda, de aproximadamente 1,5 cm, que estava em crescimento há 2 meses. Por conta da capacidade de produção de descargas elétricas da espécie, para a segurança dos técnicos e do animal, foi optado sedar o animal com propofol (5mg/kg) aplicado diretamente nas brânquias.. Para a manipulação , com intuito de evitar descargas elétricas, foi utilizada luva nitrílica coberta com luva de borracha. Durante todo o procedimento o animal foi mantido em circuito de circulação de água com oxigenação. Foi-se acompanhando a frequência respiratória por movimentação opercular e a frequência cardíaca com auxílio de um doppler. Foi realizado bloqueio local com 2mg/kg de lidocaína e, em seguida, feita ressecção da massa com material cirúrgico protegido com fita isolante, envolvida com vetrap estéril. A massa estava friável e aderida principalmente na porção cranial da nadadeira, sendo necessário seccionar parte da mesma. Foi realizada sutura com fio nylon 4-0 na área de secção de parte da nadadeira. Cetoprofeno (2mg/kg) foi administrado via intramuscular e prescrito via oral por mais 2 dias. Durante o procedimento foi realizado coleta de sangue para hemograma e bioquímico. Ao exame de sangue, não foram observadas alterações. O fragmento enviado em formol 10% para exame histopatológico, apresentou diagnóstico compatível com Carcinoma de Células Escamosas.

Discussão e Conclusão: O manejo de peixes elétricos apresenta particularidades, devido ao fato de possuírem órgão elétrico localizado na pele e envolvendo o corpo em boa parte da sua extensão, podendo gerar descargas elétricas de 300 a 400v (2) e devido a este fato, existe a necessidade de usar luvas de borracha e fita isolante para evitar descargas elétricas. As lesões de carcinoma de células escamosas podem assemelhar-se grosseiramente a papilomas ou podem ser uma neoplasia difusa e infiltrativa (1). O aspecto inicial da massa deste caso era sugestivo para papiloma, porém, ao exame histopatológico, o resultado era compatível com carcinoma de células escamosas. A incidência desse tipo

de câncer em peixes na literatura é baixa, cerca de 16 indivíduos, representando 3,5% dos tumores em um estudo realizado (3). Neoplasias em peixes ainda são pouco descritas na literatura, porém o número de casos publicados está crescendo ao longo dos anos. O manejo anestésico e cirúrgico de peixes elétricos necessita de um planejamento prévio para evitar acidentes com a equipe técnica e com o animal em procedimento.

Referências: 1) Vergneau-Grosset C, et. al. Fish Oncology: Diseases, Diagnostics, and Therapeutics. Veterinary Clinics of North America: Exotic Animal Practice 2017; 20(1):21-56. **2)** Gallant, J.R. The Evolution and Development of Electric Organs. In: Carlson, B., et. al. Electroreception: Fundamental Insights from Comparative Approaches. Springer Handbook of Auditory Research, vol 70. Switzerland: Springer, Cham. 2019. p 91–123. **3)** Ferraro, E., et. al. Retrospective Study of the Prevalence, Histopathology, Therapy, and Survival Time of Neoplastic Disease in Fish. Animals 2024; 14: 464.

Palavras-chave: Medicina de Peixes, Oncologia, Cirurgia.
Keywords: Fish Medicine, Oncology, Surgery.

MANEJO GERIÁTRICO DE UM INDIVÍDUO DE RAPOSA-VOADORA (*Pteropus vampyrus*) SOB CUIDADOS HUMANOS

Geriatric care of a Flying Fox (*Pteropus vampyrus*) individual under human care

Jordana Barros[1]*, Laura Reisfeld[1], Paloma Canedo[1], Islene Santos[1]

[1]Aquário de São Paulo

*Email do autor correspondente: jordana.obarros@gmail.com

Introdução: O avanço dos cuidados com animais mantidos sob cuidados humanos vem acarretando o aumento da longevidade desses animais e, com isso, alterações crônicas físicas e mentais podem ser observadas. Essas alterações podem afetar o bem estar do indivíduo, necessitando de cuidados especiais para cada caso específico (1).

Relato de Caso: Uma fêmea de raposa voadora de aproximadamente 19 anos, vem sendo acompanhada nos últimos 2 anos após ter apresentado queda no recinto por doença articular degenerativa. Com exames radiográficos e tomografia neste período de 2 anos, foram confirmadas alterações em cotovelos, articulação escapuloumeral e femorotibiopatelar bilateral, cifose lombar e espondiloses por toda a coluna. Em manejos preventivos, faz-se acompanhamento de nódulos em ambas as adrenais por ultrassom e endocardiose no ecocardiograma, onde ambas as alterações se mantiveram estável. Durante esse período o indivíduo foi separado do grupo, alojado em um local menor para acompanhamento onde foi visto que ainda apresentava quedas. Após acompanhamento por um etograma, visto que as quedas aconteciam principalmente na movimentação de urinar e defecar, realizou-se adaptação do recinto para colocação de cordas de diversas alturas, onde permitia que ficasse apoiada na altura que se sentia mais confortável. O protocolo medicamentoso foi reformulado ao longo desses dois anos, consistindo atualmente em: dipirona 25mg/kg BID + cetoprofeno 0,5mg/kg SID + amitriptilina 1mg/kg SID + suplementação articular (Boswelia 8,6mg + UC2 1,72mg + Vit. K2 2,58mg + Manganes Quelato 1,72mg + Vit D3 86UI + Diacereina 1,72mg + Curcumina 5mg) SID. As terapias complementares realizadas para controle de dor são: laserterapia (luz vermelha e infravermelha 4 joules) 1 vez por semana, sessão de osteopatia semestral e aplicação de implante de ouro nos pontos VB20 (Feng-chi); B23 (Shenshu) e B40 (Weizhong). A avaliação de dor é acompanhada diariamente, onde é avaliado o consumo alimentar, postura na gaiola e comportamento. Quando apresenta alguma alteração nesses parâmetros, a necessidade de resgate analgésico é realizado com aumento pontual da dose de cetoprofeno (0,5 a 1mg/kg) ou administração de tramadol (2 a 5mg/kg).

Discussão e Conclusão: A longevidade de morcegos gigantes do gênero Pteropus mantidos sob cuidados humanos é de média de 20 anos (2), com doença articular degenerativa sendo bastante frequente em morcegos geriátricos, afetando principalmente articulações do quadril, joelho, interfalângicas e metacarpofalângicas (3,4). As dosagens das drogas utilizadas e as técnicas de terapias complementares para este caso foram extrapoladas da literatura conhecida de manejo de dor crônica em cães e gatos (5). Já para o indivíduo em questão foi necessário dessensibilizar ao toque para realizar alguns procedimentos, como a laserterapia e osteopatia, porém não foi permissivo para acupuntura, então a aplicação de implante de ouro em acupontos voltados para dores articulares foi realizada. Com o aumento de animais geriátricos *ex-situ*, se faz necessário manejos adaptados para cada alteração específica. A avaliação preventiva permite o diagnóstico e acompanhamento das alterações, possibilitando intervenções precocemente, melhorando sua qualidade de vida e servindo como modelo para casos semelhantes.

Referências: 1) Krebs, B. L., et. al. Managing Aged Animals in Zoos to Promote Positive Welfare: A Review and Future Directions. Animals. 2018, 8(7), 116. **2)**Weigl, R. Longevity of Mammals in Captivity: from Living Collections of the World. Stuttgart: Schweizerbart'sche. 2005. p 214. **3)** Segura-Cortijos, C. et. al. Mortality and morbidity in captive Livingstone's fruit bats Pteropus livingstonii. Journal of Zoo and Aquarium Research 2022, 10:3, 149–157. **4)** Farina, L..; Lankton, J. Chiroptera. IN: Terio, K. et. al. Pathology of Wildlife and Zoo Animals. San Diego. Academic Press. 2018. p. 607–633. **5)** DUNCAN, B.; LASCELLES, X.; MARCELLIN-LITTLE, D. J. Practical approach to Pain Management and Rehabilitation in Canine osteoarthritis. Academia.edu 2016.

Palavras-chave: Doença articular, Morcego, Terapias complementares.
Keywords: Joint disease, Bat, Complementary therapies.

SARCOMA FUSOCELULAR DE PARTES MOLES EM HAMSTER SÍRIO (*Mesocricetus auratus*): RELATO DE CASO

Fusocellular sarcoma of soft tissues in Golden Hamster (*Mesocricetus auratus*): Case report

Yuri Dellape Lima[1]*, Clarice Oliveira Cavalcante[1], Emily Raquel Gomes Fernandes Moreira[1], Vitor Fernando Mendes Malta[1], Fabiano Rocha Prazeres Júnior[1], Nayadjala Távita Alves dos Santos[1], Amanda de Carvalho Moreira[2], Maxsuel Pedro dos Santos Lima[1], Ana Carolina Pontes de Miranda Maranhão[3]

[1]Centro universitário Cesmac, Maceió, Alagoas.
[2]VETZ Maceió - Medicina de Animais Silvestres e Exóticos, Maceió, Alagoas.
[3]Pato Laboratório Veterinário, Maceió, Alagoas

*yuridellapelima@gmail.com

Introdução: Hamsters sírios (*Mesocricetus auratus*) são pequenos roedores amplamente criados como animais de companhia, destacando-se pelo comportamento dócil e fácil manejo, mas que, quando acometidos por alterações clínicas como massas cutâneas e subcutâneas, exigem abordagem diagnóstica criteriosa devido à diversidade de etiologias possíveis (1). Entre os principais diagnósticos diferenciais de massas em tecidos moles estão os abscessos, geralmente decorrentes de traumas, hérnias ventrais de origem congênita ou adquirida e as neoplasias, benignas ou malignas, que devem ser sempre consideradas na rotina clínica por seu potencial de comprometimento local e sistêmico (1). Neoplasias mesenquimais em hamsters são raramente relatadas, mas são reconhecidas como tumores de comportamento infiltrativo, crescimento rápido e, em alguns casos, capacidade metastática variável (2,4).

Relato de Caso: Uma fêmea não castrada de hamster sírio, com 1 ano e 2 meses, foi encaminhada à clínica especializada apresentando histórico de apetite diminuído, dificuldade para locomoção e aumento progressivo de volume em região inguinal esquerda. O exame físico evidenciou massa bem delimitada, firme, de aproximadamente 4 cm, localizada no subcutâneo inguinal do membro pélvico esquerdo, foi realizada a coleta de material para citologia por punção aspirativa por agulha fina e o resultado foi inconclusivo. Tendo em vista a velocidade da evolução do tumor, a paciente foi submetida a exérese cirúrgica sob anestesia inalatória, precedida por administração de cetamina, morfina e dexmedetomidina como medicação pré-anestésica e lidocaína infiltrativa na linha de incisão para bloqueio loco-regional. Durante o procedimento verificou-se que a massa encontrava-se intimamente aderida à musculatura do quadríceps e abdominal e continha grandes áreas císticas preenchidas por conteúdo hemorrágico, características que dificulataram a divulsão dos tecidos e remoção do tumor. Apesar da remoção completa da lesão e suporte anestésico adequado, a paciente evoluiu para parada cardiorrespiratória e óbito cerca de uma hora após o término do procedimento. A análise macroscópica revelou massa de 3,8 × 2,5 × 1,0 cm, de superfície lisa, coloração parda a esbranquiçada e consistência macia (figura 1). O exame microscópico demonstrou neoplasia fusocelular maligna entremeada por áreas de necrose fibrino-hemorrágica, composta por células alongadas com moderada anisocitose e núcleos vesiculosos com anisocariose acentuada, além de 11 figuras mitóticas em 2,37 mm² (figura 2). O diagnóstico foi de sarcoma fusocelular de partes moles moderadamente diferenciado, com recomendação de imunoistoquímica para definição histogênica, uma vez que fibrossarcomas, neurofibrossarcomas e mixossarcomas compartilham características morfológicas semelhantes (2).

Discussão e Conclusão: Neoplasias de partes moles, como as relatadas em outras espécies e em poucos casos documentados em hamsters, frequentemente exibem limites mal definidos, comportamento invasivo e recorrência local quando não removidas com margens amplas, além de potencial para ulceração, inflamação secundária e óbito relacionado a complicações cirúrgicas ou sistêmicas (3,4,5). Este relato reforça a importância da suspeita clínica de neoplasias mesenquimais em hamsters com massas subcutâneas, a necessidade de exames complementares para definição etiológica e a relevância da histopatologia como ferramenta indispensável para guiar o prognóstico e as condutas terapêuticas.

Referências: **1)** Miwa Y, Mayer J. Hamsters and gerbils. In: Quesenberry K, Mans C, Orcutt C, editors. Ferrets, rabbits, and rodents: clinical medicine and surgery. 4th ed. St. Louis: Elsevier; 2020. p.368-84.
2) Roccabianca P, Schulman FY, Avallone G, Foster RA, Kiupel M, editors. Surgical pathology of tumors of domestic animals. Vol. 3: tumors of soft tissue. Gurnee: Davis-Thompson Foundation; 2020.
3) Cagnini DQ, Heckler MCT, Moya-Araujo CF, Araújo GHM, Amorim RL. Cutaneous myxosarcoma in a Syrian hamster (*Mesocricetus auratus*). Semina: Ciências Agrárias 2011; 32(3):1145-50.
4) Goldschmidt MH, Hendrick MJ. Tumors of the skin and soft tissues. In: Meuten DJ, editor. Tumors in domestic animals. 4th ed. Ames: Iowa State Press; 2002. p.45-117.
5) von Bomhard W, et al. Cutaneous neoplasms in pet rabbits: a retrospective study. Veterinary Pathology 2007; 44(5):579-88.

Palavras-chave: Neoplasia; Patologia; Roedor.
Keywords: Neoplasia; Pathology; Rodent.

Figura 1:



Legenda: Sarcoma de tecidos moles em hamster Sírio (Mesocricetus auratus) em decúbito dorsal. Massa infiltrativa em membro pélvico esquerdo de aproximadamente 5,5 centímetros, aderido, não ulcerado, firme e parcialmente alopécico.

Figura 2:

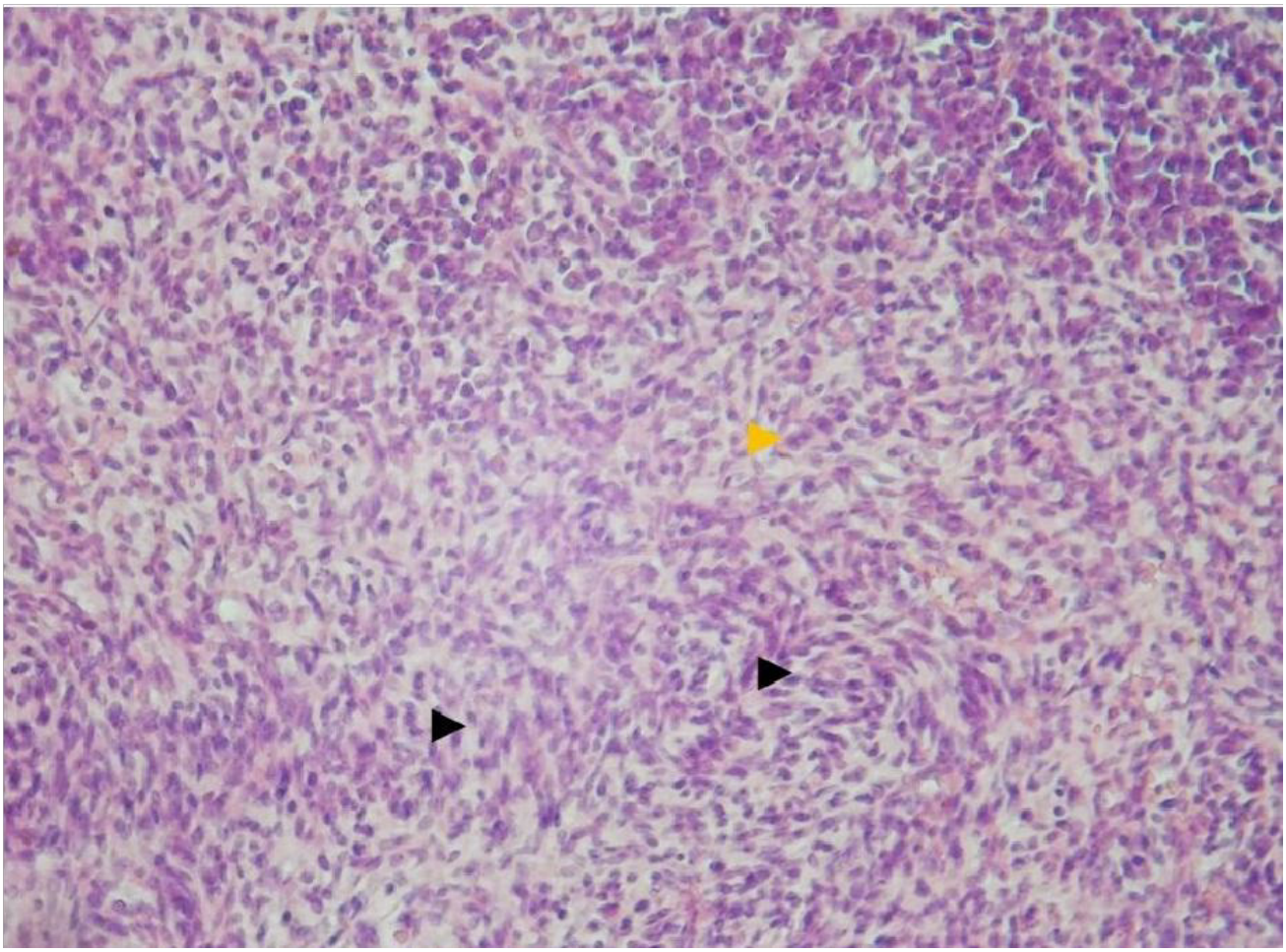

Legenda: Fotomicrografia de sarcoma de tecidos moles em Hamster Sírio (Mesocricetus auratus). Proliferação celular mesenquimal com grande quantidades de células mesenquimais disformes ou arranjadas em projeções digitiformes (ponta das setas pretas), nota-se no terço inicial da lâmina um infiltrado inflamatório misto composto por neutrófilos, macrófagos e proliferação neoplásica maligna, evidenciada pelo alto pleomorfismo celular nuclear e citoplasmático, hipercromasia , multinucleações, e presença de grande quantidade de mitoses (ponta da seta amarela). Hematoxilina e Eosina, 40X.

EVIDÊNCIA DE AGRESSÃO INTRAESPECÍFICA EM JUVENIS DE *Myrmecophaga Tridactyla* DE VIDA LIVRE

Evidence of intraspecific aggression in free-ranging juvenile *Myrmecophaga tridactyla*

Débora Quintino[1*], Grazielle Soresini[1], Pablo Dutra[1], Rafael Ferraz[2], Camila Sanches[1], Danilo Kluyber[3] e Arnaud Desbiez[1]

[1]Instituto de Conservação de Animais Silvestres-ICAS, Campo Grande, Mato Grosso do Sul, Brasil 79040-290.
[2]CBMM – Araxá, Minas Gerais, Brasil.
[3]Naples Zoo at the Caribbean Gardens, Florida, US.

*Email do autor correspondente: d.quintino@unesp.br

Introdução: O tamanduá-bandeira *(Myrmecophaga tridactyla),* maior representante da ordem *Pilosa*, está classificado como vulnerável à extinção (1) e apresenta comportamento predominantemente solitário, com escassos registros documentados de agressões intraespecíficas em vida livre (2). **Relato de caso:** Este relato descreve o manejo clínico de dois filhotes, um macho e uma fêmea, com cerca de um ano de idade e separados de suas mães há aproximadamente seis meses — fase crítica de vulnerabilidade. Ambos eram monitorados com coletes equipados com tecnologia GPS e VHF, em uma fazenda localizada dentro de uma Área de Proteção Ambiental (-20.4756, -54.5401), no Mato Grosso do Sul, Brasil. Em 23 de janeiro de 2025, o macho foi encontrado com lesões perfurantes na região escapular esquerda, compatíveis com ferimentos causados por garras de outro tamanduá-bandeira, conforme descrito em literatura clínica (3). Posteriormente, em 26 de junho de 2025, a fêmea apresentou lesão semelhante, com perfuração única no dorso. Para avaliação e tratamento, ambos foram anestesiados com uma combinação intramuscular de butorfanol (0,1 mg/kg), detomidina (0,1 mg/kg) e midazolam (0,2 mg/kg) (4). As feridas foram higienizadas com soro fisiológico e tratadas com pomada cicatrizante e antisséptico tópico em spray. Foi administrada penicilina (30.000 UI/kg, via intramuscular). O acompanhamento clínico foi realizado quinzenalmente por cerca de um mês para cada filhote, com contenção física por puçá, totalizando três capturas por indivíduo. As lesões apresentaram boa evolução até a cicatrização completa (**Figura 1**). Amostras de sangue total e soro foram coletadas para hemograma e avaliação bioquímica, sem alterações sugestivas de infecção sistêmica (4). **Discussão:** A ocorrência de agressão intraespecífica entre indivíduos da mesma espécie em ambiente natural é rara na literatura, o que confere relevância ao presente registro para o entendimento do comportamento da espécie. O contexto reforça a importância da adoção de protocolos de manejo ex situ, como a já estabelecida separação de machos e fêmeas prenhes de Xenarthra sob cuidados humanos (5). As lesões observadas, distintas daquelas causadas por predadores ou cães domésticos, sustentam a hipótese de agressão intraespecífica. **Conclusão:** Este relato contribui para o aprimoramento de estratégias de conservação *ex situ*, oferecendo dados relevantes sobre comportamento, hábitos e ecologia da espécie, além de embasar ações de conservação in situ mais eficazes. A partir desses registros, destaca-se a importância de estudos contínuos sobre interações comportamentais em vida livre, visando ampliar a compreensão ecológica da espécie e fortalecer iniciativas integradas de preservação em longo prazo.

Referências: 1) Miranda F, Chiarello AG, Abba AM, et al. *Myrmecophaga tridactyla*. **The IUCN Red List of Threatened Species.** 2014; e.T14224A47441961. Disponível em: https://dx.doi.org/10.2305/IUCN.UK.2014-1.RLTS.T14224A47441961.en. Acessado em:

08 jul. 2025. **2)** Abba AM, Superina M, Vizcaíno SF. Ecology and conservation of the giant anteater (*Myrmecophaga tridactyla*). **Mammalian Biology.** 2019;94:10–18. **3)** Souza JM, Reis AC. Injuries caused by *Myrmecophaga tridactyla*: a clinical report. **Revista Brasileira de Medicina Veterinária.** 2016;38(2):123–127. **4)** Alves MH, Kluyber D, Alves AC, et al. Hematology and biochemistry reference intervals in chemically immobilized free-ranging giant anteaters (*Myrmecophaga tridactyla*). **European Journal of Wildlife Research.** 2023;69:37. Disponível em: https://doi.org/10.1007/s10344-023-01663-5. **5)** Luba CN, Kluyber D, Massocato GF, et al. Ex situ approaches for the conservation of genetic resources in the superorder Xenarthra. **Biopreserv Biobank.** 2021;19(6):431–439. doi:10.1089/bio.2021.0182.

Palavras-chave: Comportamento animal, conservação, manejo clínico
Keywords: Animal behavior, clinical management, conservation

Figura 1: Imagens de lesões perfurativas em juvenis de tamanduá-bandeira (Myrmecophaga tridactyla) em vida livre: (A) lesão escapular esquerda no macho (23/01/2025); (B) cicatrização da lesão do macho (26/02/2025); (C) lesão dorsal na fêmea (26/06/2025); (D) cicatrização da lesão da fêmea (07/08/2025).

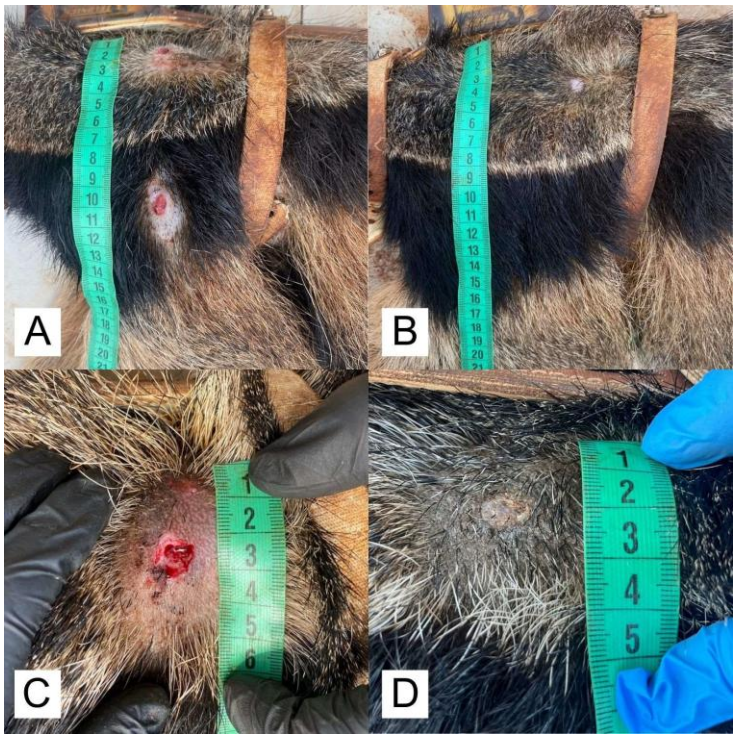

RELATO DE CASO: TRICOMONÍASE EM *Psittacara leucophthalmus* POSITIVO PARA HERPESVÍRUS DE PACHECO EM SÃO PAULO

Case report: trichomoniasis in *Psittacara leucophthalmus* positive for psittacid herpesvirus in wildlife care center in Sao Paulo

Beatriz Toniol[1,2], Beatriz Rodrigues Takeda[1,3*], Mayra Hespanhol Frediani[1], Ticiana Zwarg[1,3], Felipe Almeida Lucato[1], Vanessa Caldeira Olivares[1], Yasmin dos Santos Boide[1], Giovanna Silva Alves Lima[1]

[1]Divisão da Fauna Silvestre - Prefeitura de São Paulo, São Paulo, São Paulo.
[2]Universidade São Judas, São Paulo, São Paulo.
[3]Faculdade de Medicina Veterinária e Zootecnia - Universidade de São Paulo, São Paulo, São Paulo.

*Email do autor correspondente: biatakeda@usp.br.

Introdução: O *Trichomonas spp.* é uma doença parasitária causada por protozoários, responsável pelo aparecimento de lesões granulomatosas na orofaringe e, por vezes, sistêmica (1) apresentando emagrecimento progressivo, levando a óbito. A transmissão ocorre por contato direto/indireto, através de fômites e água contaminada (2), estando associada a aves de rapina e columbiformes (1), sendo incomum a identificação em psitacídeos. O Herpesvírus de Pacheco *(PsHV-1)* acomete diversas espécies de psitacídeos e é altamente infeccioso e agudo, causando letargia, diarreia, anorexia, sinais nervosos, respiratórios e morte súbita (3). A transmissão ocorre de forma semelhante à tricomoníase. Este trabalho relata a identificação de *Trichomonas spp.* em um indivíduo de *Psittacara leucophthalmus* positivo para Herpesvírus recebido em uma Instituição de Resgate de Fauna em São Paulo. **Relato de Caso:** Um indivíduo adulto de Periquitão-maracanã, macho, advindo de vida livre foi recebido em 21/03/2025, com queixa de ferimento. Ao exame clínico, sob contenção física e química, constatou-se caquexia, apatia, fratura com hematoma e edema em terço médio de tibiotarso direito e lesão constritiva em metatarso com início de processo necrótico. O paciente foi internado sob regime de quarentena para coleta de exames diagnósticos de Bornavirus, Circovírus, Herpesvírus e *Chlamydia psittaci*. Devido ao estado clínico, instituiu-se antibioticoterapia, analgesia, e imobilização, até estabilização para amputação do membro necrótico. Em 28/03, obteve-se resultado positivo apenas para Herpesvírus. Em 01/04, realizou-se a amputação da região necrótica do membro e à avaliação física, não se observou evolução de escore corporal, instituiu-se então reforço alimentar via sonda, monitoramento de peso e nova prescrição terapêutica. Em 24/04, o paciente foi reavaliado e constou-se o surgimento de lesões caseosas na base da língua, bordos da cavidade oral e coana (**Figura 1**), associadas a moderada dispneia com estertor respiratório durante à ausculta cardiopulmonar. Foram realizados os exames direto e citologia, com resultado positivo, apresentando protozoários flagelados sugestivos de *Trichomonas spp.,* além de grande quantidade de leveduras com pseudohifas compatíveis com *Candida spp*. O animal recebeu novas prescrições medicamentosas e limpeza oral para o tratamento (**Figura 2**). Em 26/04, o animal veio à óbito e foi encaminhado para necrópsia e análises histopatológicas. A necropsia revelou lesões caseosas em serosa aderidas à tegumento, presença de placas esbranquiçadas na

mucosa do esôfago e lesão circular esbranquiçada no pulmão. Ao laudo histopatológico, destacou-se em esôfago grande quantidade de bactérias gram-positivas e gram-negativas, e estruturas fúngicas dimórficas com pseudohifas sugestivas de *Candida spp*. Em pulmão, moderada pneumonia granulomatosa multifocal. **Discussão:** As lesões encontradas no indivíduo avaliado são compatíveis com as já descritas na literatura para outras espécies (1,2) e, considerando o histórico geral do animal, apresentam relação direta com o *status* de sua imunidade e condição clínica. **Conclusão**: Relaciona-se a infecção por *Trichomonas spp.* a imunossupressão causada pelo Herpesvírus, somada ao estresse da internação e exposição a outras aves carreadoras do protozoário. A associação desses patógenos representa um risco à saúde das aves de vida livre e indica sua circulação *in* e *ex situ,* destacando a relevância dos diagnósticos no monitoramento de doenças em populações silvestres.

Referências: **1)** Teixeira MH. Detecção e abordagem clínica de *Trichomonas spp* em Tucano-Toco (*Ramphastos toco*): relato de caso [Tese]. Botucatu: Universidade Estadual Paulista; 2024. Disponível em: https://hdl.handle.net/11449/295651. **2)** Martinez JPH. Avaliação da ocorrência e impacto de Trichomonas gallinae em aves [Dissertação]. Pelotas: Universidade Federal de Pelotas; 2022. Disponível em: http://guaiaca.ufpel.edu.br/xmlui/handle/prefix/10042. **3)** Reis LWD, Alves SO, Lorenci MS. Doença de Pacheco – um mal silencioso para psitacídeos [Artigo científico]. Umuarama: Universidade Paranaense (UNIPAR); 2023. Disponível em: https://doi.org/10.25110/arqvet.v26i1cont.2023.9140

Palavras-chave: Doença infecto-contagiosa, protozoário, *Psittacidae*
Keywords: Infectious disease, protozoan, *Psittacidae*

Figura 1: Avaliação da cavidade oral de *Psittacara leucophthalmus*. Círculo vermelho indicando placas de *Trichomonas spp.* em coana. Círculo amarelo indicando placas em bordos da cavidade oral. Autoria: Pessoal.



Figura 2: Placas de *Trichomonas spp*. removidas após a limpeza de cavidade oral de *Psittacara leucophthaumus*. Autoria: Pessoal.



DETECÇÃO DE OOCISTOS DE *Isospora* sp. em *Sporophila caerulescens* DOMICILIADO NO MUNICÍPIO DE TERESINA-PI

DETECTION OF *Isospora* sp. OOCYSTS IN *Sporophila caerulescens* RESIDING IN THE MUNICIPALITY OF TERESINA-PI

[1*]Noely Martins Bringel de Morais; [2]Denise Leal Silva; [3]Letícia Maria do Nascimento de Sousa; [4]Madalena Darling do Nascimento Gomes; [5]Erika Maria Gadelha Santos; [6]Ana Carolina Gomes de Azevedo Marques [7]Werner Rocha Albuquerque; [8]Luanna Soares de Melo Evangelista

[1] Médica Veterinária formada pela Universidade Federal do Piauí – UFPI e Pós-graduanda do Programa de Pós-graduação em Tecnologias Aplicadas a Animais de Interesse Regional – PPGTAIR/UFPI, Teresina-PI;
[2] Graduandas em Medicina Veterinária pela Universidade Federal do Piauí – UFPI, Teresina-PI;
[3] Docente do Curso de Medicina Veterinária, Centro Universitário Santo Agostinho (UNIFSA), Teresina-PI;
[4] Docente do Departamento de Parasitologia e Microbiologia – DPM/UFPI e do PPGTAIR/UFPI, Teresina-PI.

*noelymbm@gmail.com

Introdução: As infecções por coccídeos intestinais são comuns em aves. Dentre os protozoários envolvidos, destaca-se o gênero *Isospora*, com espécies descritas em passeriformes. Esses parasitos têm o ciclo monoxênico e sua transmissão ocorre por via fecal-oral, através da água ou alimentos contaminados com oocistos esporulados, podendo causar desde infecções subclínicas até quadros graves, dependendo da carga parasitária e do sistema imune de cada animal. Além disso, fatores como a idade, manejo nutricional e ambiental também pode facilitar a infecção (1). O objetivo desse trabalho foi descrever a ocorrência de oocistos de *Isospora* sp. em fezes de *Sporophila caerulescens* (coleirinho) criado como pet exótico no município de Teresina-PI. **Relato Do Caso**: Em abril de 2025, durante uma avaliação de rotina, uma ave coleirinho de 10 anos de idade, domiciliada em Teresina, apresentava sinais de apatia, dispneia, penas eriçadas e fezes líquidas, sendo constatado escore corporal 2. Na realização do exame parasitológico de fezes por meio das técnicas de sedimentação espontânea e de flutuação, foram encontrados oocistos compatíveis com *Isospora* sp. (Apicomplexa: Eimeriidae), possivelmente da espécie *Isospora sporophilae*, específica de aves do gênero *Sporophila* (2). Ainda no início do tratamento, o animal veio à óbito. **Discussão**: A ocorrência de isosporose é comum em aves, mas a manifestação clínica da doença depende de alguns fatores, como o estado de saúde do animal e a carga parasitária; a idade e os fatores nutricionais também são relevantes (1). A ave em questão além de apresentar sinais clínicos sugestivos de coccidioses, era idosa, condição que pode ter contribuído para o agravamento do quadro. Na literatura consultada, o diagnóstico é realizado por meio de exames coproparasitológicos, principalmente pela técnica de flutuação e a descrição do protozoário se baseia nas características biológicas e morfológicas dos oocistos (3), o que também foi realizado nesse caso em questão. Os exames parasitológicos de fezes são muito importantes para o diagnóstico das coccidioses em aves e a espécie do protozoário também pode ser confirmada por métodos moleculares (3). Estudos revelam, ainda, que um ambiente estressante e uma má nutrição podem comprometer o sistema imune desses animais, tornando-os mais suscetíveis às infecções e manifestações clínicas (1). No entanto, a ave do presente relato vivia sob manejo nutricional e ambiental adequados, mas provavelmente por ser um passeriforme de idade avançada, apresentou-se mais sensível à infecção. Com relação ao tratamento da isosporose em aves, recomenda-se o uso de coccidiostáticos como sulfonamidas, amprólio, nicarbazina, diclazuril e toltrazuril (4). No coleirinho deste relato, o protocolo terapêutico foi iniciado com diclazuril, mas o animal veio à óbito

no segundo dia do tratamento. Vale destacar que o manejo sanitário tanto no criadouro como no domicílio deve ser prioridade para evitar a disseminação de parasitos. **Conclusão**: Conclui-se, baseado no relato e nos estudos recentes, sobre a importância da realização de exames parasitológicos de fezes em aves, visto que os dados colocam o coleirinho como um reservatório de *Isospora* sp., com implicações para a saúde animal, especialmente para os animais idosos.

Referencias: **1)** Silva D C, et al. Pesquisa de oocistos de *Isospora* spp. em passeriformes criados em cativeiro. Ciênc Anim Bras 2014; 15(4): 484-489. **2)** Carvalho Filho P R, et al. Three new species of *Isospora* Schneider, 1881 (Apicomplexa: Eimeriidae) from the double-collared seed eater, *Sporophila caerulescens* (Passeriformes: Emberizidae), from Eastern Brazil. Mem Inst Oswaldo Cruz 2005; 100(2): 151-154. **3)** Rodrigues M B, et al. The vulnerable Sporophila frontalis (Verreaux) and Haplospiza unicolor Cabanis as new hosts for *Isospora sporophilae* Carvalho-Filho, Meireles, Ribeiro & Lopes, 2005 (Eimeriidae) in Brazil. Syst Parasitol 2019; 96: 423-431. **4)** Coelho C D, et al. Tratamento da coccidiose causada por espécies do gênero *Isospora* Schneider, 1881 em curiós *Sporophila angolensis* Linnaeus, 1766 e bicudos *Sporophila maximiliani* Cabanis, 1851 mantidos em regime de quarentena. Rev Bras Med Vet 2012; 34(1): 102-108.

Palavras-chave: Isosporose, Ave, Coleirinho.
Keywords: Isosporosis, Birds, Coleirinho

BLOQUEIO QUADRADO LOMBAR PARA OVARIOHISTERECTOMIA ELETIVA EM *Oryctolagus cuniculus*: RELATO DE CASO

Quadratus lumbar block for elective ovariohysterectomy in *Oryctolagus cuniculus*: case report

Jhenifer Suelen Salustiano Gisto[1]*, Sofia Silva La Rocca de Freitas[1], Elda Ely Gomes de Souza[1], Mariana Sol Serra[1], Isabelle Soares Nogueira Silva[1], William de Almeida Oliveira[1], Denise Pereira Gomes Figueiredo[1], Líria Queiroz Luz Hirano[1].

[1]Faculdade de Agronomia e Medicina Veterinária, Universidade de Brasília, Brasília, Distrito Federal.

*jhenifergisto@alumni.usp.br

Introdução: O bloqueio quadrado lombar (BQL) guiado por ultrassonografia consiste na injeção do anestésico local no plano interfascial entre os músculos quadrado lombar e psoas maior, com foco na dessensibilização das raízes ventrais dos nervos toracolombares e no tronco simpático (1, 2). Objetivou-se avaliar a eficácia do BQL na ovariosalpingohisterectomia eletiva em coelhas. **Relato de Caso:** Nas coelhas 1 (C1) e 2 (C2), foi realizada medicação pré-anestésica (MPA) com midazolam (1,5 mg/kg), dexmedetomidina (5 µg/kg) e metadona (0,5 mg/kg), administrados por via intramuscular (IM). Em C3 utilizou-se o mesmo protocolo, acrescido de cetamina (2 mg/kg, IM). A indução anestésica por via intravenosa (IV) foi realizada com propofol (4 mg/kg) e lidocaína (1 mg/kg) em C1; propofol (4 mg/kg IV), cetamina (1 mg/kg IV) e fentanil (5 µg/kg) em C2; e propofol (5 mg/kg) e cetamina (1 mg/kg) em C3. Após tricotomia e antissepsia da região toracolombar caudal à 12° costela de ambos os antímeros do corpo do animal, foi utilizado um aparelho de ultrassom portátil para realizar o BQL com bupivacaína (2 mg/kg) e dexametasona (0,5 mg/kg em C1 e C2; e 0,1 mg/kg em C3), com o volume final dividido igualmente entre os dois antímeros. A manutenção anestésica foi realizada com infusão contínua IV de propofol (0,3 a 0,8 mg/kg/min) associada à cetamina (1 mg/kg/h) em C1; propofol (0,5 a 1 mg/kg/min), lidocaína (3 mg/kg) e fentanil (2 a 8 µg/kg/h) em C2; e fentanil (5 µg/kg/h), associado à anestesia inalatória com isoflurano, via tubo endotraqueal 2,5, em C3. Para todos os animais, observou-se estabilidade dos parâmetros fisiológicos durante o transoperatório (**Gráfico 1**) e ausência de respostas autonômicas frente aos estímulos nociceptivos, o que se traduziu em recuperação anestésica rápida (**Tabela 1**). Além disso, após as cirurgias, nenhum animal apresentou desconforto à palpação abdominal. O emprego do BQL se mostrou vantajoso por reduzir a demanda de opioides, que podem comprometer a motilidade intestinal, bem como deprimir a função respiratória em coelhos (1). A bupivacaína foi escolhida por sua longa duração de 3 a 6 horas, associada à dexametasona, que prolonga o tempo de duração do bloqueio e reduz a inflamação neural, diminuindo a necessidade de usar opioides no pós-operatório (2, 3).
Discussão e Conclusão: O BQL exige conhecimento detalhado da anatomia dos músculos hipaxiais lombares e de suas fáscias (4), sendo a ultrassonografia um recurso indispensável para a correta identificação do plano interfacial e condução da agulha pela musculatura (5). Na percepção da equipe anestésica, a técnica do BQL possui dificuldade moderada a alta, por envolver conhecimento anestésico, ultrassonográfico e anatômico, além de exigir precisão na deposição do anestésico local entre as fáscias lombares. Contudo, com a aquisição de prática, o bloqueio pode ser realizado em aproximadamente 10 minutos, para ambos os lados. A associação do bloqueio quadrado lombar aos diferentes protocolos anestésicos avaliados promoveu

estabilidade fisiológica e ausência de respostas nociceptivas durante a ovariosalpingohisterectomia em coelhos.

Referências: **1)** Cantó LJ, et al. Ultrasound-guided dorsolateral approach for quadratus lumborum block in rabbits (Oryctolagus cuniculus): a prospective, randomized, blinded, cadaveric study comparing four different injectate volumes. Animals; 13(16): 2559. 2023. **2)** Grubb T, et al. AAHA anesthesia and monitoring guidelines for dogs and cats. J Am Anim Hosp Assoc, 56:59-82. 2020. **3)** Ferré F, et al. Perineural dexamethasone attenuates liposomal bupivacaine-induced delayed neural inflammation in mice in vivo. Br J Anaesth, 125(2):175-183. 2020. **4)** Blanco R, et al. Quadratus lumborum block for postoperative pain after cesarean section: A randomised controlled trial. Eur J Anaesthesiol,32:812-818. 2015. **5)** Answine, JA. Basic Review of Pain Pathways and Analgesia. Anesthesiology News: 137-145. 2018

Palavras-chave: Analgesia, Anestesia regional, Coelho.
Keywords: Analgesia, Regional anesthesia, Rabbit.

Gráfico 1: Parâmetros fisiológicos trans-anestésicos de coelhas submetidas ao bloqueio quadrado lombar em ovariosalpingohisterectomia eletiva.

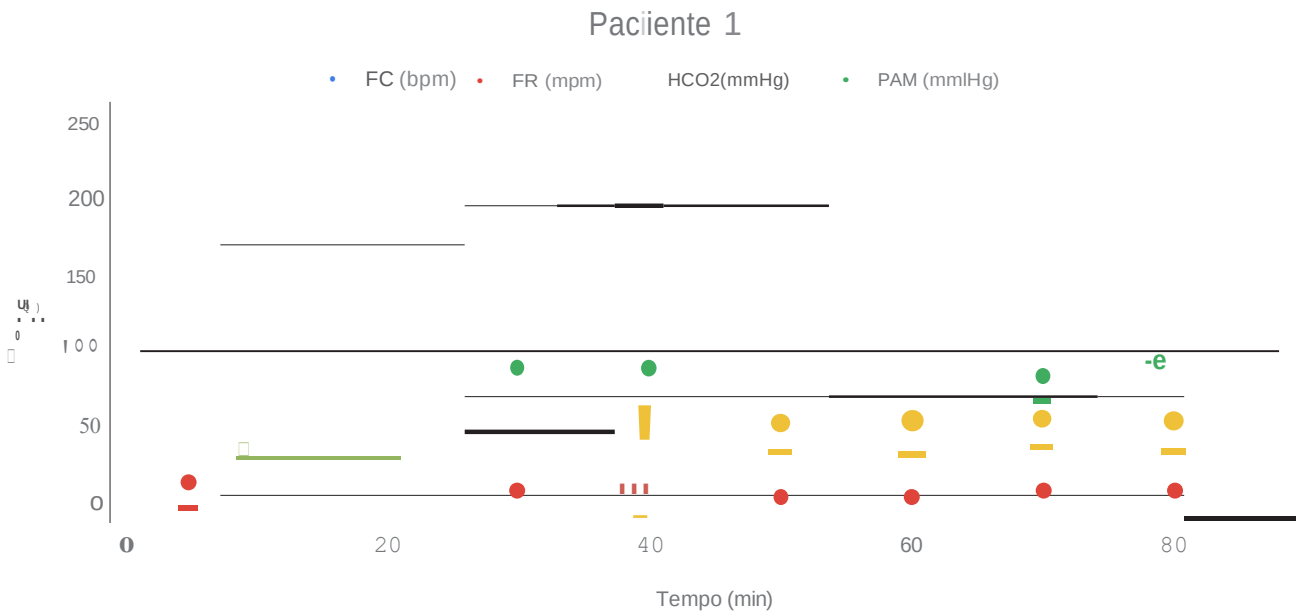
Paciente 1
FC (bpm)
FR (mpm)
HCO2(mmHg)
PAM (mmlHg)
250
200
150
100
50
0
0
20
40
60
80
Tempo (min)

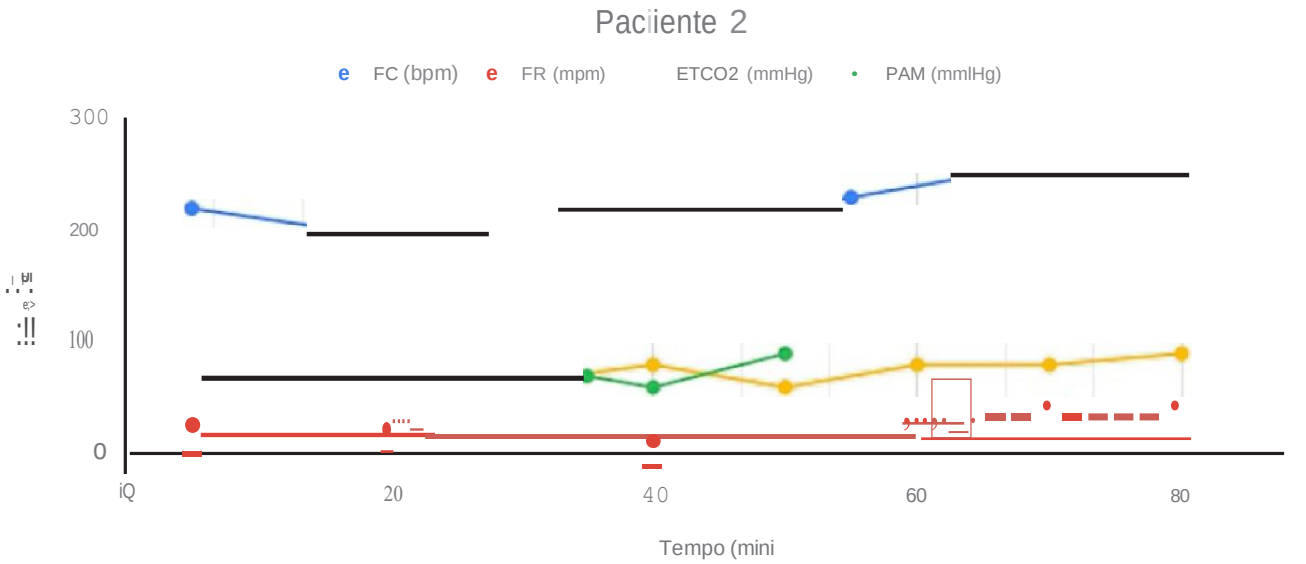
Paciente 2
FC (bpm)
FR (mpm)
ETCO2 (mmHg)
PAM (mmlHg)
300
200
100
0
20
40
60
80
Tempo (mini

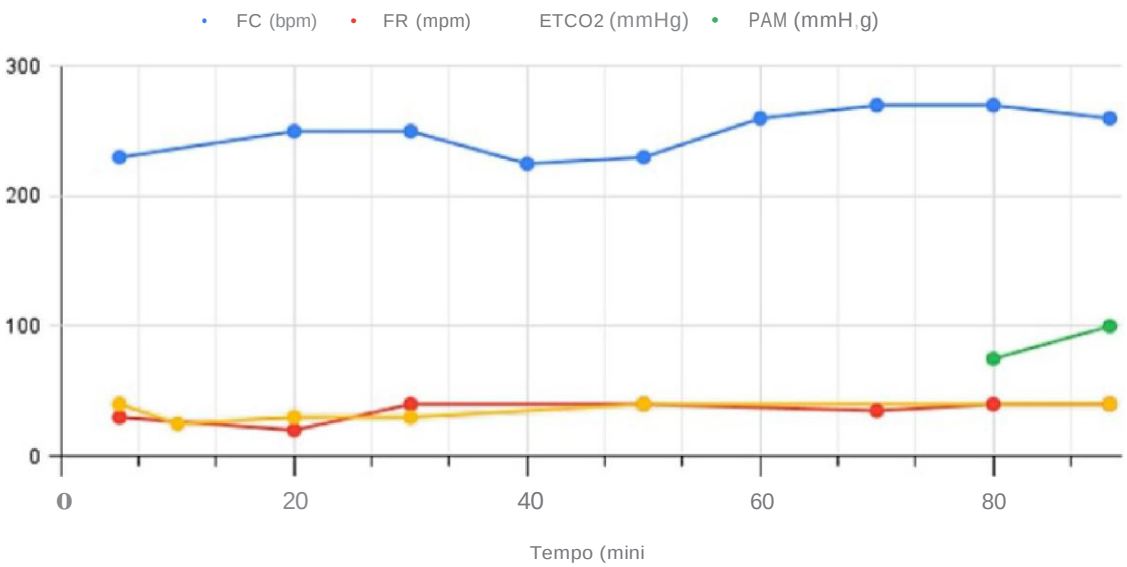
Paciente 3
FC (bpm)
FR (mpm)
ETCO2 (mmHg)
PAM (mmH g)
300
200
100
0
0
20
40
60
80
Tempo (mini

Tabela 1: Tempo de recuperação anestésica e de alimentação espontânea, bem como avaliação de dor abdominal à palpação em coelhas submetidas à ovariosalpingohisterectomia eletiva com uso da técnica do bloqueio quadrado lombar em.

Tabela 1	Coelho 1	Coelho 2	Coelho 3
Tempo de recuperação anestésica (min)	38	40	3
Tempo até alimentação no pós-cirúrgico (min)	38	60	3
Desconforto após palpação abdominal	Ausente	Ausente	Ausente

ELETROCARDIOGRAMA EM *Cariama cristata*: relato de caso

Electrocardiogram in *Cariama cristata*: case report

Helena Exposto Novoselecki[1], Nanci Sousa Nilo Bahia Diniz[1], Sofia Silva La Rocca de Freitas[1], Paulo Davi Soares Melo Rodrigues[1], Barbara Gurgel Maurer[1], Laura Vilela Garcia[1], João Paulo Ambrosio da Silva[1], Líria Queiroz Luz Hirano[1]

[1]Hospital Veterinário de Pequenos Animais (HVET), Faculdade de Agronomia e Medicina Veterinária, Universidade de Brasília (UnB), Brasília, Distrito Federal.

*Email do autor correspondente: helena.novoselecki@aluno.unb.br

Introdução: A *Cariama cristata* (seriema) é uma ave pertencente à ordem Cariamiformes, amplamente distribuída pelo território brasileiro, especialmente em regiões de Cerrado (4). Apesar de ser comumente recebida em centros de triagem e reabilitação de animais silvestres, a literatura científica acerca de parâmetros fisiológicos e enfermidades cardiológicas nesta espécie é escassa. Sabe-se que aves cativas possuem maior predisposição a cardiopatias (3), o que torna o uso de exames cardiológicos fundamentais para a evidenciação de alterações patológicas nesses animais, o que demanda dados de referência espécie-específicos. Neste quesito, destaca-se o uso do eletrocardiograma, que permite a avaliação direcionada dos parâmetros de ondas emitidas durante as despolarizações atrioventriculares (1, 2). O presente estudo teve como objetivo descrever o padrão eletrocardiográfico de uma seriema de vida livre sob cuidados humanos.

Material e Métodos: Um exemplar de *C. cristata*, foi resgatado e encaminhado para atendimento devido à incapacidade de se manter em estação. A partir de exame radiográfico, foi diagnosticada uma fratura em tibiotarso direito e o animal foi submetido à osteossíntese. Devido à demora na recuperação anestésica do paciente, foi recomendada a realização de exames cardiológicos. A eletrocardiografia da ave foi feita com contenção física, o paciente em estação e teve duração de cerca de 5 minutos. As mensurações foram realizadas em derivação DII, velocidade de 50 mm/s e sensibilidade N.

Resultados: A frequência cardíaca média obtida durante o período de avaliação foi de 204 bpm, com duração da onda P de 28 ms, QRS de 56 ms e intervalo entre QT de 170 ms. A amplitude de P foi de 0,18 mV; de R foi de 0,54 mV; S –0,3mV e T – 0,04mV, resultados semelhantes aos de perus e patos, que apresentaram intervalos QRS variando entre 50-65 ms (1). Durante o eletrocardiograma, observou-se a presença de sete extrassístoles monomórficas isoladas de origem ventricular esquerda e ritmo de base sinusal (Figura 1 e 2). Entretanto, não houve achados suficientes que corroborassem o diagnóstico de uma cardiopatia, guiando a conduta clínica para uma nova perspectiva.

Discussão e Conclusão: Ainda que os achados cardiológicos tenham sido próximos ao esperado fisiologicamente, o estudo demonstra que esta ferramenta complementar é importante em pacientes silvestres sob cuidados humanos, inclusive para a determinação de parâmetros de referência. O ECG foi relevante para descartar uma possível afecção cardíaca como causa da recuperação anestésica prolongada e, assim, nortear a conduta clínica. Este trabalho contribui com a medicina de cariamiformes e reforça a urgência na ampliação de estudos sobre os parâmetros cardíacos de espécies nativas.

Referencias: **1)** MISTURA A.O., et al. Comparative assessment of electrocardiographic parameters of some birds in Ilorin—an essential diagnostic tool. **Rev Cubana Invest Bioméd**. 2019;38(3):1-9. **2)** PEREIRA, T.Q. et al. Diagnóstico por imagem de aves. **Tópicos Especiais em**

Ciência Animal. v. 12, p. 147, 2023. **3)** PERRIN, K.L. et al. Investigation into cardiovascular assessment of captive adult scarlet ibis (*Eudocimus ruber*). **Journal of Zoo and Wildlife Medicine**. v. 50, n. 1, p. 190-198,
2019. **4)** SILVA, A.N. et al. Behavioral repertoire of the poorly known Red-legged Seriema, *Cariama cristata* (Cariamiformes: Cariamidae). **Revista Brasileira de Ornitologia.** v. 24, p. 73-79, 2016.

Palavras-chave: cardiologia, eletrocardiografia, seriema.
Keywords: cardiology, electrocardiography, seriema.

Figura 1: Eletrocardiograma de *Cariama cristata* em derivações de membros. Notar ritmo de base sinusal com duas extrassístoles monomórficas (seta), com origem em ventrículo esquerdo.

Figura 2: Derivação D2 mostrando ritmo de base sinusal com três extrassístoles de origem ventricular esquerda monomórficas.

Figura 1: Eletrocardiograma de *Cariama cristata* em derivações de membros. Notar ritmo de base sinusal com duas extrassístoles monomórficas (seta), com origem em ventrículo esquerdo.



Figura 2: Derivação D2 mostrando ritmo de base sinusal com três extrassístoles de origem ventricular esquerda monomórficas.



BLOQUEIO GIN-TONIC em *Oryctolagus cuniculus* PARA AMPUTAÇÃO DE FALANGE
Gin tonic block in *Oryctolagus cuniculus* for phalanx amputation

Jhenifer Suelen Salustiano Gisto[1]*, Sofia Silva La Rocca de Freitas[1], Giovanna de Sena Masera[2], Giovanna Luiza Vieira de Carvalho[1], William de Almeida Oliveira[1], Ana Maria Barros Marques[1], Laura Vilela Garcia[1], Liria Queiroz Luz Hirano[1]

[1] Universidade de Brasília
[2] Universidade Católica de Brasília

*jhenifergisto@alumni.usp.br,

Introdução: A técnica de anestesia regional interfascial combina o bloqueio do plano da Grande Incisura Isquiática (GIN), que promove o bloqueio do tronco lombossacral, e o bloqueio Quadrado Lombar Caudal (C-QLB ou TONIC), o qual bloqueia os nervos do plexo lombar, ambos guiados por ultrassom (1, 2). O presente relato descreve o uso do bloqueio GIN-TONIC como parte do protocolo anestésico multimodal em um coelho (*Oryctolagus cuniculus*) submetido à amputação de falange.
Relato de Caso: Uma fêmea, de 6 anos, foi atendida com um nódulo em falange, diagnosticado na citologia como carcinoma de células escamosas, sendo indicada a amputação de falange. O animal foi pré-medicado com midazolam (1mg/kg), cetamina (5mg/kg), metadona (1mg/kg) e dexmedetomidina (5mcg/kg), todos por via intramuscular. Após relaxamento do animal, foi realizado acesso venoso e posterior indução com propofol (5mg/kg) e lidocaína (1mg/kg), pela via intravenosa (IV). Prosseguiu-se com a realização do bloqueio GIN-TONIC, com bupivacaína (2mg/kg) associada à dexametasona (0,5mg/kg), com auxílio de uma probe linear de 12MHz e cateter 24G. No bloqueio GIN, utilizou-se um transdutor posicionado sobre o íleo direito, cranial ao trocanter maior, para identificação dos vasos glúteos, e no bloqueio TONIC, o transdutor foi posicionado paralelo à crista ilíaca para localizar o processo transverso da sexta vértebra lombar e os músculos sublombares adjacentes, guiando a agulha pelo plano lateral ao músculo quadrado lombar, assim como demonstrado na **Figura 1** (3). A manutenção anestésica foi realizada com propofol 0,4mg/kg/min IV e lidocaína 1,4mg/kg/h IV. A monitorização dos parâmetros fisiológicos está representada no **Gráfico 1**. Não foram observados sinais compatíveis com resposta nociceptiva durante o procedimento, que durou 20 minutos. O animal se recuperou bem do procedimento anestésico, e não demonstrou sinais de dor no membro por pelo menos 6 horas.
Discussão e Conclusão: As doses indicadas de propofol para lagomorfos é de 0,8 a 1 mg/kg/min para manutenção anestésica (4), o dobro da utilizada no presente caso, o que indica que o bloqueio locorregional contribuiu significativamente para a redução da demanda de anestésicos gerais, o que favorece manutenção do plano, bem como da estabilidade hemodinâmica. Cães submetidos ao bloqueio GIN-TONIC necessitaram de doses mais baixas de propofol para indução anestésica, com manutenção dos valores de frequência cardíaca dentro do intervalo de referência fisiológica (1). No coelho deste relato, foi realizada indução anestésica prévia à realização do bloqueio, para evitar excitabilidade do animal. A eficácia do bloqueio foi demonstrada pela ausência de respostas autonômicas aos estímulos nociceptivos durante o procedimento, resultado compatível com os achados de um estudo prévio em coelho (3) e também em cães (1, 2), que registraram

antinocicepção intraoperatória com preservação da função motora dos membros pélvicos. Esses achados reforçam a aplicabilidade e eficiência da técnica em lagomorfos submetidos a cirurgias ortopédicas de membros pélvicos, demonstrando que sua inclusão em um protocolo anestésico multimodal proporcionou analgesia perianestésica eficaz, reduziu a necessidade de anestésicos gerais e preservou a função hemodinâmica, assim como manteve a função muscular tônica no pós-operatório.

Referências: **1)** Otero PE, et al. Ultrasound-guided greater ischiatic notch plane block combined with the caudal quadratus lumborum block (GIN-TONIC block) in dogs undergoing pelvic limb surgery: preliminary results. **Animals (Basel),** v. 14, n. 12, p. 1764, 2024. **2)** Otero PE, et al. Ultrasound-guided caudal quadratus lumborum block combined with the greater ischiatic notch plane block as motor-protective analgesia for the pelvic limb in dogs**.** **Veterinary Anaesthesia and Analgesia**, v. 51, p. 97–106, 2023. **3)** Robinson AR, Otero PE. Lumbosacral plexus block using the GIN & TONIC approach in a rabbit. **Veterinary Anaesthesia and Analgesia**, 2025. https://doi.org/10.1016/j.vaa.2025.06.003. **4)** Fisher P, Graham JE. Rabbits. In: Carpenter JW, Harms CA (editors). **Carpenter's Exotic Animal Formulary**. 6th ed. Missouri: Editora ELSEVIER; 2023. p. 838-928.

Palavras-chave: Anestesia regional, coelho, ultrassom
Keywords: rabbit, regional anesthesia, ultrasound

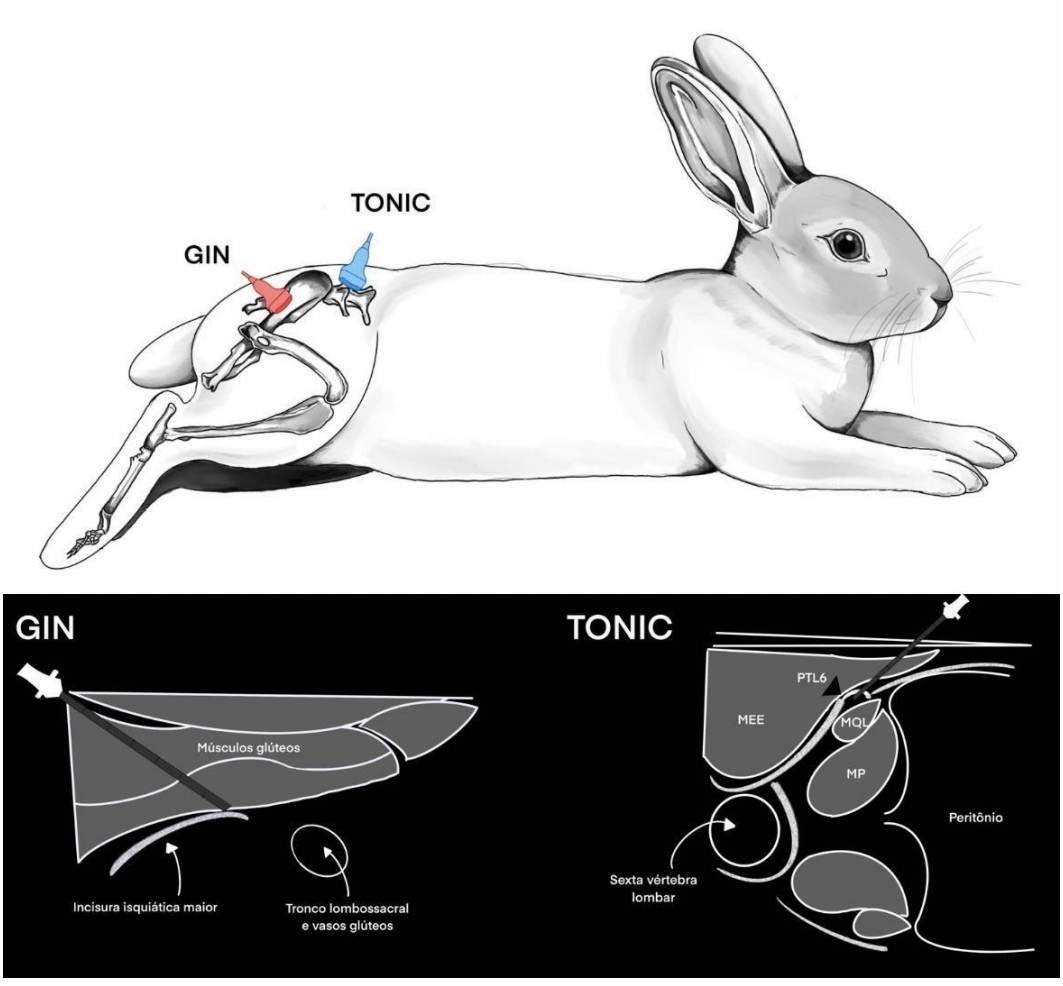

Figura 1. Representação esquemática da aplicação dos bloqueios GIN (em vermelho) e TONIC (em azul) guiados por ultrassonografia em coelho. O animal está posicionado em decúbito lateral, com os membros pélvicos em posição neutra. No bloqueio GIN, o transdutor é posicionado transversalmente no terço médio de uma linha imaginária que conecta a espinha ilíaca dorsal cranial ao ângulo medial da tuberosidade isquiática. A injeção é realizada no plano da incisura isquiática maior, com a inserção do cateter a partir do aspecto lateral do transdutor, visualizando-se o feixe neurovascular composto pelo tronco lombossacral e vasos glúteos. No bloqueio TONIC, o transdutor é posicionado sobre o processo transverso da sexta vértebra lombar (PTL6), cranial e paralelo à crista do íleo, com sua marca voltada dorsalmente. A imagem evidencia a distribuição do anestésico entre os músculos quadrado lombar (MQL) e psoas (MP), ventralmente ao PTL6. Abreviações: PTL6 - processo transverso da sexta vértebra lombar; MEE - músculo eretor da espinha; MQL - músculo quadrado lombar; MP - músculos psoas. Fonte: adaptado de Robinson e Otero (3).

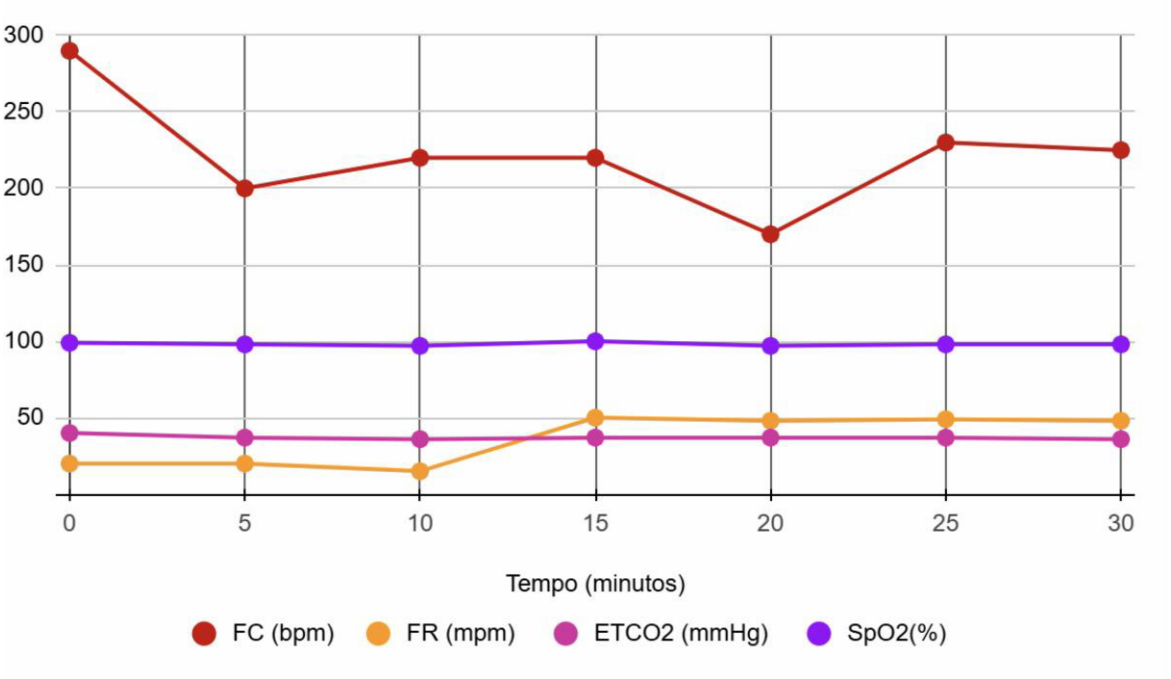

Gráfico 1. Monitorização anestésica do paciente durante a cirurgia. Fonte: Autores.

TRATAMENTO DE FERIDA EM ÍBIS-SAGRADO-AFRICANO (*Threskiornis aethiopicus*) COM USO DE PELE DE TILÁPIA
Wound treatment in African sacred ibis (*Threskiornis aethiopicus*) using tilapia skin

Nathalia Aline Luz Rodrigues[1]*, Ana Clara Fernandes Gomes[2], Ana Carolina Monteiro Miranda Grolla[3], Caio Eduardo Tardivo Okamoto[4], Mariana Castilho Martins[5] , André Luiz Mota Costa[6] , Rodrigo Hidalgo Friciello Teixeira[7]

[1234567] Parque Zoológico Municipal Quinzinho de Barros (PZMQB), Sorocaba, São Paulo.

Programa de Pós- Graduação em Animais Selvagens da Universidade Paulista "Júlio de Mesquita Filho" (UNESP- Botucatu), Botucatu, São Paulo; Universidade de Sorocaba (UNISO), Sorocaba, São Paulo.

*Email do autor correspondente: nathalia_aline@outlook.com

Introdução: O íbis-sagrado-africano (*Threskiornis aethiopicus*), pertencente à família *Threskiornithidae* é comumente mantido sob cuidados humanos em diversas instituições. Nestes ambientes, traumas representam uma importante causa de morbidade e mortalidade, frequentemente associados à interação com elementos do recinto, conflitos intraespecíficos ou interespecíficos, dentre outros fatores (1). Tais injúrias, por vezes, requerem intervenções terapêuticas prolongadas e, em espécies selvagens, o tratamento torna-se desafiador devido a fatores comportamentais, anatômicos e susceptibilidade a alterações fisiológicas induzidas por estresse, os quais podem comprometer o processo cicatricial. Entre os avanços terapêuticos, a pele de tilápia do Nilo (*Oreochromis niloticus*) tem se destacado como alternativa promissora na medicina humana e veterinária, para o tratamento de lesões cutâneas de diferentes etiologias. Registrada pela Anvisa, suas propriedades estruturais e biológicas, como resistência à tração, alta concentração de colágeno tipo I, elevado teor de umidade e morfologia compatível com a pele, favorecem sua adesão ao leito da ferida, proliferação celular e regeneração tecidual (2).
Material e Métodos: O presente trabalho tem como objetivo relatar a sua aplicação como curativo biológico oclusivo temporário no manejo de ferida cutânea em um exemplar de *Threskiornis aethiopicus* mantido sob cuidados humanos. Um macho, adulto, foi atendido com uma ferida aberta contaminada, de origem traumática, situada na face medial e lateral de rádio e ulna direitos, envolvendo as regiões proximal e média, com ampla área de desnudamento cutâneo, exposição de musculatura e presença de tecido desvitalizado nas bordas e no leito da lesão (**Figura 1**). Procedeu-se à contenção farmacológica, limpeza, desbridamento do leito e reavivamento das bordas da ferida, observando-se inviabilidade de aproximação tecidual em virtude da ausência de epitélio. O protocolo terapêutico inicial consistiu na administração de cloridrato de tramadol (4 mg/kg/IM, BID) por 3 dias, dipirona (25 mg/kg/IM, BID) e meloxicam (0,5 mg/kg/IM, SID) ambos por 5 dias, enrofloxacina (20 mg/kg/IM, BID) por 7 dias e curativo de alginato de cálcio e sódio, BID. Após cinco semanas sem evolução satisfatória (**Figura 1**) e diante do agravamento do estresse pela manipulação frequente, optou-se pela adoção da pele de tilápia como alternativa terapêutica. As peles de

tilápia foram processadas segundo metodologia proposta por Lima Júnior (3) e Santos e Alencar (4), aplicadas diretamente sobre o leito da ferida e recobertas com bandagem elástica adesiva e esparadrapo.

Resultados: O curativo foi substituído a cada cinco dias, por quatro semanas (**Figura 2**). No período de quatro semanas, observou-se evolução cicatricial satisfatória, com formação consistente de tecido de granulação e cobertura epitelial parcial (**Figura 2**). A pele de tilápia demonstrou excelente integração ao leito da ferida, auxiliando no controle do exsudato, na neoformação tecidual e epitelização (2,3).

Discussão e Conclusão: Além das propriedades estruturais, seu perfil bioativo antioxidante, antibacteriano, neuroprotetor, analgésico e anti-hipertensivo reforça seu potencial terapêutico (5). Embora amplamente estudada em humanos (3) e animais (4), inclusive em espécies selvagens (5), ainda são escassos os relatos científicos em aves. Este relato amplia o conhecimento sobre o uso desse biomaterial em espécies aviárias, evidenciando eficácia em *Threskiornis aethiopicus* e destacando-a como alternativa viável, funcional e economicamente acessível no manejo de feridas extensas.

Referências: **1)** McCreesh K, et al. A retrospective analysis of the morbidity and mortality of captive Northern bald ibis (*Geronticus eremita*), African sacred ibis (*Threskiornis aethiopicus*), and scarlet ibis (*Eudocimus ruber*) housed at the London Zoo from 2000 to 2020. Journal of Zoo and Wildlife Medicine, 54 (1), 94- 101, 2023. **2)** Araújo, J.M.L. et al. Morphological and therapeutic aspects of tilapia (*Oreochromis niloticus*) skin in the treatment of burns and reconstructive surgeries. Revista Coopex, 14 (5), 4040–4049, 2023. **3)** LIMA JÚNIOR, et al. Uso da pele de tilápia (*Oreochromis niloticus*), como curativo biológico oclusivo, no tratamento de queimaduras. Revista Brasileira de Queimaduras, Limeira, 16 (1), 10- 17, 2017. **4)** Santos T, Alencar CLM. Utilização da pele da tilápia do Nilo (*Oreochromis niloticus*) como curativo oclusivo biológico em feridas cutâneas de cães e gatos. Arquivos Brasileiros de Medicina Veterinária FAG, 4 (1), 2021. **5)** Peres AF, et al. A utilização da pele de tilápia no tratamento de queimaduras em animais [Trabalho de Conclusão de Curso]. Florianópolis: Universidade do Sul de Santa Catarina; 2023. Disponível em: https://repositorio.animaeducacao.com.br/handle/ANIMA/38377.

Palavras-chave: Aves; biomaterial; cicatrização.
Keywords: Birds; biomaterial; cicatrization.

Figura 1: A - Lesão cutânea extensa na face medial de membro torácico direito, acometendo região proximal de rádio e ulna, com perda tecidual significativa, exposição muscular e leito da lesão com tecido desvitalizado. B - Lesão com necrose na face lateral de membro torácico direito, em região de rádio e ulna. C e D - Cicatrização discreta após cinco semanas de aplicação de curativo com alginato de cálcio e sódio.

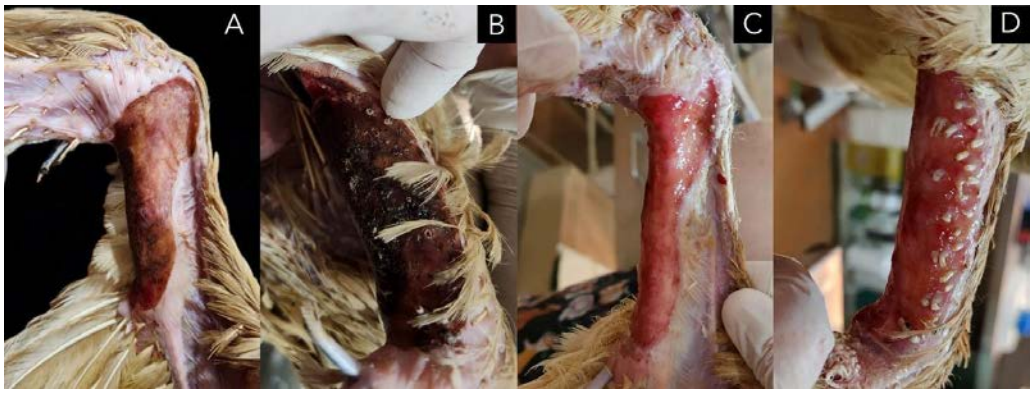

Figura 2: A - Aplicação de curativo biológico oclusivo de pele de tilápia diretamente sobre o leito da ferida. B - Cicatrização no primeiro dia de aplicação do enxerto; C e D- Processo cicatricial após uma semana após aplicação do enxerto; E - Cicatrização observada duas semanas após aplicação. F- Cicatrização após quatro semanas de aplicação do curativo.

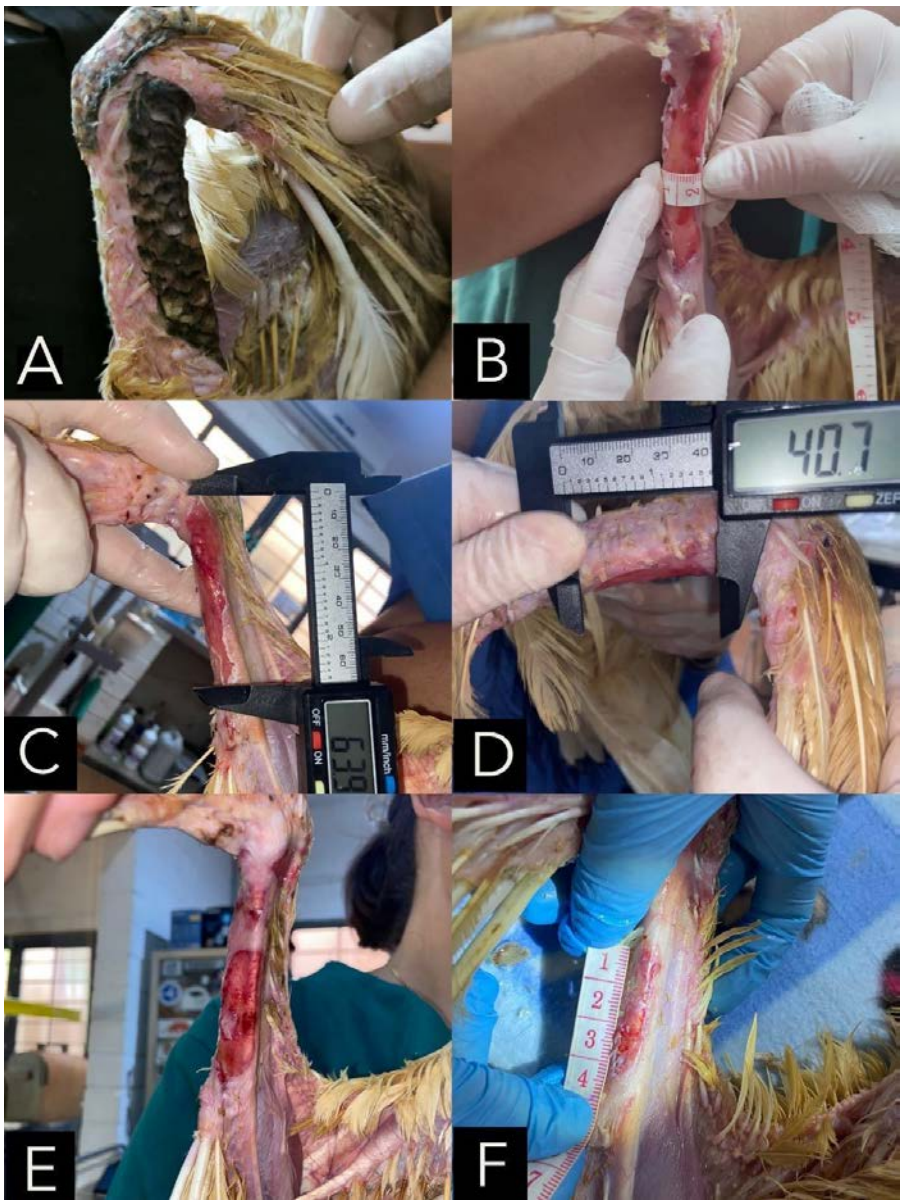

TRATAMENTO DE UVEÍTE SECUNDÁRIA A TRAUMA COM ASSOCIAÇÃO DE BROMETO DE ROCURÔNIO EM *Cariama cristata*

Treatment of uveitis secondary to trauma with association of rocuronium bromide in *Cariama cristata*

Clarissa Machado de Carvalho[1], Laura Vilela Garcia[1], Marina Rodrigues[1], Paulo Davi Soares Melo Rodrigues[1], Dara Evely Vieira da Costa[1], Marlon Ferrari[1], Líria Queiroz Luz Hirano[1], Paula Diniz Galera[1]

[1]Hospital Veterinário de Pequenos Animais (HVET), Faculdade de Agronomia e Medicina Veterinária, Universidade de Brasília (UnB), Brasília, Distrito Federal.

*Email do autor correspondente: clarissa_machado@yahoo.com.br

Introdução: A seriema (*Cariama cristata*) possui olhos lateralizados, compostos por 12 a 14 ossículos esclerais (1). A acuidade visual tem grande importância para animais de vida livre, por isso, o conhecimento acerca das afecções oftálmicas e seus tratamentos é relevante para medicina de aves. A uveíte é um quadro inflamatório que afeta estruturas como íris, corpo ciliar e coróide, podendo acarretar danos permanentes à visão dos pacientes acometidos (2). O presente trabalho tem como objetivo relatar o tratamento de uveíte secundária a trauma em um exemplar de seriema. **Material e Métodos:** A ave adulta, de vida livre e sem sexo definido, foi resgatada e encaminhada para atendimento médico veterinário com uma fratura epifisária exposta em membro pélvico direito. Durante o exame de triagem, notou-se vermelhidão na córnea do olho esquerdo (OE), com discreta enoftalmia, hiperemia de conjuntiva palpebral, hifema e coloração anormal da íris (amarela/esverdeada) (Figura 1). No olho direito (OD), não havia alterações dignas de nota. Com tonometria de rebote, aferiu-se pressão intraocular (PIO) de 14 mmHg em OD e de 0 mmHg em OE. Diante do quadro, foi solicitada ultrassonografia, que sugeriu hemorragia na câmara vítrea, descolamento de retina e ruptura da lente em OE. Tendo em vista as alterações descritas, o quadro foi diagnosticado como uveíte facogênica secundária a trauma.

Resultados: Para controle da inflamação, foi prescrito prednisolona (OE, 1 gota, BID, por 10 dias). O animal passou por novo exame 10 dias depois, com melhora discreta (PIO OD 13 mmHg, OE 3 mmHg), mas com coloração da íris ainda alterada. Após uma semana, foi visto que a coloração da íris se manteve alterada, mas que a PIO de OE (14 mmHg) se assemelhava à de OD (18 mmHg). Observou-se sinéquia posterior ao longo da borda da pupila e, mediante os sinais clínicos, aumentou-se a frequência da prednisolona (QID) e acrescentou-se brometo de rocurônio (OE, 0,04 mL, tópico, BID, por 7 dias) para induzir a dilatação da pupila, em busca da reversão da sinéquia. Uma semana após, observou-se coloração de íris normal (Figura 2) e presença de reflexo pupilar no OE. Após uma semana da suspensão, o olho manteve-se estável (PIO: OD 20 mmHg, OE 14 mmHg), com alta clínica do animal.

Discussão e Conclusão: O uso de agente midriático para resolução de sinéquias é comum (3), mas a presença de musculatura estriada na íris de aves impede o uso de fármacos usualmente utilizados em mamíferos. O brometo de rocurônio foi descrito previamente como agente midriático em diferentes espécies de aves (4, 5), o que embasou sua utilização na seriema. Apesar de não haver dados publicados para *C. cristata*, demonstrou-se a eficácia do rocurônio associado à prednisolona para tratamento de uveíte e sinéquia. Esse achado contribui significativamente para o melhor desenvolvimento de protocolos em afecções oculares da espécie descrita e colaborar com futuros estudos e avanços na área.

Referencias: **1)** Lima FC, et al. Anatomy of the scleral ossicles in Brazilian birds. **Braz J Morphol Sci,** 2009. 26(3-4):165–9. **2)** Yu C, MacDougall D. Intravitreal Dexamethasone Implants for Non-infectious Uveitis: A Review of Clinical Effectiveness, Cost-effectiveness, and Guidelines. **Canadian Agency for Drugs and Technologies in Health**, 2020. Disponível em: https://www.ncbi.nlm.nih.gov/books/NBK562949/. **3)** Lee SB, et al. The effect of mydriatics on posterior synechia after combined pars plana vitrectomy, phacoemulsification, and intraocular lens implantation. **Retina** 2009; 29(8):1150-1154. **4)** Susanti L, et al. Efficacy of topical rocuronium bromide as a mydriatic agent in domestic pigeons (*Columba livia*). **Journal of Veterinary Medical Science** 2021; 83(3):501–506. **5)** Dongo PSJ, et al. Effects of bilateral topical administration of repeated doses of rocuronium bromide as a mydriatic agent in Amazon parrots (*Amazona aestiva* and *Amazona amazonica*). **Journal of Exotic Pet Medicine** 2021;39:11-16.

Palavras-chave: midríase farmacológica; oftalmologia veterinária; seriema.
Keywords: pharmacological mydriasis; red-legged seriema; veterinary ophthalmology.

Figura 1: Fotografia de olho esquerdo de seriema (*Cariama cristata*), realizada com biomicroscópio com lâmpada em fenda. Notar hifema e coloração alterada da íris, além de escoriações e ectoparasitas palpebrais.

Figura 2: Fotografia de olho esquerdo de seriema (*Cariama cristata*) após tratamento com prednisolona e brometo de rocurônio. Notar íris com coloração normal.

Figura 1: Fotografia de olho esquerdo de seriema (*Cariama cristata*), realizada com biomicroscópio com lâmpada em fenda. Notar hifema e coloração alterada da íris, além de escoriações e ectoparasitas palpebrais.

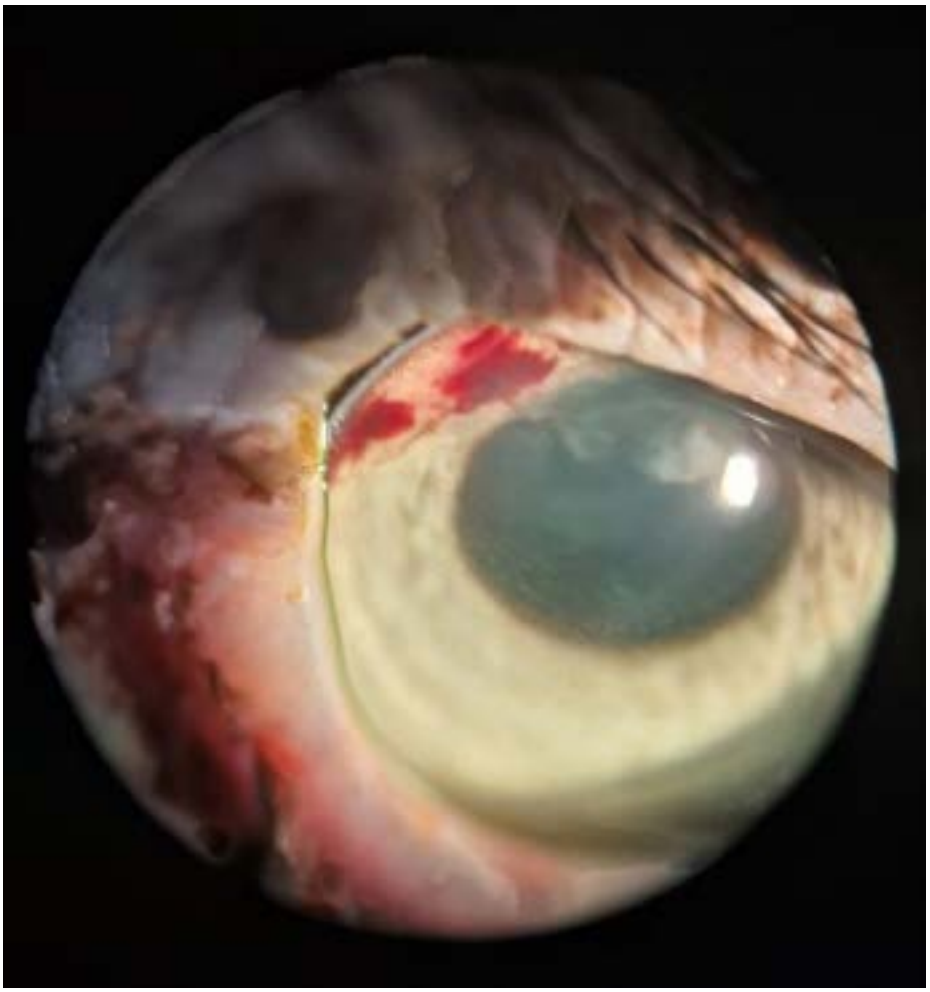

Figura 2: Fotografia de olho esquerdo de seriema (*Cariama cristata*) após tratamento com prednisolona e brometo de rocurônio. Notar íris com coloração normal.



PENECTOMIA EM *Rattus norvegicus*: RELATO DE CASO
Penectomy in *Rattus norvegicus*: case report

Laura Vilela Garcia[1]*, Sofia Silva La Rocca de Freitas[1], Giovanna Luiza Vieira de Carvalho[1], Milena Pereira Barreto[2], Elda Ely Gomes de Souza[1], Priscilla Pimentel de Freitas[1], Helena Exposto Novoselecki[1], Líria Queiroz Luz Hirano[1]

[1]Faculdade de Agronomia e Medicina Veterinária da Universidade de Brasília, Brasília, Distrito Federal
[2]Centro Universitário de Brasília - CEUB, Brasília, Distrito Federal.

*Email do autor correspondente: vet.lauragarcia@gmail.com

Introdução: Tumores cutâneos em *Rattus norvegicus*, podem apresentar caráter agressivo e ulcerativo (1). Este trabalho teve como objetivo descrever a exérese cirúrgica de uma massa nodular em região escrotopeniana direita, ulcerada, com dimensão aproximada de 3 cm de diâmetro, associada à penectomia e uretropexia em um rato de 2 anos e 420g.
Material e Métodos: Em análise de citologia aspirativa foi apontada presença de neoplasia de origem folicular (tricoepitelioma ou pilomatricoma), com indicação de exérese cirúrgica. A anestesia foi realizada com a administração intramuscular de metadona (1 mg/kg), dexmedetomidina (5 µg/kg), cetamina (5 mg/kg) e midazolam (2 mg/kg), associada ao bloqueio peridural lombossacral (L7-S1) com bupivacaína (2 mg/kg) (2), e indução e manutenção com isoflurano através de intubação com sonda endotraqueal n° 5. O animal foi posicionado em decúbito dorsal para tricotomia e antissepsia. Foi inserida uma sonda uretral retrógrada (nº 4), a partir da extremidade da uretra peniana, que ao progredir, emergiu pela abertura ulcerada da massa, o que sinalizou rompimento da uretra. Foi realizada incisão de pele e divulsão do subcutâneo ao redor de toda a massa neoplásica. O tecido peritumoral apresentava vascularização intensa, o que promoveu intensa hemorragia, controlada com compressão com gaze estéril e ligamento de vasos com fio absorvível. Após divulsão da massa na região de escroto, foi dado prosseguimento à penectomia, com avulsão da pele que recobria o pênis. Nessa etapa, foi utilizado um bisturi elétrico em modo blend (potência 5,0 W), para reduzir sangramento e inflamação tecidual (3). A ressecção peniana foi realizada em bloco ao redor da uretra, cuja abertura foi preservada com a sonda uretral. Foi realizada a excisão completa da massa neoplásica, com o intuito de minimizar o risco de disseminação tumoral (3). Para a uretropexia, a sonda uretral foi usada como guia, e realizou-se uma incisão longitudinal da parede ventral da uretra, de aproximadamente 0,2 cm, com abertura do orifício a partir de sua fixação na pele, ao longo de toda a borda uretral, com pontos simples separados e fio ácido poliglicólico 5-0, de forma a evitar estenose e retrusão uretral (4). A pele da região do escroto foi suturada com pontos Wolf (fio nylon 4-0). O animal foi mantido no transcirúrgico em fluidoterapia com Ringer Lactato (5 mL/kg/h) e monitoramento constante de parâmetros fisiológicos.
Resultados: No pós-operatório imediato, o animal apresentou micção e alimentação espontâneas, recebendo dipirona (40 mg/kg, IM), meloxicam (1 mg/kg, SC) e enrofloxacina (5 mg/kg IM). Contudo, cerca de cinco horas após finalizada a cirurgia, o paciente apresentou dispneia e pulso fraco, necessitando de suporte com efedrina (1 mg/kg IV) e noradrenalina em infusão contínua (0,1 µg/kg/min). Apesar da melhora transitória, o quadro evoluiu para parada cardiorrespiratória e óbito.
Discussão e Conclusão: Embora o desfecho tenha sido desfavorável, este relato é relevante por não haver descrição prévia da penectomia associada à uretropexia em pequenos roedores.

Apesar do desafio imposto pelo porte reduzido da espécie, a técnica se mostrou exequível, com micção espontânea no pós-operatório imediato.

Referencias: **1)** MAEKAWA, Akihiko. P*athology of the Fischer Rat: Reference and Atlas*. Berlin: Springer-Verlag, p. 56–63, 1990. **2)** TSUKAMOTO, A. et al. Comparison of the efficacy of epidural anesthesia with lidocaine, bupivacaine, and ropivacaine in rats. Experimental Animals, v. 67, n. 3, p. 283–289, 2018. **3)** MEAKIN, L. B. et al. Electrosurgery reduces blood loss and immediate postoperative inflammation compared to cold instruments for midline celiotomy in dogs: A randomized controlled trial. Veterinary Surgery, v. 46, n. 4, p. 515–519, 2017. **4)** LIPTAK, J. M. et al. Transurethral resection in the management of urethral and prostatic neoplasia in 6 dogs. Veterinary Surgery, v. 33, n. 5, p. 505–516, 2004. **5)** TOBIAS, K. M. (ed.). Manual of Small Animal Soft Tissue Surgery. 1. ed. [S.l.]: Wiley-Blackwell, 2010.

Palavras-chave: Cirurgia; neoplasia; uretropexia.
Keywords: Surgery; neoplasm; urethropexy.

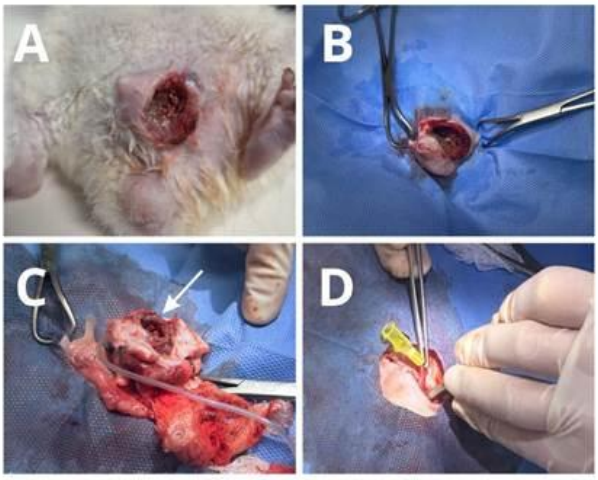

Figura 1: Aspectos clínicos e cirúrgicos de neoplasia escrotopeniana em *Rattus norvegicus*.
(A) Massa ulcerada em região escrotopeniana, com aproximadamente 3cm de diâmetro.
(B) Exposição da massa após incisão cutânea e afastamento dos bordos com afastadores.
(C) Massa isolada durante o procedimento cirúrgico, com visualização de sonda uretral retrógrada atravessando a região da uretra, indicando rompimento (seta).
(D) Fixação da uretra à pele durante realização da uretropexia, com auxílio de sonda guia.

USO DA MEDICINA INTEGRATIVA PARA TRATAMENTO DE CIFOESCOLIOSE EM JACARÉ-DO-PANTANAL *(Caiman yacare)*
Use of Integrative Medicine for the Treatment of Kyphoscoliosis in Pantanal Caiman *(Caiman yacare)*

Beatriz Rosa Cravo[1]*, Laura Reisfeld[2], Paloma Canedo[2], Jordana Barros[2], Islene Santos[2]

[1]Faculdade de Medicina Veterinária e Zootecnia (FMVZ), Universidade Estadual Paulista "Julio de Mesquita Filho" (UNESP) - Campus Botucatu.
[2]Aquário de São Paulo.

*Email do autor correspondente: rosa.cravo@unesp.br

Introdução: As deformidades da coluna vertebral, como hipercifose e escoliose, são condições estruturais que afetam diversos grupos animais, incluindo répteis como o jacaré-do-pantanal (*Caiman yacare*). Estas alterações podem ter origem congênita, traumática, metabólica, ambiental ou idiopática, e resultar em dor, limitação de mobilidade, atrofia muscular e comprometimento da qualidade de vida (1). Diante disso, a medicina integrativa tem ganhado espaço como abordagem complementar na medicina veterinária, ao combinar técnicas terapêuticas menos invasivas e com potencial analgésico, anti-inflamatório e de reequilíbrio energético (2). O presente trabalho tem como objetivo relatar a eficácia terapêutica da medicina integrativa no tratamento de cifoescoliose em um exemplar de *Caiman yacare*.
Relato de Caso: Um indivíduo macho, adulto, albino, da espécie jacaré-do-pantanal, apresentou uma sutil deformidade de coluna vertebral em 2007, enquanto ainda era juvenil, que foi se tornando mais evidente conforme seu crescimento. No exame radiográfico foi diagnosticado hipercifose e escoliose na coluna toracolombar, com alteração morfológica de corpos vertebrais. A partir de 2009, observou-se progressão clínica do quadro, com piora da locomoção, hiporexia, diminuição da sensibilidade, déficit proprioceptivo e paresia membros pélvicos. Iniciou-se então um protocolo terapêutico com sessões semanais de acupuntura, moxabustão, laserterapia e terapia nutracêutica. Durante as sessões, devido ao seu comportamento tranquilo, o animal é fisicamente contido apenas no momento do transporte e permanece com a boca segura com uma fita de PVC. Os acupontos selecionados variam a cada sessão, com combinação rotativa entre F3, VB34, B60, B23, VG20, E36, R3, VG4 e Ba Feng, por meio de agulhamento simples (Tabela 1). A fototerapia é realizada alternada com a acupuntura, nos mesmos pontos e ao longo de toda a coluna vertebral, com a aplicação da luz IV + V na dose de 8 Joules. A aplicação de calor terapêutico sobre os acupontos e o dorso do animal é realizada pelas técnicas de moxabustão. Complementa-se o tratamento com suplementação diária contendo Condroitina, Glucosamina, Colágeno, metilsulfonilmetano (MSM), Curcumina, Boswelia serrata, Diacereína e Semente de uva. Desde o início do tratamento, observou-se melhora significativa no quadro clínico, o animal retomou padrões normais de alimentação e comportamento e passou a se locomover e nadar com maior frequência e facilidade.
Discussão: As diversas adaptações fisiológicas e comportamentais dos répteis tornam difícil e desafiadora a avaliação de dor nestes pacientes. Ainda assim, os pesquisadores concordam em alguns conceitos gerais sobre o comportamento da dor em répteis, como a redução da ingestão alimentar, do padrão de atividade e da interação com o ambiente (3,4), sinais que foram compatíveis com os observados no caso relatado. Os resultados obtidos demonstram a eficácia da medicina integrativa no controle da dor, especialmente de origem

musculoesquelética. Nesse sentido, as técnicas integrativas se destacam como importantes ferramentas da analgesia multimodal, essenciais para reduzir a utilização de fármacos alopáticos e, consequentemente, seus efeitos adversos ao organismo (5).
Conclusão: A combinação das técnicas de medicina integrativa tem se mostrado eficaz, promovendo uma resposta terapêutica satisfatória que contribui para a melhora do bem-estar e qualidade de vida do indivíduo, especialmente considerando o caráter progressivo da condição.

Referências: **1)** Dyce, K. M. Dyce, Sack, and Wensing's Textbook of Veterinary Anatomy. Ed. by Baljit Singh. Fifth edition. St. Louis, Missouri: Saunders, 2018. Print. **2)** XIE, Huisheng; PREAST, Vanessa. Acupuntura Veterinária Xie. Tradução Maria Luísa Buffo de Cápua; revisão Stelio Pacca Loureiro Luna. Publicação: São Paulo: Editora MedVet, 2011. **3)** LA'TOYA, V. Latney. Pain recognition in reptiles. Veterinary Clinics: Exotic Animal Practice, v. 26, n. 1, p. 27-41, 2023. **4)** PERRY, Sean M.; NEVAREZ, Javier G. Pain and its control in reptiles. Veterinary Clinics: Exotic Animal Practice, v. 21, n. 1, p. 1-16, 2018. **5)** SILVA, Nuno EOF et al. Effect of acupuncture on pain and quality of life in canine neurological and musculoskeletal diseases. The Canadian Veterinary Journal, v. 58, n. 9, p. 941, 2017.

Palavras-chave: Acupuntura; deformidade; répteis.
Keywords: Acupunture; deformity; reptiles.

Tabela 1: Pontos de acupuntura selecionados para as sessões terapêuticas semanais.

PRIMEIRO RELATO DE CAPILARIOSE ORAL PROVOCANDO LESÕES EM *RUPORNIS MAGNIROSTRIS* MANTIDO EM CATIVEIRO NO CARIRI CEARENSE

First report of oral capillariasis causing lesions in *Rupornis magnirostris* kept in captivity in the Cariri region, Ceará, Brazil

Edgard Henriki da Silva Lima[1]*, Clara Vitória Silva Gonçalves[2], Carlos Vinícius Santana[3]

[1] Universidade Federal do Cariri, Crato, Ceará.
[2] Universidade Regional do Cariri, Crato, Ceará
[3] Médico Veterinário da ONG BiodiverSe, Crato, Ceará.

*Email do autor correspondente: Edgard.henriki@aluno.ufca.edu.br

Introdução: Os nematódeos do gênero *Capillaria* são parasitas frequentemente encontrados em aves, podendo acometer diversas espécies, inclusive os accipitriformes. A infecção, conhecida como capilariose, possui grande importância na medicina veterinária, pois compromete significativamente a saúde dos hospedeiros. Quando se instalam no trato gastrointestinal superior, esses parasitas podem provocar inflamação intensa, formação de placas diftéricas na cavidade oral e lesões hemorrágicas na região do bico. Dependendo da espécie envolvida, também podem ser detectados no intestino, na orofaringe ou no papo. Diante da relevância para a saúde das populações de vida livre e visando agregar conhecimento sobre essa enfermidade em accipitriformes, o presente estudo tem como objetivo relatar um caso de parasitose por *Capillaria*, causando lesões e placas diftéricas na cavidade oral de gavião-carijó (*Rupornis magnirostris*). **Material e Métodos:** Um exemplar de *Rupornis magnirostris* foi entregue à ONG BiodiverSe, no município de Crato, Ceará, pesando 0,154 kg, apresentando asas cortadas, severa apatia, baixo escore corporal e comportamento anormalmente dócil. O animal foi encontrado em via pública, indicando provável histórico de cativeiro. Considera-se que tenha sido mantido ilegalmente e, possivelmente, abandonado após o aparecimento das lesões orais, ou que tenha desenvolvido a enfermidade em decorrência de manejo alimentar inadequado. No exame físico, observaram-se placas branco-amareladas aderidas à mucosa oral (**figura 1**), associadas a hiperemia e edema. Diante da apresentação clínica, inicialmente foi considerada a hipótese de tricomoníase, devido à semelhança das lesões. Foram coletados fragmentos das placas para exame parasitológico por sedimentação espontânea, visando identificar *Trichomonas* spp. ou outros agentes. **Resultados**: No entanto, o exame coproparasitológico foi negativo e, na análise das placas, não foram observados protozoários, mas sim ovos de nematódeos do gênero *Capillaria*, confirmando o diagnóstico de capilariose oral **(figura 2**). O tratamento instituído incluiu fenbendazol (25 mg/kg VO SID), meloxicam (1,0 mg/kg IM SID), enrofloxacino (15 mg/kg VO BID) e alimentação forçada via sonda esofágica. Apesar das medidas terapêuticas, o animal apresentou rápida progressão das lesões e veio a óbito após três dias. **Discussão e Conclusão** A capilariose é uma parasitose de relevância clínica em aves silvestres e de cativeiro, podendo afetar diferentes segmentos do trato digestório, conforme a espécie de *Capillaria* envolvida. Em aves de rapina, a localização na cavidade oral, orofaringe e papo pode causar placas diftéricas, edema e inflamação, comprometendo severamente a ingestão de alimento, levando à perda de peso e debilidade geral. Neste caso, a suspeita inicial de tricomoníase, comum em rapinantes com lesões orais, reforça a importância de incluir *Capillaria* como diagnóstico diferencial, especialmente quando o coproparasitológico se apresenta negativo. A análise direta das lesões foi fundamental, pois a eliminação de ovos nas fezes pode ser intermitente ou ausente quando os parasitas estão restritos à mucosa oral. O histórico de asas cortadas e o fato de o animal ter sido encontrado em local público sugerem que tenha sido vítima de tráfico ou manutenção ilegal em cativeiro. Esse

contexto pode ter contribuído para a ocorrência da enfermidade, seja pela alimentação inadequada e estresse crônico, seja pelo abandono após o surgimento das lesões. O uso de fenbendazol é amplamente recomendado para o tratamento, apresentando boa eficácia contra nematódeos gastrintestinais e orofaríngeos; no entanto, a evolução clínica desfavorável neste caso provavelmente esteve relacionada à gravidade da infecção e ao estado debilitado do animal no momento do atendimento.

Referencias:
1) DE OLIVEIRA GURGEL, João Vitor et al. Primeiro relato de parasitismo por Capillaria spp. em turu-turu. Ciência Animal, v. 31, n. 3, p. 210-215, 2021.
2) MARQUES, Sandra Marcia Tietz et al. Capilariose em savacu (Nycticorax nycticorax). Neotropical Helminthology. Lima. Vol. 12, n. 1 (enero/jun. 2018), p. 115-119, 2018.
3) SOUZA, Bernardo Nassau de et al. SERVIÇO DE DIAGNÓSTICO DE TRICOMONÍASE ORAL EM AVES DE RAPINA PARA TRIAGEM EM CENTROS DE REABILITAÇÃO-B-2023. Salão de Extensão (24.: 2023: Porto Alegre, RS). Caderno de resumos. Porto Alegre: UFRGS/PROREXT, 2023., 2023.

Palavras-chave:Aves de rapina; exame parasitológico; nematódeos.
Keywords: Birds of prey; parasitological examination; nematodes.



Figura 1: placas branco-amareladas aderidas à mucosa oral



Figura 2: ovo de nematódeos do gênero *Capillaria.*

RESISTÊNCIA ANTIMICROBIANA EM *TRICHECHUS MANATUS MANATUS* COM SEPTICEMIA: RELATO DE CASO

Antimicrobial resistance in *Trichechus manatus manatus* with septicemia: case report

Pedro Joaquim Leite da Costa e Sousa[1]*, Arthur Vinicius Caetano de Oliveira[1], Héctor Guilherme Silva Freitas[1], Nicolas Nogueira dos Santos[1], Radan Elvis Matias de Oliveira[1], Fábia de Oliveira Luna[2], Fernanda Loffler Niemeyer Attademo[1]

[1] Universidade Federal Rural do Semi-Árido (UFERSA)
[2] Instituto Chico Mendes de Conservação da Biodiversidade (ICMBio)/Centro Nacional de Pesquisa e Conservação de Mamíferos Aquáticos (CMA)

Email do autor correspondente: pedro.sousa00205@alunos.ufersa.edu.br

Introdução: Os peixes-bois-marinhos são mantidos em cativeiro no Brasil visando principalmente a soltura destes indivíduos com o intuito de conservação. A adequação dos protocolos terapêuticos para evitar a resistência antimicrobiana (RAM) é um grande desafio para a medicina da espécie, evitando complicações nas populações nativas após a soltura. **Relato de Caso:** Um peixe-boi-marinho (*Trichechus manatus manatus*) macho, adulto, mantido em cativeiro no Brasil inúmeros abscessos cutâneos, perda de peso progressiva e inapetência, resultando em septicemia. O espécime foi acompanhado por meio de exames hematológicos, culturas antimicrobianas e fúngicas. Foram fornecidos antibióticos dos grupos aminoglicosídeos, fluoroquinolonas, penicilinas e sulfonamidas durante o período de tratamento, porém o quadro do peixe-boi não foi responsivo, tendo resultado no óbito 30 meses após o início do tratamento. Nos exames de antibiograma realizados *ante mortem*, as bactérias mais encontradas nos abscessos encontrados foram *Proteus mirabilis, Pseudomonas luteola*, e *Staphylococcus aureus,* sendo verificada multirresistência respectivamente à cinco, três e três diferentes antibióticos testados. O antibiótico com maior resistência foi Amoxicilina + Clavulanato de Potássio que foi resistente à todas as bactérias. Durante o período de tratamento foram realizadas limpezas constantes das lesões, na tentativa de drenagem das secreções, porém todas apresentaram recidiva. Na necropsia, apresentava pionefrose grave, presença de secreção em todo o tecido subcutâneo e nos órgãos, além de intraóssea. A origem dos abscessos não foi identificada, porém é possível que pelo desenvolvimento do quadro e ausência de respostas, tenha ocorrido internamente. **Discussão:** A RAM é uma das principais ameaças à saúde pública e veterinária global. O uso inadequado ou prolongado de antimicrobianos, como aminoglicosídeos, fluoroquinolonas, penicilinas e sulfonamidas, contribui para a seleção de microrganismos resistentes (1). Altas taxas de resistência foram identificadas em patógenos como *Escherichia coli* e *Klebsiella pneumoniae*, incluindo resistência às fluoroquinolonas e β-lactâmicos, amplamente utilizados na medicina veterinária (2). Esse cenário compromete a eficácia terapêutica frente a infecções bacterianas comuns. O uso profilático de

antibióticos sem diagnóstico microbiológico aumenta a pressão seletiva sobre a microbiota animal, favorecendo a disseminação de genes de resistência (1). Diversas espécies da fauna silvestre, incluindo aves migratórias e mamíferos marinhos, atuam como reservatórios de bactérias multirresistentes. Foram identificadas resistências a aminoglicosídeos, sulfonamidas, fluoroquinolonas e β-lactâmicos, mesmo na ausência de exposição direta a antimicrobianos. Em mamíferos marinhos como *Tursiops truncatus*, foi observada taxa de resistência de até 88% dos isolados bacterianos, abrangendo aminoglicosídeos, penicilinas e fluoroquinolonas (3). O uso empírico de antibióticos sem testes de sensibilidade compromete o tratamento e favorece a disseminação de cepas resistentes. No presente caso clínico, foi necessária a utilização sucessiva de antibióticos de diferentes classes para controle da infecção, evidenciando a limitação terapêutica causada pela RAM. **Conclusão:** O uso de antibióticos deve ser bem avaliado em espécimes que retornarão ao ambiente natural, evitando levar bactérias multirresistentes às populações nativas. Com isso, destaca-se a importância de identificação de métodos de diagnósticos mais eficazes para determinar a causa das infecções bacterianas prematuramente em peixes-bois, a fim de agir diretamente no agente infeccioso, com redução de riscos de resistências antimicrobianas.

Referências: 1) Soares IC, Garcia PC. Resistência bacteriana: a relação entre o consumo indiscriminado de antibióticos e o surgimento de superbactérias. **Revista Científica de Medicina da Faculdade Atenas** 2018; 6(1):1-19. **2)** Vezeau N, Kahn L. Current understanding and knowledge gaps regarding wildlife as reservoirs of antimicrobial resistance. **American Journal of Veterinary Research** 2024; 85(6). **3)** Schaefer AM, Goldstein JD, Reif JS, Fair PA, Bossart GD. Antibiotic-resistant organisms cultured from Atlantic bottlenose dolphins (*Tursiops truncatus*) inhabiting estuarine waters of the southeastern United States. **EcoHealth**. 2009;6(1):33–41.

Palavras chaves: antibióticos, microbiologia, reabilitação
Keywords: antibiotics, microbiology, rehabilitation

Figura 1: Peixe-boi com septicemia e presença de abscessos internos e externos. A) Presença de abscesso no dorso do animal, além de evidente estado caquético. B) Rim direito seccionado, evidenciando exsudato purulento esbranquiçado, em contraste com o rim esquerdo íntegro. C) Abscesso ósseo.

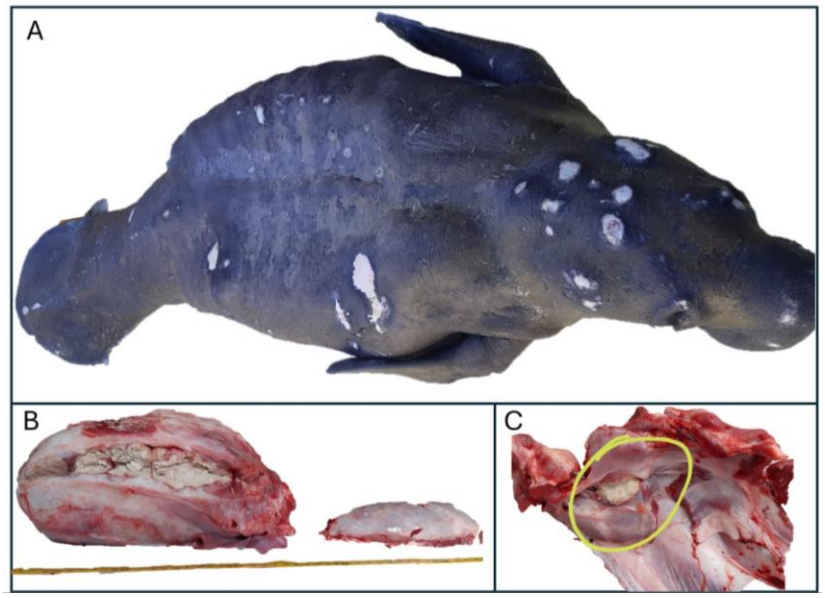

Tabela 1: Bactérias isoladas de abscesso e número de antibióticos aos quais apresentaram resistência.

Data do exame	Agentes encontrados	N° de resistencia nos ATB testados
17/07/2019	*Pseudomonas luteola*	3
17/07/2019	*Pseudomonas luteola*	3
17/07/2019	*Pseudomonas luteola*	2
17/07/2019	*Staphylococcus aureus*	2
04/11/2019	*Staphylococcus aureus*	3
13/08/2020	*Staphylococcus aureus*	3
13/03/2020	*Proteus mirabilis*	2
17/08/2020	*Proteus mirabilis*	5

ANEURISMA INTRAVAGINAL EM COELHO DOMÉSTICO *(Oryctolagus cuniculus):* RELATO DE CASO

Intravaginal aneurysm in a domestic rabbit *(Oryctolagus cuniculus):* case report

Elissandra Alvares Chibério[1]*, João Pedro Monteiro de Macêdo[1], Rafael Lima de Oliveira[1], João Victor Santos da Silva[1], Vanessa da Silva Torres[1], Vanessa de Souza Sobreiro[1], João Paulo Gomes da Silva[2], Jeann Leal de Araújo[2].

[1]Centro de Ciências Agrárias, Universidade Federal da Paraíba, Areia, Paraíba.
[2]Laboratório de Medicina da Conservação – LAMCON.
*Email do autor correspondente: elissandra.chiberio@academico.ufpb.br

Introdução: Aneurismas intravaginais são uma condição rara em coelhos e estão associadas a varicosidades no trato genital, principalmente em animais jovens (13 a 72 meses) (1). Essa condição é caracterizada pelo aumento da pressão e formação dos aneurismas. Este trabalho tem como objetivo relatar um caso de aneurisma intravaginal em coelho doméstico.

Relato de Caso: Em novembro de 2024, deu entrada no Hospital Veterinário um coelho doméstico (*Oryctolagus cuniculus*), fêmea, com 5 meses de idade e pesando 1,7 kg. O animal, prenhe, apresentava um quadro clínico de prolapso vaginal e urina de coloração rósea. Ao exame ultrassonográfico, observou-se ausência de atividade cardíaca e movimento peristáltico intestinal dos fetos, o que atestava a presença de natimortos. A paciente foi submetida a ováriosalpingohisterectomia (OSH) terapêutica e correção do prolapso vaginal, permanecendo internada e recebendo antibioticoterapia (enrofloxacina, 10mg/kg, via oral, BID), analgésicos (tramadol, 7mg/kg, via oral, BID), e anti-inflamatórios (dipirona, 30mg/kg, via oral, BID; meloxicam 0,3mg/kg, via oral, BID). O animal veio a óbito no terceiro dia de internamento e encaminhado à necropsia. Na avaliação macroscópica foi observado edema e sangue em região vulvar, além de uma palidez difusa e acentuada das mucosas. Durante a abertura e avaliação da mucosa vaginal observou-se uma estrutura nodular medindo aproximadamente 1 cm de diâmetro, vermelho-escura, pedunculada e de consistência macia, que projetava-se da parede, obstruindo o lúmen vaginal (Figura 1). Uma estrutura semelhante, de menor tamanho, infiltrava e distendia a parede vaginal na região do istmo vaginal, próximo ao coto uterino. A análise microscópica revelou que as massas intravaginais tratavam-se de aneurismas intravaginais massivos (Figura 2), revestido por uma fina camada de endotélio, associados a linfócitos e neutrófilos. O órgão também apresentava hiperplasia da mucosa vaginal associado a uma acentuada e difusa ectasia e congestão vascular. O útero possuía hiperplasia endometrial acentuada, endometrite linfohistiocítica, acentuada e difusa associada a ectasia, congestão acentuada e múltiplos aneurismas.

Discussão e Conclusão: Aneurismas intravaginais são uma condição puerperal rara reportadas em humanos e coelhos (1, 2). Em cadelas e éguas já foram reportados varicosidade e ectasia vascular uterina, associado a hematometra (1, 3, 5). Em um estudo retrospectivo sobre doenças do trato genital em coelhas (4), 19 de 1.006 fêmeas (1,89%) foram diagnosticadas com aneurisma venoso endometrial, enquanto apenas um caso (0,099%) apresentava múltiplos aneurismas venosos na parede da vagina simultaneamente com aneurismas venosos endometriais. Em humanos as varicosidades vaginais são causadas pela compressão da veia cava inferior e diminuição do retorno venoso devido a gravidez (1). O caso presente sugere que a condição pode ter levado o animal a uma anemia severa e fatal. A ultrassonografia abdominal e exame de hematócrito são fundamentais no diagnóstico clínico da condição. O prognóstico é reservado. OSH, vaginectomia parcial e transfusão sanguínea são recomendados em caso de hematoma intravaginal. A presença de sinais clínicos como prolapso vaginal, hematúria, distensão abdominal, fetos natimortos e alterações ultrassonográficas compatíveis com massas intravaginais ou uterinas devem levantar a suspeita dessa afecção, sobretudo em animais jovens. Esta condição deve ser considerada como diagnóstico diferencial em coelhas com alterações reprodutivas associadas a sinais de anemia.

Referencias: **1)** Kojimoto A, et al. Intravaginal hematoma with hematometra causing severe anemia in a pet rabbit (Oryctolagus cuniculus). Japanese Journal of Veterinary Research. 69(1): 67-72. Doi: https://doi.org/10.14943/jjvr.69.1.67. 2021 **2)** Mawhinney S, Holman R. Practice points Puerperal genital haematoma: a commonly missed diagnosis. The Obstetrician & Gynaecologist. 9(3):195-200. Doi: https://doi.org/10.1576/toag.9.3.195.27341. 2007. **3)** White RA, et al. Persistent vaginal haemorrhage in five mares caused by varicose veins of the vaginal wall. Veterinary Record. 115:263-264. Doi: https://doi.org/10.1136/vr.115.11.263. 1984. **4)** Bertram CA, et al. Genital tract pathology in female pet rabbits (Oryctolagus cuniculus): a retrospective study of 854 necropsies and 152 biopsy samples. Journal of Comparative Pathology. 164:17-26. Doi:10.1016/j.jcpa.2018.08.003. 2018 **5)** Reimnitz L et al. Multiple endometrial venous aneurysms in a domestic rabbit (Oryctolagus cuniculus). Journal of Exotic Pet Medicine, v. 26, n. 3, p. 230-237, 2017. Doi: http://dx.doi.org/10.1053/j.jepm.2017.05.003

Palavras-chave: Sistema reprodutor; Lagomorfos; Varicosidades.
Keywords: Reproductive system; Lagomorphs; Varicosities.



Figura 1: Mucosa vaginal e coto uterino. Dois aneurismas venosos, um se caracteriza como uma massa nodular entre o terço inicial e terço médio do canal vaginal, medindo aproximadamente 1 cm de diâmetro, vermelho-escura, pedunculada e de consistência macia, que projetava-se da mucosa, obstruindo o lúmen vaginal. A outra, no istmo entre vagina e útero, infiltra e distende a parede da mucosa.

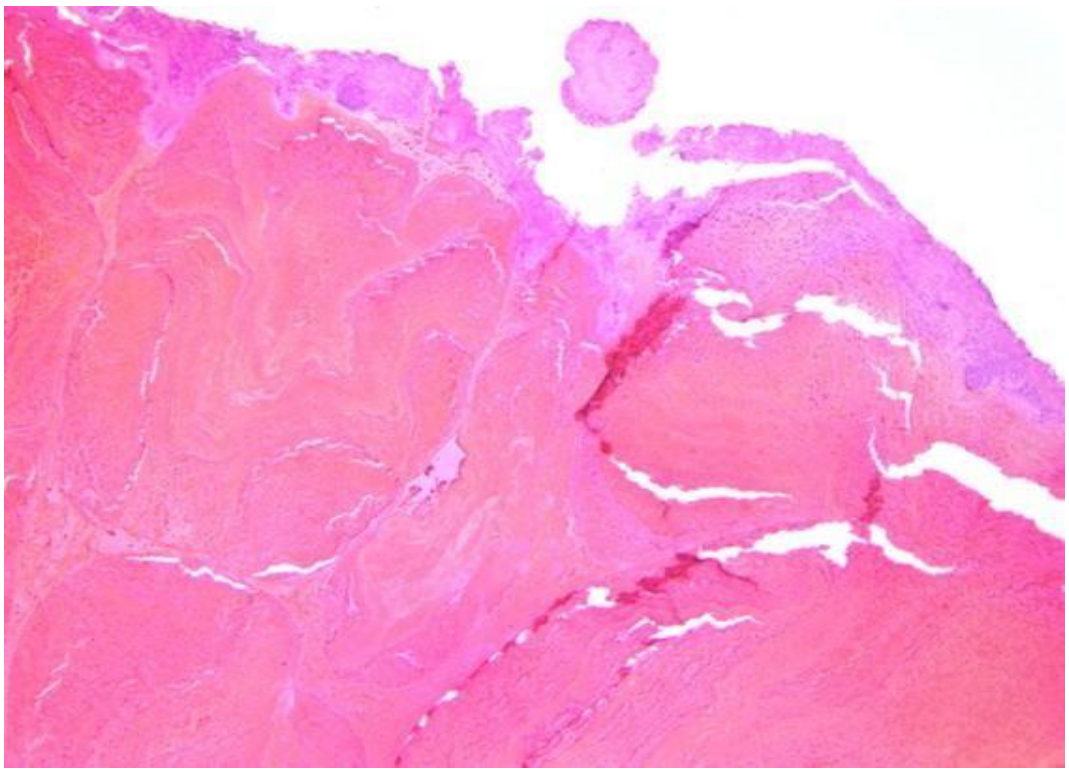

FIGURA 2: Microfotografia do aneurisma polipoide. É possível observar uma coleção massiva de hemácias ao centro. Na periferia a massa é revestida por uma tênue camada de células endoteliais, associada a linfócitos e neutrófilos. H&E, 4x.

CASUÍSTICA CIRÚRGICA DE COELHOS (*Oryctolagus cuniculus*) EM UM HOSPITAL-ESCOLA VETERINÁRIO

Rabbit (*Oryctolagus cuniculus*) surgical case study in veterinary teaching hospital

Raquel Emanuela Pereira Gonçalves[1]*, Denise Pereira Gomes Figueiredo[1], Ana Beatriz Cortes Lemos[2], Dara Evely Vieira da Costa[1], Ana Maria Barros Marques[1], Nanci Sousa Nilo Bahia Diniz[3], Priscilla Pimentel de Freitas[1], Líria Queiroz Luz Hirano[1]

[1] Faculdade de Agronomia e Medicina Veterinária, Universidade de Brasília, Brasília, Distrito Federal.
[2] Centro Universitário do Distrito Federal.
[3] Médica Veterinária autônoma, Brasília, Distrito Federal.

*raquel.emanuela@outlook.com

Introdução: O aumento na criação de pets não convencionais (PNC) no Brasil tem impulsionado a demanda por atendimento veterinário especializado (1). Apesar da expansão do mercado, os dados sobre a casuística cirúrgica desses animais ainda são limitados. Entre 2018 e 2019, os coelhos representaram 72,2% dos atendimentos a PNC de uma instituição do Distrito Federal, o que demonstra a importância dessa espécie na rotina hospitalar especializada (2). O objetivo deste estudo foi descrever a casuística cirúrgica de coelhos em um hospital-escola, a fim de ampliar o conhecimento sobre a demanda de atendimentos à espécie.

Material e Métodos: Foi realizado um levantamento retrospectivo de cirurgias ocorridas em coelhos entre os anos de 2014 e 2024, por meio de atas e prontuários médicos. As informações compiladas incluíram o ano de atendimento, sexo, idade, diagnóstico e tipo de procedimento cirúrgico.

Resultados: Foram registradas 186 cirurgias em coelhos, sendo 113 (60,75%) machos, 70 (37,63%) fêmeas e três (1,61%) sem identificação de sexo, com idade entre 4 meses e 11 anos. Dentre os procedimentos realizados, destacaram-se as orquiectomias eletivas (71/186; 38,17%), o que pode ser reflexo da alta prolificidade da espécie, de forma que a esterilização cirúrgica é a principal opção de controle reprodutivo para lagomorfos, além de auxiliar na mitigação de comportamentos indesejados, como a marcação de território e a agressividade, mais predominantes em machos (3). Nesse mesmo sentido, a ovariossalpingohisterectomia (42/186; 22,58%) foi o segundo procedimento mais frequente, pois além de impedir a prenhez, ela também coíbe casos de pseudociese, neoplasias uterinas, piometra e auxilia na modulação de alguns distúrbios comportamentais (4). Dentro dos procedimentos terapêuticos, destacou-se o desgaste dentário com 22 casos (22/186; 11,83%). O hipercrescimento dentário em coelhos está frequentemente relacionado a falhas na alimentação. Esses animais possuem dentição elodonte, caracterizada pelo crescimento contínuo dos dentes, sendo necessário oferecer uma dieta rica em matéria seca, como o feno, para garantir o desgaste dentário adequado (4). A taxa de mortalidade do estudo foi de 2,15% (4/186) e ocorreu durante o trans-operatório ou pós-operatório imediato. Essa frequência foi próxima à relatada na literatura (5), de 2,05% em coelhos. A maior parte dos óbitos foi relacionada a causas multifatoriais como estado clínico grave, avanço da afecção ou complexidade cirúrgica

Discussão e Conclusão: Estudos retrospectivos contribuem para identificar afecções mais frequentes e orientar a capacitação profissional de acordo com a demanda de cada espécie. Durante o período analisado, houve variedade de intervenções eletivas e terapêuticas, o que evidenciou a complexidade do manejo desses pacientes e a relevância de serviços especializados.

Referências: **1)** Associação Brasileira da Indústria de Produtos para Animais de Estimação (Abinpet). Mercado Pet Brasil. São Paulo, 2024. Disponível em: https://abinpet.org.br/wp-content/uploads/2023/05/abinpet_folder_dados_mercado_2023_draft5.pdf. Acesso em: 25 jun. 2024. **2)** Silva DFF. Casuística de animais de tutores atendidos no setor de animais silvestres do Hospital Veterinário da Universidade de Brasília nos anos de 2018 e 2019 [Trabalho de Conclusão de Curso]. Brasília: Universidade de Brasília; 2022. **3)** Martin LF. Retrospective study on the species distribution and common diseases in exotic pets presented to the Clinic for Zoo Animals, Exotic Pets and Wildlife, University of Zurich from 2005 to 2014 [Dissertação de Mestrado]. Zurich: Vetsuisse Faculty, University of Zurich; 2018. **4)** Cubas ZS, et al. Tratado de Animais Selvagens-Medicina Veterinária. 2ª ed. São Paulo: Grupo GEN; 2014. **5)** Pieper EG, et al. A review of perioperative mortality in pet rabbits in Australia. Aust Vet J;103:3–12. 2025

Palavras-chave: cirurgia, lagomorfos, mortalidade
Keywords: lagomorphs, mortality, surgery

Tabela 1: Casuística cirúrgica de coelhos em um hospital-escola, entre de 2014 e 2024
Legenda: Ad: adulto; F: fêmea; Fi: filhote; Jo: jovem; M: macho; Ni: não informado.

PROCEDIMENTO	SEXO	IDADE	TOTAL (%)
Sistema digestório (n=35; 18,82%)			
Desgaste dentário	M:17; F:4; Ni:1	Fi:2; Jo:2; Ad:14; Ni:4	22 (11,83%)
Desgaste dentário e drenagem de abscesso	M:1; F:2	Jo:1; Ad:1; Ni:1	3 (1,61%)
Exodontia	M:3; F:2	Jo:1; Ad:4	5 (2,69%)
Gastrotomia	F:1	Ni:1	1 (0,54%)
Laparotomia exploratória	M:1; F:3	Jo:1; Ad:3	4 (2,15%)
Sistema gênito-urinário (n=77; 41,40%)			
Orquiectomia eletiva	M:71	Fi:2; Jo:37; Ad:26; Ni:6	71 (38,17%)
Orquiectomia terapêutica	M:6	Jo1; Ad:4; Ni:1	6 (3,23%)
Sistema locomotor (n=10; 5,38%)			
Amputação de dígito	M:2	Fi:1; Ni: 1	2 (1,08%)
Amputação de membro torácico	F:1	Fi:1	1 (0,54%)
Amputação de membro pélvico	M:2; F:2	Fi:1; Ad:2; Ni:1	4 (2,15%)
Osteossíntese de membro pélvico	M:1; F:2	Jo:1; Ad:2	3 (1,61%)
Pele e anexos (n=12; 6,45%)			
Biópsia incisional de nódulo	M:1; F:1	Ad:2	2 (1,08%)
Dermorrafia	F:1	Jo:1	1 (0,54%)
Drenagem de abscesso facial	M:1; F:1	Ni:2	2 (1,08%)
Drenagem de abscesso plantar	F:1	Ni:1	1 (0,54%)
Nodulectomia	M:3; F:3	Ad:6	6 (3,23%)
Sistema obstétrico (n= 45; 24,19%)			
Ovariohisterectomia eletiva	F:28	Fi:1; Jo:12; Ad:15	28 (15,05%)
Ovariohisterectomia terapêutica	F:14	Jo:1; Ad:13	14 (7,53%)
Ovariohisterectomia e mastectomia	F:3	Ad:3	3 (1,61%)
Sistema oftalmológico (n=7; 3,76%)			
Blefaroplastia	F:1	Ad:1	1 (0,54%)
Enucleação	M:3; F:2; Ni:1	Ad:6	6 (3,23%)
			TOTAL: 186 (100%)

INSUFICIÊNCIA MITRAL EM MARIANINHA-DE-CABEÇA-AMARELA (*Pionites leucogaster*): ACHADOS CLÍNICOS, RADIOGRÁFICOS E ECOCARDIOGRÁFICOS

Mitral insufficiency in white-bellied parrot (*Pionites leucogaster*): clinical, radiographic, and echocardiographic findings

Ana Clara Fernandes Gomes[1], Nathalia Aline Luz Rodrigues[1], Ana Carolina Monteiro Miranda Grolla[1], Caio Eduardo Okamoto Tardivo[1], Renato Ordones Baptista da Luz[2 3], Bárbara Ferraz Antoniassi[4], Mariana Castilho Martins[1], André Luiz Mota da Costa[1], Rodrigo Hidalgo Friciello Teixeira[1 5 6 *]

[1] Parque Zoológico Municipal “Quinzinho de Barros”, Sorocaba, São Paulo, Brasil
[2] Clínica Safari, São Paulo, São Paulo, Brasil
[3] Exovets, São Paulo, São Paulo, Brasil
[4] Special Vet Cardiologia Veterinária, São Paulo, São Paulo, Brasil.
[5] Programa de Pós-Graduação em Animais Selvagens da Universidade Paulista “Júlio de Mesquita Filho” (UNESP - Botucatu), Botucatu, São Paulo, Brasil.
[6] Universidade de Sorocaba (UNISO), Sorocaba, São Paulo, Brasil.

*Email do autor correspondente: rhftzoo@hotmail.com

Introdução: A elevada taxa metabólica das aves demanda um sistema cardiovascular de alto desempenho, caracterizado por coração relativamente grande, frequência cardíaca e pressão arterial elevadas, além de maior débito cardíaco (1). No passado, as cardiopatias em aves eram frequentemente subdiagnosticadas, sendo identificadas, na maioria das vezes, durante o exame *post mortem* (2). Com os avanços na medicina de animais silvestres, a utilização de exames de imagem, como a radiografia, a ultrassonografia e o eletrocardiograma, passou a integrar a rotina clínica, possibilitando o diagnóstico *ante mortem* de diversas afecções (3). Neste contexto, o presente trabalho tem como objetivo relatar os achados clínicos, ecocardiográficos e radiográficos de um caso de insuficiência de valva mitral em uma marianinha-de-cabeça-amarela (*Pionites leucogaster*).

Relato de caso: O indivíduo é uma fêmea adulta, encaminhada ao setor veterinário com histórico de dispneia acentuada e intolerância ao exercício. Ao exame físico, o animal apresentava taquicardia intensa, o que impossibilitou a avaliação das bulhas cardíacas, além de taquipneia e dispneia marcantes. No exame radiográfico de cavidade celomática (Figura 1), nas projeções ventrodorsal e laterolateral, observou-se cardiomegalia associada à hepatomegalia, compressão de sacos aéreos torácicos e abdominais e aumento generalizado da radiopacidade pulmonar. No exame ecocardiográfico (Figura 2), evidenciou-se insuficiência mitral de grau importante, associada à presença de remodelamento das câmaras cardíacas esquerdas e repercussões hemodinâmicas significativas. A valva mitral apresentava morfologia heterogênea e aspecto irregular, sugestivos de processo degenerativo ou prolapso valvar. O estudo com Doppler demonstrou fluxo sistólico turbulento em átrio esquerdo. Com base nos achados, instituiu-se terapia com pimobendam (5 mg/kg, VO, BID), enalapril (0,3 mg/kg, VO, SID) e furosemida (0,1 mg/kg, IM, BID) até novas recomendações. Três semanas após o início do tratamento, observou-se melhora clínica significativa, o paciente apresentava-se alerta, ativo e com redução dos sinais respiratórios iniciais, o que indicou resposta terapêutica positiva.

Discussão e Conclusão: A abordagem diagnóstica multimodal constitui uma estratégia essencial para a identificação acurada de enfermidades de origem cardíaca ou sistêmica (4). Apesar disso, a frequência cardíaca elevada das aves dificulta ou impossibilita a auscultação precisa das bulhas cardíacas, e o exame radiográfico, apesar de ser um método diagnóstico acessível, fornece informações limitadas sobre a dimensão cardíaca (3). Assim, o ecocardiograma é uma ferramenta indispensável no diagnóstico de cardiopatias aviárias, já que permite as avaliações morfológica e funcional do coração (5). Apesar dos avanços na compreensão clínica e diagnóstica dessas afecções, as informações referentes ao tratamento ainda são limitadas, e os protocolos terapêuticos empregados são, majoritariamente, empíricos e extrapolados de outras espécies (2). O tratamento, na maioria dos casos, limita-se ao manejo de suporte, com o objetivo de preservar a qualidade de vida e prolongar a expectativa de sobrevivência (1). Em síntese, há indícios de que o tratamento instituído demonstrou eficácia, resultando em melhora do quadro clínico do paciente. Apesar de ser uma área em expansão, ainda há escassez de estudos sobre doenças cardiovasculares em aves, especialmente no que se refere à definição de parâmetros fisiológicos específicos para cada espécie, bem como à terapêutica mais adequada para cada caso.

Referências: **1)** Fitzgerald BC, Beaufrère H. Cardiology. Em: Speer BL, editor. **Current therapy in avian medicine and surgery**. 1 ed. St. Louis, Missouri: Elsevier; 2016. p. 252-328. **2)** De Wit M, Schoemaker NJ. Clinical approach to avian cardiac disease. **Semin Avian Exot Pet Med**. janeiro de 2005; 14 (1): 6–13. **3)** Fischer I, et al. Cardiomegaly in a whooper swan (*Cygnus cygnus*). **Vet Rec**. fevereiro de 2005; 156 (6): 178–182. **4)** Beaufrère H, et al. Avian Vascular Imaging: A Review. **J Avian Med Surg**. setembro de 2010; 24 (3): 174–184. **5)** Pees M, Krautwald-Junghanns ME. Avian echocardiography. **Semin Avian Exot Pet Med**. janeiro de 2005; 14 (1):14–21.

Palavras-chave: animais selvagens, cardiopatia, ecocardiograma
Keywords: cardiopathy, echocardiogram, wild animals

Autorizações: Não se aplica

Agências Financiadoras: Não se aplica

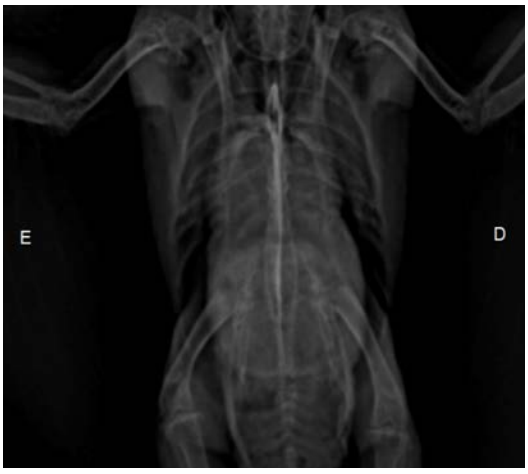

Figura 1 - Imagem radiográfica de cavidade celomática evidenciando marcante cardiomegalia associada a hepatomegalia.

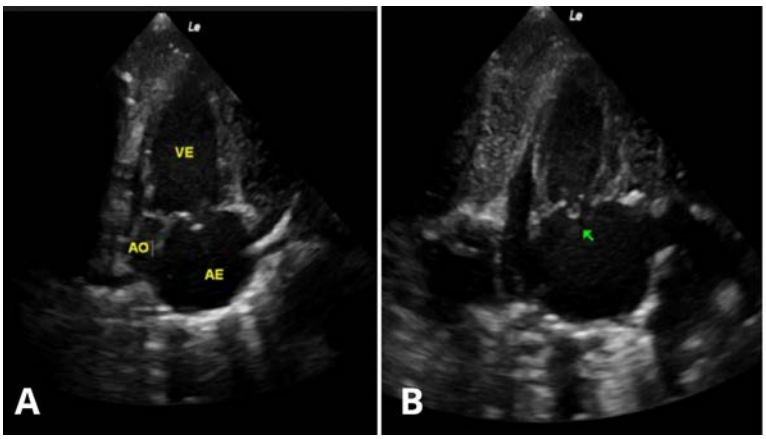

Figura 2 - A. Imagem ecocardiográfica indicando o remodelamento das câmaras cardíacas esquerdas. **B.** Seta verde aponta valva mitral de aspecto irregular e de morfologia heterogênea.

FICHA DE ACOMPANHAMENTO FISIOTERAPÊUTICO PARA AVES E MAMÍFEROS SILVESTRES

Physiotherapy Follow-Up Form for Wild Birds and Mammals

Priscilla Pimentel de Freitas[1], Juliana Dias Silveira[1], Milena Pereira Barreto[2], Natasha Ayete La Menza[1], Júlia Eva Gontijo Soares[1], Sofia Silva La Rocca de Freitas[1], Elda Ely Gomes de Souza[1], Líria Queiroz Luz Hirano[1]

[1]Faculdade de Agronomia e Medicina Veterinária, Universidade de Brasília, Brasília, Distrito Federal.
[2]Centro de Ensino Unificado de Brasília, Brasília, Distrito Federal.

*mv.priscillapfreitas@gmail.com

Introdução: A fisioterapia tem ganhado espaço como ferramenta terapêutica complementar no manejo clínico e de reabilitação de animais silvestres, especialmente focados no retorno à natureza ou na melhoria da qualidade de vida sob cuidados humanos (1). Nesse cenário, é importante implementar fichas para registros, adaptadas a diferentes grupos taxonômicos, de modo a garantir a continuidade, individualização e precisão do tratamento, além de favorecer a comunicação entre profissionais (2). Apesar da relevância e do crescente emprego da fisioterapia na medicina de animais silvestres (3), ainda há poucas informações disponíveis acerca da padronização das técnicas. Além disso, não foram encontrados modelos de documentos para registro e acompanhamento do tratamento, o que motivou a elaboração do presente trabalho. **Material e Métodos:** Objetivou-se apresentar a proposta de fichas para avaliação fisioterapêutica de aves e mamíferos silvestres, com foco no planejamento do tratamento, monitorização da evolução clínica e tomada de decisões baseadas em evidências. A partir de modelos de fichas para outras espécies (2) e experiências dos autores, foram desenvolvidas fichas fisioterapêuticas para aves, primatas não humanos e didelfídeos (**Figura 1**), implementadas na rotina de um hospital-escola desde janeiro de 2024 e aplicadas a 43 pacientes, sendo 32 aves e 11 mamíferos (**Tabela 1**). As fichas incluem características individuais do paciente, histórico, diagnóstico, avaliação funcional, evolução clínica, protocolos e resposta à terapêutica. A terapia é individualizada de acordo com as especificidades de cada caso e paciente, mas as fichas asseguram a padronização sistemática dos registros, melhor controle terapêutico e a integração entre os diferentes profissionais envolvidos. Para facilitar a interpretação das informações, foram incluídas imagens gráficas nos documentos, que são utilizadas para delimitar as áreas afetadas e descrever as alterações.
Resultados: O emprego de fichas para registros clínicos contribui para a avaliação dos pacientes e a determinação de decisões baseadas em evidências. Em um trabalho publicado com dados de 7.021 aves de rapina submetidas à reabilitação, destacou-se a importância dos registros clínicos individualizados, juntamente com as intervenções e desfechos, mas não foi incluída uma proposta de ficha clínica para esse fim (1). A aplicação prática do modelo apresentado no presente estudo foi avaliada em diferentes espécies, com quadros clínicos diversos, como fraturas, traumas neurológicos e ruptura de saco aéreo. As fichas foram determinantes para o ajuste progressivo dos protocolos, como a incorporação de exercícios proprioceptivos em casos neurológicos ou o uso de exercícios passivos e ativos associados a terapias integrativas, nos casos de lesões ortopédicas. **Discussão e Conclusão**: Ademais, em mamíferos, os protocolos adotados de utilização de exercícios de mobilidade e reforço positivo seguiram diretrizes globais com resultados satisfatórios no tratamento e controle da dor, ganho de força muscular e recuperação funcional (2). Por meio da análise sistemática, as fichas também permitiram ajustes personalizados, como variações de intensidade ou introdução de técnicas complementares, conforme a resposta individual. Deste modo, conclui-se que as fichas de acompanhamento fisioterapêutico são instrumentos importantes para assegurar a continuidade, evolução,

individualização e precisão técnica durante o tratamento de animais silvestres, de forma a contribuir significativamente para o sucesso da reabilitação e potencial retorno dos indivíduos ao habitat natural.

Referencias: **1)** MOLINA-LÓPEZ, R. A.; CASAL, J.; DARWICH, L. Causes of morbidity in wild raptor populations admitted at a wildlife rehabilitation centre in Spain from 1995–2007: a long term retrospective study. PLoS ONE, v. 6, n. 9, e24603, 2011. **2)** LIN, A. I. W. et al. Desenvolvimento de uma ficha de avaliação neurofuncional adulto aplicada à fisioterapia. Journal of Amazon Health Science Vol, v. 1, n. 2, p. 123, 2015. **3)** BEAULIEU, M. Rehabilitating wild animal welfare: a focus on veterinary rescue and rehabilitation interventions. Research in Veterinary Science, v. 186:105582, 2025.

Palavras-chave: Lorem; ipsum; dolor; sit.
Keywords: Documentation; evaluation; rehabilitation.

Figura 1: Fichas para acompanhamento fisioterapêutico. A. Aves; B. Primatas não humanos; C. Didelfídeos.



Tabela 1: Caracterização dos casos de emprego das fichas fisioterapêuticas. N, número de indivíduos; MTE, membro torácico esquerdo; MTD, membro torácico direito; MP, membro pélvico; MPE, membro pélvico esquerdo; MPD, membro pélvico direito; TCE, trauma crânio encefálico.

	Espécie (n)	Diagnóstico	Desfecho
AVE	*Alipiopsitta xanthops* (1)	Dificuldade no voo	Alta
	Amazona aestiva (1)	Luxação de MTD	Em tratamento
	Ara ararauna (2)	Fratura em MTE Fratura em MTE e garrote em MPD	Eutanásia Alta
	Asio clamator (1)	Fratura em MTE	Alta
	Athene cunicularia (3)	Osteossíntese/ Perda sensitiva Osteossíntese/ Encurtamento de patágio Fratura em MTD	Alta Alta Alta
	Brotogeris chiriri (7)	TCE TCE TCE Fratura em MTD Amputação de MPD e fratura em MPE TCE Laceração em MPD e necrose de dígitos	Alta Alta Alta Alta Em tratamento Alta Em tratamento

S	*Caracara plancus* (4)	Fratura em MTD Fratura do MTE Luxação em MPD Fraturas consolidadas em MT e MP, claudicação por luxação fêmuro tíbio patelar	Suspenso Fuga Eutanásia Suspenso
	Coragyps atratus (2)	Fratura de MPD Luxação MTD	Eutanásia Eutanásia
	Megascops choliba (1)	Dificuldade no voo	Alta
	Nyctidromus albicollis (1)	Dificuldade no voo	Alta
	Patagioenas picazuro (5)	Encurtamento de patágio Encurtamento de patágio Encurtamento de patágio Fratura MT bilateral Garrote MPD, encurtamento de patágio	Alta Alta Suspenso Eutanásia Alta
	Psittacara leucophtalmus (2)	Perda de massa muscular Fratura de MTD	Alta Alta
	Ramphastos toco (1)	Fratura em MPE	Eutanásia
	Vanellus chilensis (1)	TCE	Alta
MAMÍFEROS	*Callithrix penicillata* (1)	Politraumatismo	Suspenso
	Didelphis albiventris (10)	Paresia de MP e automutilação TCE Paresia não deambulatória de MP's e Hérnia umbilical Paresia de bilateral MP Paresia de bilateral MP Paresia de bilateral MP Paresia de bilateral MP TCE/ Intoxicação Mielomalácia Garrote e fratura em MPE	Alta Alta Alta Eutanásia Alta Alta Alta Alta Eutanásia Alta

TRATAMENTO CLÍNICO DE ÚLCERA DE CÓRNEA EM "MELTING" EM URUBU-DE-CABEÇA-PRETA (*Coragyps atratus*)
Clinical treatment of melting corneal ulcer in a black vulture (*Coragyps atratus*)

Fernanda Taques Wendt [1]*, Julia Welter Nascimento [1], Franz Riegler Mello [2], Fabiano Montiani-Ferreira [2], Juliana Bresciani [1], Talita Valmorbida [1], Camila Coscrato de Oliveira [1], Rogério Ribas Lange [1]

[1]Departamento de Medicina Veterinária, Laboratório de Medicina Zoológica, Universidade Federal do Paraná, Curitiba, Paraná.
[2]Departamento de Medicina Veterinária, Laboratório de Oftalmologia Comparada, Universidade Federal do Paraná, Curitiba, Paraná.

*Email do autor correspondente: vet.fernandatw@gmail.com

Introdução: O urubu-de-cabeça-preta (*Coragyps atratus*) é uma ave de rapina diurna da família Cathartidae e possui hábitos alimentares necrófagos. O campo visual dessas aves apresenta uma pequena região binocular e pontos cegos localizados acima, abaixo e atrás da cabeça. O posicionamento visual adotado no momento da busca de alimento sugere que há um bom campo de visão em direção ao chão e lateralmente, porém pode limitar a visão na direção do voo (1). Lesões oculares são frequentes em rapinantes secundários a traumas como brigas e colisões com veículos, árvores e vidraças (2). O presente relato descreve o diagnóstico e tratamento de uma úlcera de córnea com necrose estromal liquefativa (em "melting") devido a trauma em um urubu-de-cabeça-preta de vida livre.
Relato de Caso: Uma fêmea, adulta, foi atendida no Hospital Veterinário da Universidade Federal do Paraná com queixa de afecção ocular unilateral. Ao exame oftálmico do olho direito, observou-se envolvimento de aproximadamente 90% da córnea com necrose estromal liquefativa, secreção purulenta em rima palpebral e teste de fluoresceína positivo, constatando uma úlcera de córnea profunda **(Figura 1)**. O reflexo de ofuscamento estava presente, e não foi possível avaliar a resposta à ameaça devido à subjetividade da avaliação na espécie. O reflexo pupilar direto não pôde ser avaliado, e o consensual apresentou breve escape no olho contralateral. O olho esquerdo não apresentava alterações, e sua tonometria foi de 6 mmHg, não sendo possível aferir a pressão intraocular no olho acometido devido à fragilidade corneana. Iniciou-se o tratamento com aplicação tópica de colírios de tobramicina, ciprofloxacino, soro heterólogo equino e carmelose sódica a cada 2 horas durante 15 dias, e enrofloxacina (10mg/kg) via subcutânea BID durante 10 dias. O animal passava por reavaliação oftálmica a cada cinco dias, quando a frequência de aplicação dos colírios foi reduzida para a cada 4 horas, até sua alta após 21 dias. Ao final do tratamento, observou-se estabilização do quadro com formação de leucoma denso na córnea, sem sinais de desconforto, mantendo aparente resposta visual. A pressão intraocular de ambos os olhos foi mensurada em 6 mmHg. Os achados oftálmicos indicam boa resposta ao tratamento clínico intensivo.
Discussão e Conclusão: Úlceras em "melting" são associadas à ação proteolítica, que leva à degradação do estroma, podendo progredir para a perfuração da córnea. Portanto, o diagnóstico e tratamento rápidos e intensivos são essenciais para recuperação. (3) Neste caso, a terapia intensiva com colírios antibióticos, lubrificante e soro heterólogo a cada 2 horas, associado à antibioticoterapia sistêmica, mostrou-se eficaz na resolução, evitando a necessidade de encaminhamento cirúrgico. A decisão terapêutica no tratamento oftalmológico de aves de rapina deve priorizar a menor cicatriz e a melhor possibilidade de recuperação da visão (4). Este relato contribui para demonstrar o tratamento clínico de úlcera de córnea com necrose estromal liquefativa, visando à manutenção do conforto ocular e da função visual, que são essenciais para

garantir a qualidade de vida e viabilidade de soltura de aves silvestres em reabilitação. **Referências**: **1)** Martin GR, Portugal SJ, Murn CP. Visual fields, foraging and collision vulnerability in Gyps vultures. Ibis. 2012 jul;154(3):626–31. **2)** Hwang J, Kang S, Seok S, Ahmed S, Yeon S. Ophthalmic findings in cinereous vultures (*Aegypius monachus*). Vet. Ophthalmol. 2020 mar;23(2):314–24. **3)** Zubrický P, Balicka A, Trbolová A. Treatment options for melting ulcers in dogs and cats. J microb biotech food sci. 2025 may;e12410. 4) Montiani-Ferreira F, Moore BA, Ben-Shlomo G, org. Wild and Exotic Animal Ophthalmology: Volume 1: Invertebrates, Fishes, Amphibians, Reptiles, and Birds. Cham: Springer International Publishing; 2022

Palavras-chave: oftalmologia veterinária; rapinantes; tonometria.
Keywords: veterinary ophthalmology; raptors; tonometry.



Figura 1: Aspecto inicial da lesão de úlcera de córnea profunda com necrose estromal liquefativa (em “melting”) no olho direito de urubu-de-cabeça-preta (*Coragyps atratus*)

MANEJO, REABILITAÇÃO E SOLTURA DE FILHOTE DE PREGUIÇA-COMUM (*Bradypus variegatus*): RELATO DE CASO

Management, rehabilitation, and release of a young brown-throated sloth (*Bradypus variegatus*): Case report

Rayanne Gomes Silveira[1]*, Natália Boaventura Reis de Assis[1], Caroline Sotto Mayor Padua Rodrigues[1], Gabrielly Uchôa Gonçalves[1], Raquel Leite Urbano[1], Mariana Mirella Cavalcante Goes[2], Débora Costa da Silva[1], Ana Silvia Sardinha Ribeiro[1]

[1]Universidade Federal Rural da Amazônia (Centro de Triagem e Reabilitação de Animais Selvagens), Belém, Pará.
[2]Criadouro Comercial Sítio Tibagi, Guaramiranga, Ceará.

*Email do autor correspondente: silveirarayanne@yahoo.com

Introdução: A preguiça-comum (*Bradypus variegatus*) apresenta ampla distribuição geográfica, ocorrendo em praticamente todo o território brasileiro. De hábitos arborícolas e dieta folívora, essa espécie vem sendo cada vez mais afetada pelo crescente desmatamento, que resulta na perda de habitat natural (1).

Material e Métodos: No dia 30 de julho de 2024, foi encaminhado ao Centro de Triagem e Reabilitação de Animais Selvagens, um filhote de preguiça-comum, que havia sido encontrado sozinho, na base de uma árvore. O animal pesava 250 gramas e tinha idade estimada de aproximadamente uma semana de vida, com bom estado geral de saúde (2). A fórmula utilizada para o aleitamento artificial foi o leite zero lactose, na proporção de 1 g do composto para cada 10 mL de água. Além do sucedâneo lácteo, foram ofertadas diariamente, *ad libitum*, folhas frescas de embaúba (*Cecropia spp*.) e cacau (*Theobroma cacao*), previamente umedecidas com spray de água para estimular o consumo. A frequência da oferta do sucedâneo foi inicialmente estabelecida a cada 3 horas, com consumo médio de 5 mL por refeição. A partir da terceira semana de vida, o intervalo foi ampliado para 4 horas, com consumo médio de 10 mL por mamada, sendo o aleitamento suspenso durante o período noturno. Em relação ao manejo comportamental, foi disponibilizada uma “mãe artificial”, utilizando bichos de pelúcia e toalhas, para o animal ficar “agarrado”, visando proporcionar conforto e segurança psicológica ao filhote (3). As preguiças, possuem o comportamento de descerem ao solo para defecar, e por conta disso, o filhote era colocado em contato com a grama, uma vez ao dia, geralmente pela manhã, onde ele defecava e urinava. Com 10 semanas de vida, já consumindo cerca de 20 mL, iniciou-se o processo de desmame, reduzindo-se a oferta de leite para uma única mamadeira pela manhã, sendo as demais refeições compostas exclusivamente por folhas frescas. Ainda na fase final do desmame, o animal foi gradualmente introduzido em um recinto de ambientação ("preguiçário"), composto por árvores naturais, com o objetivo de estimular o exercício físico, a exposição solar e a familiarização com o ambiente natural. Duas semanas após o início do desmame, a alimentação passou a ser exclusivamente composta por folhas frescas. Aos 5 meses de idade, pesando 532 gramas e demonstrando aptidão para a vida livre, o filhote foi reintroduzido à natureza, sendo solto em um parque ecológico da região (**Figura 1**).

Resultados: A utilização de leite zero lactose, associada à introdução gradual de folhas nativas, mostrou-se eficaz no ganho de peso e na transição alimentar do filhote. O uso da “mãe artificial” e a disponibilização de um ambiente com estímulos naturais foram fundamentais para o desenvolvimento comportamental adequado, reproduzindo aspectos do cuidado materno e das interações com o habitat natural.

Discussão e Conclusão: A reabilitação do filhote de preguiça-comum foi bem-sucedida, com desenvolvimento físico e comportamental satisfatório, ganho de peso progressivo e adaptação alimentar compatível com a espécie. O caso reforça a importância da adoção de protocolos específicos e individualizados para o manejo e reabilitação de preguiças, especialmente em fases iniciais da vida.

Referências: **1)** Cubas ZS, et al. **Tratado de animais selvagens. 2ª ed.** São Paulo: Roca; 2014. **2)** Dünner C, Pastor G. **Manual de manejo, medicina y rehabilitación de perezosos.** 1ª ed. Chile: Fundación Huálamo; 2017. **3)** Ramos RV, Guimarães ALF. Manejo e clínica de preguiças. **Boletim Técnico ABRAVAS** 2019; 34:1–20.

Palavras-chave: Bradypodidae; criação artificial; sucedâneo lácteo.
Keywords: Artificial rearing, Bradypodidae, milk substitute.

Figura 1: A) Filhote de preguiça-comum (*Bradypus variegatus*) durante banho de sol, apresentando comportamento natural de defecar e urinar no solo. B) Pesagem de preguiça-comum (*Bradypus variegatus*) pré-soltura. C) Soltura de preguiça-comum (*Bradypus variegatus*).



DISGERMINOMA OVARIANO EM *Nymphicus hollandicus*: RELATO DE CASO
Ovarian dysgerminoma in *Nymphicus hollandicus*: a case report

Loïc Rangel Lamarche[1], Sofia Silva La Rocca de Freitas[2], Vitória Maciel Arôso Mendes[2], Karolina Vitorino Barbosa Fernandes[2], Dandara Franco Ferreira da Silva[2], Rafaela Selbmann Coimbra[2], Aline Ramos Marques Marangon[3], Rômulo Santos Adjuto Eloi[4]

[1]Faculdade de Medicina Veterinária Uniãno Pioneira de Integração Social, Planaltina, Distrito Federal
[2]Clínica Veterinária Mundo Silvestre, Brasília, Distrito Federal
[3]ImagePet ultrassonografia veterinária, Brasília, Distrito Federal
[4]Laboratório de Patologia Veterinária Histopato, Brasília, Distrito Federal

*loicrlamarche@gmail.com

Tumores gonadais têm se destacado na família *Psittacidae,* sendo tumores da granulosa e adenocarcinomas ovarianos os mais comumente diagnosticados em fêmeas (1). O disgerminoma é uma neoplasia que acomete células germinativas primordiais e possui um alto potencial de malignidade em humanos e animais domésticos (2). Por não ser um tumor comum em aves, mas apresentar características de malignidade, cuja sintomatologia clínica geralmente só é expressada após desenvolvimento massivo da neoplasia (3), o objetivo do presente trabalho é relatar um caso de disgerminoma em *Nymphicus hollandicus*. Uma calopsita, fêmea, adulta, com peso de 95 gramas, foi recebida na clínica com principal queixa de dificuldade respiratória e suspeita de distocia. Durante o exame físico, não foram observadas alterações dignas de nota além de excretas diarreicas e cavidade celomática abaulada. No exame radiográfico, evidenciou-se a presença de líquido livre na cavidade e hiperostose poliostótica. No exame ultrassonográfico, foi evidenciado ovário com 0,98 x 0,66 cm de tamanho coberto por múltiplos cistos simples e cranial à cavidade, discretos folículos não desenvolvidos. Ademais, foi notada a presença de uma estrutura oval com trabeculações medindo 4,44 x 3,45 cm, ocupando toda a cavidade celomática da ave. Esta estrutura aparentava estar preenchida por um líquido anecogênico identificado como cisto ovariano (Figura 1). O líquido foi drenado e encaminhado para análise com resultado compatível com transudato com presença moderada de hemácias íntegras. Não foi autorizado a realização de procedimento cirúrgico ou implantação de deslorelina, e o animal veio à óbito após uma semana. Foi realizada necrópsia, e o ovário foi enviado para exame histopatológico (Figura 2). A neoformação apresentava pleomorfismo moderado e presença de mitoses. Era infiltrativa, hipercelular, homogênea, sem demarcação e não encapsulada, compatível com disgerminoma. Em diversos casos, pacientes com essa neoplasia se encontram em condição de hiperestrogenismo (2), por isso, foi recomendado a aplicação de um implante de deslorelina, que atua como agonista sintético de hormônio liberador de gonadotrofina (GnRH) e inibe a produção de hormônio folículo-estimulantes (FSH) que é o principal estímulo de crescimento do tumor (4). Entretanto, não foi possível afirmar que auxiliaria neste caso, visto que o tumor já apresentava um tamanho expressivo. Em humanos, disgerminomas se classificam como a neoplasia maligna de célula germinativa mais comum e dentro da medicina veterinária é mais comumente diagnosticada em gatas e cadelas, porém mesmo que relatada em répteis, anfíbios e diversos mamíferos silvestres, em aves, esta patologia não é tão frequentemente relatada (2). Independente da espécie afetada, os sinais clínicos são inespecíficos, mas muitas vezes é observado a presença de massa abdominal e consequentemente distensão abdominal e dor, como observado neste relato (2). Mesmo em humanos, a etiologia exata desse tipo tumoral permanece incerta, sendo predominantemente considerada multifatorial. Entre os principais fatores propostos estão a predisposição genética, influências ambientais, distúrbios no desenvolvimento das células

germinativas ovarianas e disfunções hormonais (5). Desta forma, este caso contribui para a literatura ampliando o conhecimento sobre esta neoplasia em aves mantidas em cativeiro.

Referencias: **1)** Reavill DR. Tumors of pet birds. Veterinary Clinical North American Exotics Animal Practice, 7(3), 537-560, 2004. **2)** Strunk A, et al. Dysgerminoma in an eastern rosella (Platycercus eximius eximius). Avian disease, 55(1), 133-138, 2011. **3)** Schmidt-Ukaj S, et al. Metastasizing dysgerminoma in an inland bearded dragon (Pogona vitticeps). BMC Veterinary Research, 2024. **4)** Bargallo F, et al. Utilización de implantes de deslorelina para el tratamiento de problemas reproductivos en pequeñas psitácidas. ResearchGate, 2017. **5)** Guimarães BD, et al. Disgerminoma de ovário e marcadores tumorais – relato de caso. Brazilian Journal of Health Review, 7(3), 2024.

Palavras-chave: Aves; Silvestres; Neoplasia
Keywords: Birds; Exotic; Tumor

Figura 1: A) Imagem transversal da cavidade celomática evidenciando estrutura ao centro da imagem – ovário - com múltiplas estruturas císticas anecogênicas adjacentes, arredondadas a ovaladas, de tamanhos variados, delimitadas por paredes finas e bem definidas. As estruturas preenchem grande parte da cavidade, deslocando estruturas adjacentes e promovendo leve compressão dos órgãos circundantes. B) Imagem longitudinal da cavidade celomática, demonstrando estrutura cística medial de maior dimensão, com margens regulares de parede espessada, delimitando conteúdo anecogênico central. Na periferia dessa estrutura, observam-se formações menores, arredondadas, compatíveis com folículos ovarianos em diferentes estágios de desenvolvimento, com padrão clássico de ovário funcional em perturbação folicular. Observa-se conteúdo ecogênico adjacente sugestivo de derrame celomático não celular. C) Secção longitudinal da cavidade celomática caudal, evidenciando região menos definida, com visualização prejudicada pela presença de artefatos de reverberação e possível interposição de alças intestinais ou gás. Sugere-se visualização parcial das estruturas císticas anteriormente descritas. A heterogeneidade da imagem pode estar relacionada à compressão ou deslocamento das estruturas pelo conteúdo ovariano expansivo. D) Imagem focalizada em grande cisto ovariano, com parede regular e conteúdo anecogênico. Estruturas rotuladas como "FOLIC" e "COR" representam folículos e coração, respectivamente. Observa-se que os folículos estão hipertrofiados, o que é compatível com hiperplasia funcional do ovário. A organização topográfica sugere importante aumento volumétrico do ovário, ocupando a região medial e caudal da cavidade celomática.

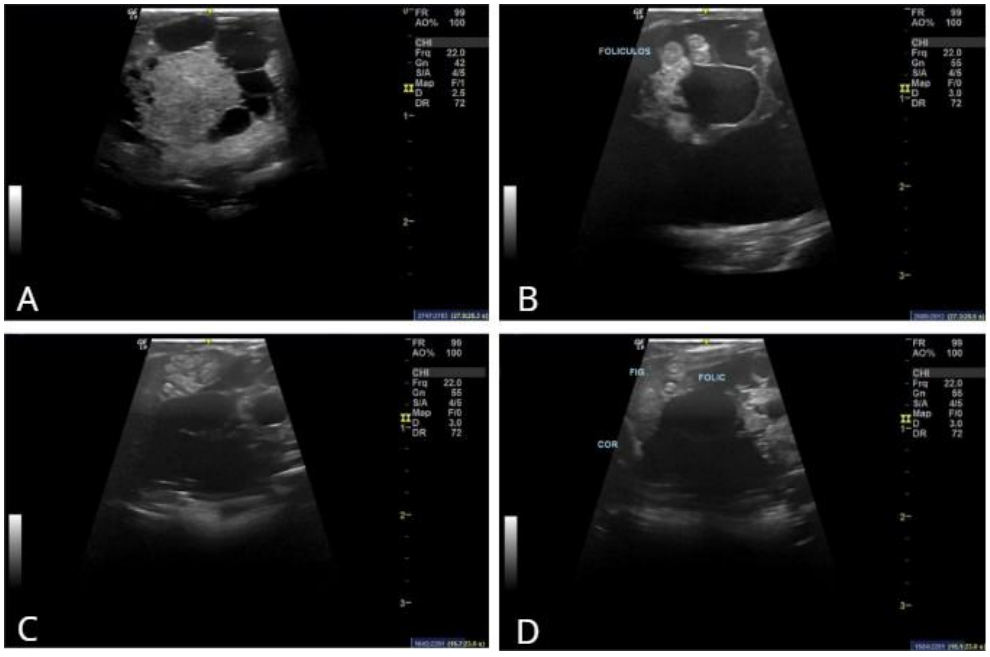

Figura 2: Ovário retirado da necrópsia apresentando aumento de tamanho com presença de massa (evidenciada pela seta) e cistos ovarianos (destacados por asteriscos) em comparação a uma agulha 22G1 (25 x 0,70 mm).

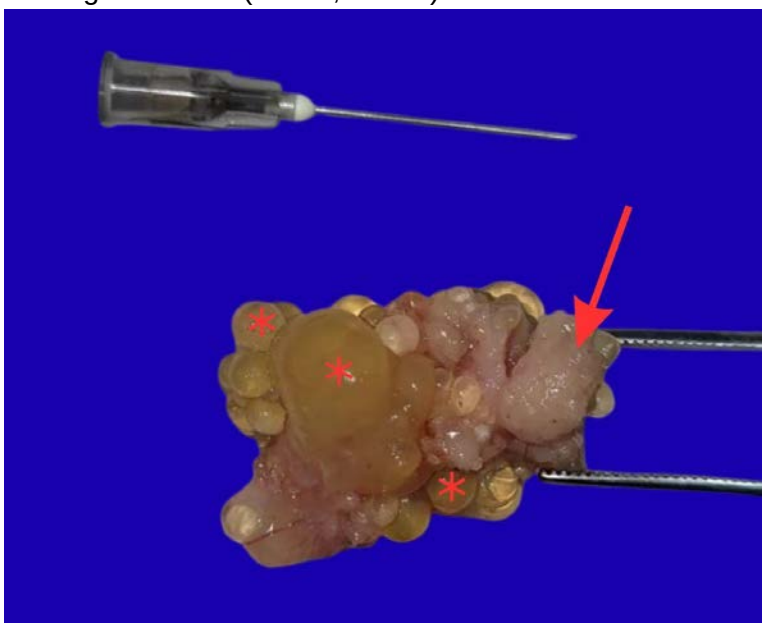

EXTRATO DE CANNABIS FULL SPECTRUM NO CONTROLE DE DOR CRÔNICA EM TAMANDUÁ-BANDEIRA (*Myrmecophaga tridactyla*)

Full spectrum cannabis extract for chronic pain control in Giant anteater (*Myrmecophaga tridactyla*)

Karoline Araújo Viana[1]*, Ana Laura Silva Soares[2], Marina Glina de Capitani[3], Lívia Souza Santana[4], Ariam Figueiredo Martinello[4], Paula Damasceno Gomes[4]

[1]Centro de Atendimento e Reabilitação de Fauna - CAF, Belém, Pará.
[2]Centro de Triagem e Reabilitação de Animais Selvagens, Universidade Federal Rural da Amazônia, Belém, Pará.
[3]Centro Nacional de Primatas, Ananindeua, Pará.
[4]Parque Vida Cerrado, Barreiras, Bahia.

*Email do autor correspondente: karolaraujov@gmail.com

Introdução: O sistema endocanabinoide (SEC), presente em todos os vertebrados, possui papel fundamental na manutenção da homeostase do organismo (1). Seu envolvimento em processos fisiopatológicos da dor permite o uso de fitocanabinoides, como o cannabidiol (CBD) e delta-9-tetrahidrocannabinol (THC), na abordagem terapêutica em quadros de dor (2). Animais senis mantidos sob cuidados profissionais podem ser mais vulneráveis a experiências negativas de bem-estar, como dores físicas, limitações motoras e cognitivas (3).

Relato de caso: Neste trabalho, relata-se o manejo de dor crônica com o uso do extrato de cannabis full spectrum em um indivíduo da espécie *Myrmecophaga tridactyla*, macho, 37kg, 15 anos, mantido sob cuidados profissionais desde filhote, após perder sua mãe vítima de atropelamento. O paciente apresenta histórico de parestesia de membros pélvicos, infecção e anemia crônica, identificado há cerca de 5 anos. Em radiografia, foi constatado processo degenerativo com formação de espondiloses deformantes nos segmentos torácico, lombossacro e caudal da coluna, redução do espaço intervertebral entre L3-S1 com diferencial de discopatia lombossacra/síndrome da cauda equina (**Figura 1**). Desde então, o paciente foi submetido ao uso contínuo de gabapentina (10mg/kg/VO/BID) para manejo de dor crônica, e dexametasona (0,1mg/kg/IM) em quadros de crise de dor, identificado por meio de claudicação, automutilação em região de focinho e menor consumo de alimento. Em agosto de 2024, foi iniciada a terapia canabinoide em busca de maior controle do quadro, atualmente na dose de 0,05mg/kg/VO/SID de CBD e 0,02mg/kg/VO/SID de THC, ofertado junto à alimentação peletizada, no final da tarde. O aumento da dose ocorreu de maneira gradual, a cada 10 dias, com observação da resposta comportamental por meio de monitoramento 24h por câmeras e avaliação das imagens pela equipe técnica. Iniciou-se com o uso de extrato rico em CBD e posteriormente incluiu-se o extrato rico em THC, a fim de garantir maior controle da dor, com dose mínima efetiva e sem efeitos adversos. Com a dose estabelecida, foi observado aumento do nível de atividade e de interação com o recinto e atividades de enriquecimento ambiental, melhora no apetite e na marcha. Também foi possível realizar o desmame da gabapentina, sem registros de crises de dor desde então.

Discussão e Conclusão: Os endocanabinoides desempenham múltiplos papéis nos mecanismos da dor, sendo liberados em resposta à lesão tecidual, inflamação ou sinalização nociceptiva exacerbada, com a função de modular a sensibilização, atenuar a dor e inibir a cascata inflamatória (2,4). O uso de fitocanabinoides no manejo da dor crônica tem mostrado eficácia em humanos, animais de laboratório e de companhia, sendo uma opção promissora na medicina veterinária, desde que haja criteriosa seleção do produto, quanto à qualidade e composição (2). O uso de extrato de cannabis em animais selvagens deve ser realizado de forma cuidadosa e bem monitorada,

considerando o comportamento e metabolismo de cada espécie. Além disso, é importante ter conhecimento sobre a ação dos fitocanabinoides, possíveis interações medicamentosas e efeitos adversos, com o objetivo de garantir um tratamento seguro e eficaz para o paciente.

Referências: **1)** Silver RJ. The Endocannabinoid System of Animals. Animals. 16 de Setembro de 2019; 9 (9): 686. **2)** Mosley C, et al. Cannabinoids for pain management. In: Silver R, et al. (editor). Cannabis therapy in veterinary medicine: a complete guide. Springer; 2021. p. 117-141. **3)** Krebs BL, et al. Managing Aged Animals in Zoos to Promote Positive Welfare: A Review and Future Directions. Animals. 13 de Julho de 2018; 8 (7): 116. **4)** Vučković S, et al. Cannabinoids and Pain: New Insights From Old Molecules. Front Pharmacol. 13 de Novembro de 2018; 9: 1259.

Palavras-chave: Cannabidiol; discopatia degenerativa; THC.
Keywords: Cannabidiol, degenerative disc disease, THC.

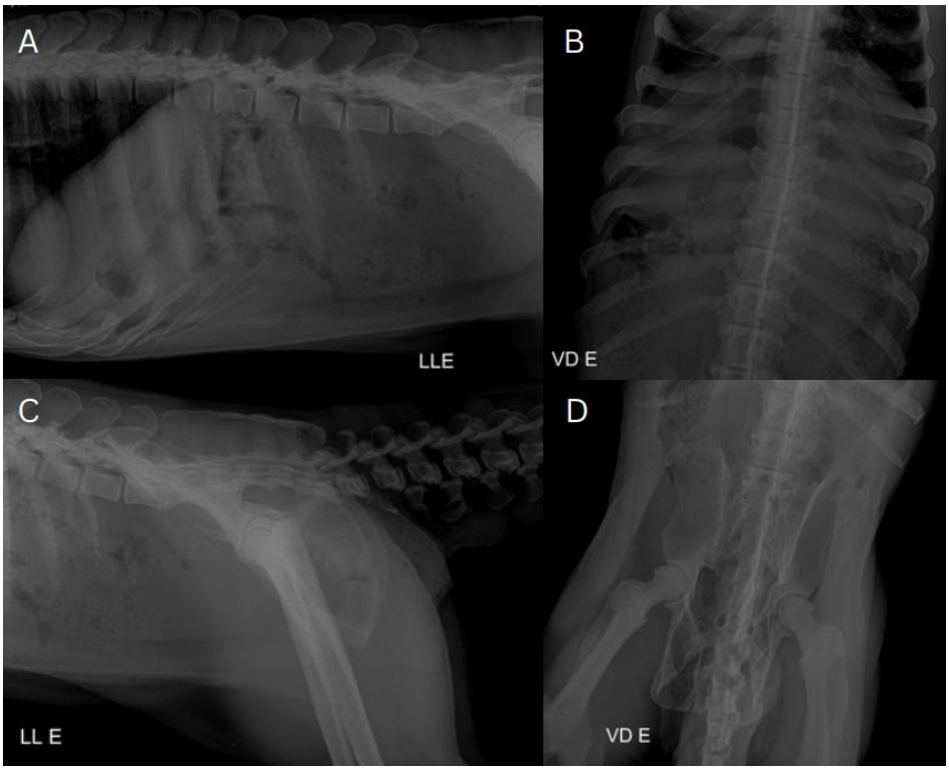

Figura 1: Radiografia de um indivíduo de *Myrmecophaga trydactila*. A: Projeção laterolateral esquerda evidenciando entesofitose ventral em segmento torácico (T13-T14). B: Projeção ventrodorsal evidenciando vértebras torácicas. C: Projeção laterolateral esquerda evidenciando entesofitose ventral e redução do espaço intervertebral em segmento lombossacro (L3-S1). D: Projeção ventrodorsal evidenciando vértebras lombossacras.

RECUPERAÇÃO E CRIOPRESERVAÇÃO TESTICULAR DE PEIXE-BOI-MARINHO (*Trichechus manatus manatus*) PÓS-MORTE – RELATO DE CASO

***Post mortem* testicular recovery and cryopreservation of manatee (*Trichechus manatus manatus*) – case report**

Ana Alice Carlos Sales de Sousa Loia[1]*, Isadora Gomes Guerra[1], Gabriel Santos Costa Bezerra[1], Andreia Maria da Silva[1], Romário Parente dos Santos[1], Fernanda Loffer Niemeyer Attademo[2], Fábia de Oliveira Luna[3], Italo Ximenes Belchior Nogueira[3], Alexandre Rodrigues Silva[1].

[1]Laboratório de Conservação de Germoplasma Animal, Universidade Federal Rural do Semi-Árido – UFERSA, Rua Francisco Mota, 572 - Pres. Costa e Silva, Mossoró - RN, 59625-900.
[2]Programa de Pós-Graduação em Ciências Animais, Universidade Federal Rural do Semi-Árido – UFERSA, Rua Francisco Mota, 572 - Pres. Costa e Silva, Mossoró - RN, 59625-900

*Email do autor correspondente: anaaliceloia12345@gmail.com

Introdução: Apesar da importância nos ecossistemas costeiros e estuarinos, o peixe-boi marinho (*Trichechus manatus manatus*) está criticamente ameaçado pela degradação do habitat, poluição das águas e acidentes com embarcações. Destarte, a morte de um indivíduo representa grande perda na variabilidade da espécie (1). Assim, objetiva-se relatar um caso de recuperação e criopreservação testicular em peixe-boi marinho após sua morte.
Material e Métodos: Um macho adulto de 6 anos veio subitamente a óbito em sua unidade de conservação (SISBIO nº 55433). De imediato, dissecaram-se seus complexos testículo-epidídimo, que foram revestidos por gaze embebida em solução fisiológica, e acondicionados em caixas térmicas a 5 ºC, que foram transportadas por 16h para o seu processamento e análises. Os testículos foram então divididos em fragmentos (1 – 3 mm), que foram destinados a sete grupos: grupo controle, e grupos submetidos a vitrificação utilizando-se diferentes tratamentos: 1) 3M de etilenoglicol (EG); 2) 6M de etilenoglicol; 3) 3M de dimetilsulfóxido (DMSO); 4) 6M de dimetilsulfóxido; 5) 3M de etilenoglicol + dimetilsulfóxido; e 6) 6M de etilenoglicol + dimetilsulfóxido. Esse teste foi necessário, pois não se conhecia o protocolo ideal para a espécie. Após vitrificação, as amostras foram armazenadas em botijões criobiológicos para composição de biobanco. Porém, alguns fragmentos foram reaquecidos e analisados para viabilidade utilizando-se sondas de iodeto de propídio (IP) e Hoechst 33342 (Figura 1), e para apoptose, utilizando-se sondas brometo de etídio e laranja de acridina. Nesta, as células foram classificadas em sem apoptose, apoptose precoce, apoptose tardia ou necróticas. Para ambas as análises, utilizou-se microscópio de epifluorescência, contabilizando-se 100 células para cada grupo.
Resultados: No grupo controle, observaram-se 39% de células testiculares viáveis, bem como 43% sem apoptose, 2% em apoptose precoce, 53% em apoptose tardia, e 2% necróticas. Isso mostra que o protocolo de transporte sob refrigeração por si só causa danos ao tecido testicular, sendo necessário seu aperfeiçoamento. Após descongelação, o protocolo utilizando-se combinação 3M EG + DMSO preservou 19% da viabilidade celular, enquanto nos demais, a viabilidade foi inferior a 3%. Este mesmo protocolo também promoveu o maior percentual de células sem apoptose, 28%, e o menor número de células necróticas (58%). Os resultados de todos os grupos estão expressos na tabela 1.
Discussão e Conclusão: Diante desses achados, verifica-se que a combinação de crioprotetores a 3M mostrou-se promissora para manutenção da viabilidade testicular pós-vitrificação, visto que o EG atua como crioprotetor intracelular eficaz, reduzindo estresse osmótico (2), enquanto o DMSO

interage com a membrana celular, prevenindo a formação de cristais de gelo (3). Estes resultados preliminares nos permitem inferir que a associação de 3M EG + DMSO constitui um protocolo promissor para manutenção da viabilidade celular em tecido testicular vitrificado de peixe-boi-marinho. Ressalta-se que este é o primeiro trabalho a mostrar uma tentativa de conservação de germoplasma da espécie e isso enfatiza a importância da interação entre as equipes de conservação in vivo com os laboratórios especializados aptos a desenvolverem protocolos eficientes para a formação de biobancos, os quais auxiliarão no futuro da espécie.

Referencias: **1)** Deutsch, C.J. & Morales-Vela, B. 2024. *Trichechus manatus*. The IUCN Red List of Threatened Species 2024: e.T22103A43792740. https://dx.doi.org/10.2305/IUCN.UK.2024- **2)** RLTS.T22103A43792740.en. Acesso em 10 de agosto de 2025. 2. WENG, Lindong et al. Molecular dynamics study of effects of temperature and concentration on hydrogen-bond abilities of ethylene glycol and glycerol: implications for cryopreservation. The Journal of Physical Chemistry A, v. 115, n. 18, p. 4729-4737, 2011. **3)** GURTOVENKO, Andrey A.; ANWAR, Jamshed. Modulating the structure and properties of cell membranes: the molecular mechanism of action of dimethyl sulfoxide. The journal of physical chemistry B, v. 111, n. 35, p. 10453-10460, 2007.

Palavras-chave: Crioprotetores; Integridade Celular; Biobanco.
Keywords: Cellular integrity; Cryoprotectants; Biobank.

Autorizações: SISBio nº 55433

Agências Financiadoras: CNPq, Capes

Figura 1: Resultados de viabilidade celular de tecido testicular de peixe-boi-marinho (*Trichechus manatus*) no grupo controle após transporte sob refrigeração (A) e após vitrificação em diferentes crioprotetores: B) 3M EG; C) 6M EG; D) 3M DMSO; E) 6M DMSO; F) 3M EG + DMSO; G) 6M EG + DMSO

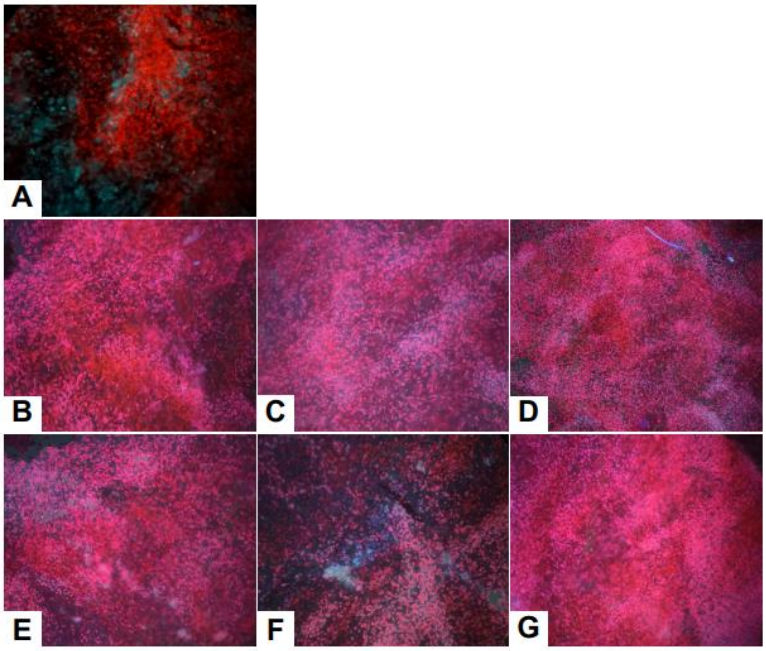

Tabela 1: Resultados de viabilidade e apoptose de tecido testicular de peixe-boi-marinho (*Trichechus manatus*) no grupo controle após transporte sob refrigeração e após vitrificação em diferentes crioprotetores.

	VIABILIDADE	APOPTOSE			
TRATAMENTO	Viabilidade (%)	Sem apoptose (%)	Apoptose precoce (%)	Apoptose tardia (%)	Necrótica (%)
FRESCO	39	43	2	53	2
3M EG	0	12	0	0	88
6M EG	2	17	0	0	83
3M DMSO	0	16	0	8	76
6M DMSO	3	9	0	2	89
3M EG+DMSO	19	28	3	11	58
6M EG+DMSO	0	13	0	5	82

GLAUCOMA UNILATERAL EM ARACUÃ-ESCAMOSO *(Ortalis squamata):* RELATO DE CASO
Unilateral glaucoma in scaled chachalaca *(Ortalis squamata)*: case report

Jacqueline Meyer[1*], Caroline Ströher de Souza[1], Stephanie Lopes de Jesus[1], Maiara Poersch Seibel[2], Ana Carolina Contri Natal[1], Paola Antunes Rodrigues[1], João Antonio Tadeu Pigatto[2], Marcelo Meller Alievi[1]

[1]Núcleo de Conservação e Reabilitação de Animais Silvestres (PRESERVAS), Faculdade de Veterinária, Universidade Federal do Rio Grande do Sul (UFRGS), Porto Alegre, Rio Grande do Sul.
[2]Serviço de Oftalmologia Veterinária (SOV), Universidade Federal do Rio Grande do Sul (UFRGS), Porto Alegre, Rio Grande do Sul.

*Email do autor correspondente: jacque_meyer@hotmail.com

Introdução: O aracuã-escamoso *(Ortalis squamata)* é uma ave pertencente à ordem *Galliformes,* com ocorrência registrada em áreas florestais, restingas e jardins arborizados (1). Indivíduos de vida livre, especialmente os que habitam ambientes antropizados, estão frequentemente expostos a traumas que podem resultar em lesões oculares, como hifema, úlceras de córnea, uveítes, fraturas dos ossos da esclera, sinéquias, descolamento da retina e lesões cataratogênicas (2). O objetivo deste trabalho é relatar um caso de glaucoma unilateral em aracuã-escamoso atendido em um centro de reabilitação de fauna silvestre.
Relato de Caso: Um indivíduo adulto, macho, pesando 400 gramas, foi recebido apresentando lesão por queimadura em região craniana e úlcera de córnea no olho direito. No exame oftálmico, foi constatado que o olho direito apresentava evidente buftalmia, íris *bombé*, edema de córnea e secreção mucosa (**Figura 1**). A pressão intraocular (PIO), aferida com tonômetro de rebote, foi de 44 mmHg, valor significativamente superior ao esperado para *Galliformes* (16 – 18 mmHg) (3). O olho contralateral apresentava blefarite, possivelmente relacionada à queimadura, com PIO de 16 mmHg. Diante do quadro clínico compatível com glaucoma secundário e do comprometimento ocular irreversível, foi realizada a evisceração modificada do bulbo ocular direito (**Figura 2**). O procedimento transcorreu sem intercorrências, proporcionando alívio da dor e adequada recuperação do animal. Após cuidados pós-operatórios e total cicatrização da lesão na cabeça, o paciente apresentou boa evolução, sendo considerado apto para destinação a um zoológico.
Discussão e Conclusão: A PIO elevada (20,36 – 28,18 mmHg) é comum em aves marinhas e de rapina, que possuem hábitos de mergulho e voo que as expõem a maiores oscilações abruptas de pressão atmosférica (4). No entanto, o glaucoma é considerado uma condição extremamente rara em aves (2), podendo ocorrer de forma primária ou, mais frequentemente, de forma secundária a processos inflamatórios e traumáticos. O presente caso reforça essa associação, já que a lesão traumática na cabeça pode ter desencadeado um processo inflamatório ocular severo, evoluindo para glaucoma. O diagnóstico é baseado nos sinais clínicos, caracterizados por buftalmia e dor ocular, associados a valores elevados de PIO (5). Evisceração cirúrgica do bulbo ocular ou enucleação são recomendadas como abordagem terapêutica na presença de olhos já buftálmicos (2), como observado no paciente. O presente caso reforça que, embora raro, o glaucoma pode ocorrer como complicação secundária a traumas em aves silvestres. A realização da evisceração ocular foi essencial para promover o bem-estar do paciente, permitindo sua recuperação clínica e posterior destinação.
Referencias: **1)** Silveira FF. **Fauna Digital do Rio Grande do Sul**, 2018. Bird and Mammal Evolution, Systematics and Ecology Lab - UFRGS. Disponível em: <https://www.ufrgs.br/faunadigitalrs/aracua-escamoso-ortalis-squamata/>. **2)** Montiani-Ferreira F,

Lima L. Oftalmologia. In: Cubas ZS, Silva JC, Dias JLD, (editores). **Tratado de animais selvagens**. 2a ed. São Paulo: Roca; 2014. p. 2130-55. **3)** Prashar A, et al. Mearusement of intraocular pressure (IOP) in chickens using a rebound tonometer: quantitative evaluation of variance due to position inaccuracies. **Experimental Eye Research** 2007; 85:563-571. **4)** Hongjamrassilp W, et al. Glaucoma through Animal's Eyes: Insights from the Evolution of Intraocular Pressure in Mammals and Birds. **Animals** 2022, 16:2027. **5)** Doneley B. **Avian Medicine and Surgery in Practice**: Companion and Aviary Birds. 2nd ed. CRC Press; 2016.

Palavras-chave: Aves; oftalmologia; pressão intraocular.
Keywords: Birds; intraocular pressure; ophthalmology.

Figura 1: Buftalmia em olho direito em aracuã-escamoso (*Ortalis squamata*).



Figura 2: Aracuã-escamoso (*Ortalis squamata*) após evisceração modificada de bulbo ocular direito.



TERAPIA FOTODINÂMICA NO TRATAMENTO DE SINUSITE CRÔNICA EM CANINANA *(Spilotes pullatos):* RELATO DE CASO.
Photodynamic therapy for chronic sinusites in black and yellow rat snake *(Spilotes pullatos):* Case report.

Emily Raquel Gomes Fernandes Moreira[1]*, Adrian Leonardo da Silva Lima[1], Clarice Oliveira Cavalcante[1], Livia Borges Pereira Granja[1], Vitor Fernando Mendes Malta[1], Yuri Dellape Lima[1], Fabiano Rocha Prazeres Júnior[1], Amanda de Carvalho Moreira[2], Maxsuel Pedro dos Santos Lima[2]

[1]Centro Universitário Cesmac, Maceió, Alagoas.
[2]VETZ Maceió – Medicina de Animais Silvestres e Exóticos, Maceió, Alagoas.

*emilyraquel2001@gmail.com

Introdução Infecções respiratórias em répteis representam um desafio clínico devido às particularidades fisiológicas desses animais. Diferente de mamíferos, os répteis apresentam resposta inflamatória com formação de exsudato caseoso sólido devido à ausência da lisozima, enzima proteolítica que promove sua drenagem natural. Isso favorece a persistência da infecção e a necessidade de remoção mecânica do material (1). Entre as afecções respiratórias, a sinusite é comum em serpentes, podendo ser causada por infecções bacterianas primárias ou secundárias, falhas no manejo e fatores ambientais adversos (1). O presente relato descreve um caso de sinusite crônica severa em uma serpente caninana (*Spilotes pullatus*), que foi tratado por meio de uma abordagem multimodal, associando antibioticoterapia, anti-inflamatórios, terapia fotodinâmica e limpeza com solução a base de Polihexanida (PHMB 0.1%). **Relato de Caso:** Uma serpente caninana adulta, fêmea, pesando 0,467 Kg, foi encaminhada a uma clínica veterinária especializada, apresentando grande aumento de volume na região que circunda o olho esquerdo (figura 1), o exame físico revelou exsudato caseoso espesso que se localizava no seio infraorbitário. Amostras do local foram coletadas por meio de swab estéril para cultura microbiológica e antibiograma, que identificaram a presença da bactéria *Proteus vulgaris*, bactéria gram negativa frequentemente encontrados em microbiota oral e associado a estomatites e enterites bacterianas em serpentes (2,3). Foi realizada a remoção mecânica dos cáseos e reavivamento dos bordos, o tratamento foi iniciado com enrofloxacina (10 mg/kg, IM, SID), cetoprofeno (2 mg/kg, IM, QOD) durante 10 dias associado a terapia fotodinâmica com azul de metileno ativado por luz LED vermelha na potência de 3 Joules duas vezes por semana, durante 4 semanas, a lavagem do seio infraorbitário foi realizada com PHMB solução aquosa a cada 48 horas. Após 4 semanas de tratamento, a serpente apresentou melhora significativa no aumento de volume, não havia mais formação de exsudato (figura 2). O acompanhamento pós-tratamento demonstrou recuperação completa, sem sinais de recidiva da infecção. **Discussão e Conclusão**: A Terapia fotodinâmica tem sido utilizada como adjuvante em tratamento de feridas por seu efeito antimicrobiano, analgésico e cicatrizante (4). No caso de répteis, é uma grande aliada pois associada a antibioticoterapia, apresenta uma aceleração no processo de melhora de lesões e diminuição de possíveis microorganismos resistentes (5). O presente caso reforça a necessidade de abordagens terapêuticas integradas para o manejo de infecções crônicas em répteis. A combinação de antibióticos, anti-inflamatórios, remoção mecânica do exsudato, terapia fotodinâmica e irrigação com solução PHMB para limpeza da ferida demonstrou-se eficaz, oferecendo uma alternativa promissora para o tratamento desse tipo de afecção.

Referências: **1)** Mader, S. J. (2019). Mader's Reptile and Amphibian Medicine and Surgery. Elsevier. **2)** PEREIRA, Heloisa Castro et al. Microbiota da cavidade oral e da peçonha de *Bothrops atrox* Linnaeus, 1758 *(Ophidia: Viperidae).* 2015. **3)** PIETZSCH, Camila de Ávila. Doenças

bacterianas em serpentes de cativeiro (Bothrops alternatus, Bothrops jararaca E Bothrops pubescens) no Rio Grande do Sul, diagnosticadas pelo Setor de Patologia Veterinária da Universidade Federal do Rio Grande do Sul (SPV-UFRGS). 2015. **4)** FERREIRA, Ronivaldo Pinto et al. Aplicação da Terapia Fotodinâmica Antimicrobiana (aPDT) no tratamento de feridas: revisão de literatura. Revista Eletrônica Acervo Saúde, v. 15, n. 4, p. e10133-e10133, 2022. **5)** GREGO, Kathleen Fernandes et al. Antimicrobial photodynamic therapy for infectious stomatitis in snakes: clinical views and microbiological findings. Photodiagnosis and Photodynamic Therapy, v. 20, p. 196-200, 2017.

Palavras-chave: Infecções respiratórias; Polihexanida; Répteis.
Keywords: Respiratory Infections; Polyhexanide; Reptiles.

Figura 1:

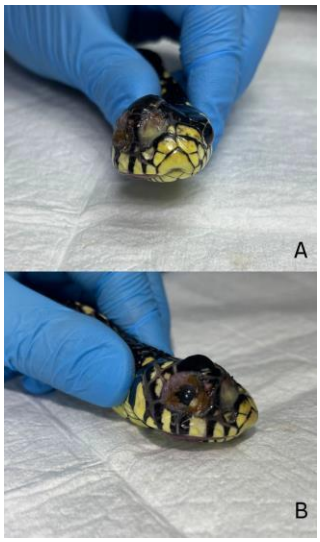

Legenda: Serpente caninana (Spilotes pullatus). Na imagem A, vista rostral, observa-se presença de lesão cutânea e edema periorbital direito, associada a exsudato caseoso espesso e aderido à região do seio infraorbitário. A mucosa apresenta-se opaca e inflamada. Na imagem B, vista lateral direita, nota-se maior detalhamento da área afetada.

Figura 2:

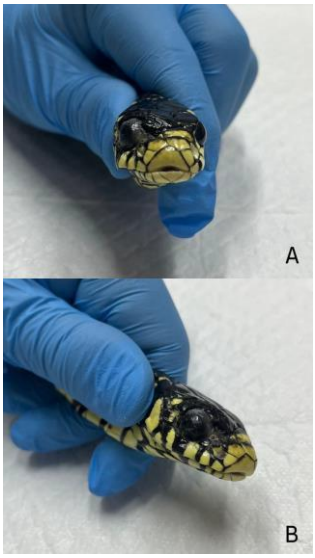

Legenda: Serpente caninana (Spilotes pullatus) apresentando nas imagens A e B uma melhora significativa em resposta ao tratamento relatado, sendo notável a ausência do exsudato e regressão do edema antes evidenciado.

USO DE CÉLULAS-TRONCO MESENQUIMAIS EM SAGUI-DE-TUFO-PRETO (*Callithrix penicillata*): RELATO DE CASO

Use of mesenchymal stem cells in black-tufted marmoset *(Callithrix penicillata):* case report

Ana Maria Barros Marques[1], Isabelle Soares Nogueira Silva[1], Hilana dos Santos Sena Brunel[1], Patrícia Furtado Malard, Mariana Sol Serra[1], Juliana Vieira Flores Sales[2], Helena Exposto Novoselecki[1], Líria Queiroz Luz Hirano[1]

[1] Universidade de Brasília - UNB, Brasília, Distrito Federal.
[2] BIO CELL by Vetnil Terapia Celular, Águas Claras, Brasília, Distrito Federal.

*Email do autor correspondente: anamaria.barrosmarques@gmail.com

O uso terapêutico de células-tronco mesenquimais têm avançado na medicina veterinária, especialmente no tratamento de lesões ortopédicas, como fraturas (1). Este estudo objetivou relatar o uso dessa terapêutica em uma fêmea adulta de *Callithrix penicillata* com múltiplas fraturas em membros. O animal foi encaminhado com queixa de ter sido encontrado em decúbito esternal no piso do recinto e com dificuldade de locomoção. Ao exame físico, observou-se escore de condição corporal 2/5, temperatura retal 40,3ºC, resistência à movimentação e presença de crepitação em membros. O exame radiográfico confirmou a presença de fraturas simples, completas e transversais em metáfise proximal dos úmeros de ambos os antímeros (Figura 1), bem como em diáfise do fêmur direito (Figura 2). No hemograma, foi apontada anemia normocítica hipocrômica (Volume globular 31%; Hemácias 4,54x10⁶/ µL; Hemoglobina 10,3 g/dL), enquanto na bioquímica sérica observou-se hipertransaminasemia e aumento de ureia (ALT 18 UI/L; AST 676 UI/L; Ureia 88 mg/dL). O paciente foi submetido à osteossíntese em fêmur direito com uso de pino intramedular, enquanto nos membros torácicos foram aplicadas bandagens para imobilização. Durante a cirurgia ortopédica, aplicou-se dois milhões de células-tronco mesenquimais heterólogas, de tecido adiposo canino, em cada foco de fratura. Uma semana após aplicação das células-tronco, a imagem radiográfica constatou consolidação óssea e estabilidade no fêmur direito e úmero esquerdo, porém sem sinais de calo ósseo em úmero direito. O tratamento ortopédico estabelecido foi realizado em conformidade com a indicação da literatura (2), contudo, a fratura do úmero direito não apresentou estabilização e consolidação adequadas. Em 48 dias após a imobilização externa, observou-se nova fratura distal à anteriormente relatada em úmero direito, mesmo com o animal mantido em uma incubadora, com substrato macio e espaço restrito. Esse cenário levou à suspeita de síndrome osteometabólica, relativamente frequente em primatas não humanos mantidos em cativeiro (3), mesmo sem alterações de cálcio nos exames laboratoriais, que apresentou valor no limítrofe inferior. Assim, foi administrado gluconato de cálcio (200 mg/kg, SC). Apesar da problemática de consolidação no úmero direito, a aplicação de células-tronco mesenquimais mostrou-se eficaz na consolidação óssea dos outros dois ossos longos, sobretudo associada à cirurgia de osteossíntese por garantir um melhor alinhamento e retorno de funcionalidade do membro. Além de reduzir o tempo de consolidação de ossos longos, que em primatas ocorre em torno de 8 semanas quando usado pino intramedular (4), essa terapia também melhora a vascularização e o controle da inflamação local, com redução da dor e do desconforto ocasionados pela liberação de citocinas anti-inflamatórias (5). O uso de células-tronco homólogas pode apresentar um resultado aprimorado, visto que um dos desafios dessa terapia perpassa a tolerância imunológica entre as células aplicadas e o sistema imune do paciente, além das particularidades de cada espécie (5). Ressalta-se, assim, a importância de direcionar recursos para o estudo em células-tronco a fim de viabilizar o tratamento homólogo e eficaz para a conservação das espécies da fauna nativa (1). Conclui-se que a terapia de células-tronco mesenquimais auxiliou no processo regenerativo, com redução significativa do tempo de consolidação das fraturas ósseas.

Referencias: **1)** Hutchinson AM, et al. Advancing stem cell technologies for conservation of wildlife biodiversity. Development, v.151, p.1-9, 2024. **2)** Ferrigno CRA, et al. Tratado de Animais Selvagens: Ortopedia. 2ª ed. Roca, p.4380-4420, 2014. **3)** Teixeira DS. Avaliação dos níveis de vitamina D [25(OH)D] e de paratormônio (PTH) e cálcio iônico (Cai) no sagui do cerrado (Callithrix

penicillata - E. Geoffroy, 1812 - Primates) em habitat natural [Tese de Doutorado]. Brasília: Universidade de Brasília; 2012. **4)** Surita LE, et al. Fibular and metatarsal osteosynthesis in a southern brown howler monkey (*Alouatta guariba clamitans*). J Med Primatol v.50, p.71-74, 2021. **5)** Zakrzewski W, et al. Stem cells: past, present, and future. Stem Cell Res Ther v.10, p.1-22, 2019.

Palavras-chave: Calitriquídeos; osteossíntese; terapia celular.
Keywords: Callitrichids; cell therapy; osteosynthesis.

Figura 1: Radiografia em projeção ventrodorsal de tórax e membros torácicos de *Callithrix penicillata*. A) Radiografia no dia da admissão para atendimento médico veterinário. Notar fratura simples em metáfise proximal de úmero direito e esquerdo; B) Radiografia após uma semana da aplicação de células-tronco e da imobilização com bandagem. C) Radiografia após um mês com bandagem.

Figura 2: Radiografia em projeção laterolateral direita dos membros pélvicos de Callithrix penicillata. A) Radiografia no dia da admissão para atendimento médico veterinário. Notar fratura em metáfise distal de fêmur direito; B) Radiografia após cirurgia de osteossíntese com pino intramedular e aplicação de células-tronco; C) Radiografia um mês após remoção do pino intramedular.

Figura 1: Radiografia em projeção ventrodorsal de tórax e membros torácicos de *Callithrix penicillata*. A) Radiografia no dia da admissão para atendimento médico veterinário. Notar fratura simples em metáfise proximal de úmero direito e esquerdo; B) Radiografia após uma semana da aplicação de células-tronco e da imobilização com bandagem. C) Radiografia após um mês com bandagem.



Figura 2: Radiografia em projeção laterolateral direita dos membros pélvicos de Callithrix penicillata. A) Radiografia no dia da admissão para atendimento médico veterinário. Notar fratura em metáfise distal de fêmur direito; B) Radiografia após cirurgia de osteossíntese com pino intramedular e aplicação de células-tronco; C) Radiografia um mês após remoção do pino intramedular.



INFECÇÃO POR NEMATÓIDES ACUARIÍDEOS NA CAVIDADE ORAL DE CORUJINHA-DO-MATO (*Megascops choliba*): RELATO DE CASO E CONSIDERAÇÕES SOBRE ECOLOGIA ALIMENTAR E HABITAT EM CASOS DE PARASITOSE

Acuariid nematode infection in oral cavity of *Megascops choliba*: case report and ecological considerations

Thainá Monteiro Marques Oliveira[1]*, Ana Silvia Sardinha Ribeiro[1], Sergio Marcelo Rodriguez-Málaga[2], Natália Boaventura Reis de Assis[3], Caroline Sotto Mayor Padua Rodrigues[3], Rayanne Gomes Silveira[3], Gabrielly Uchôa Gonçalves[3], Raquel Leite Urbano[3]

[1]Universidade Federal Rural da Amazônia, Belém, Pará.
[2]Universidade Federal do Pará, Belém, Pará.
[3]Programa de pós-graduação em medicina de animais selvagens da UFRA, Belém, Pará.

*Email do autor correspondente: thainamonteiromarques@gmail.com

Introdução: Os nematóides constituem o segundo maior grupo taxonômico de parasitos encontrados em aves. Helmintos parasitos podem causar doenças significativas em seus hospedeiros, e muitos são transmitidos troficamente, de modo que a dieta e o habitat do hospedeiro desempenham um papel fundamental na aquisição de infecções (1). Dadas as mudanças simultâneas nos habitats das aves e no comportamento migratório, é fundamental compreender o grau em que a ecologia do hospedeiro influencia suas comunidades parasitárias.
Material e Métodos: Diante disso, o presente trabalho é um relato de caso de um atendimento realizado no Centro de Triagem e Reabilitação de Animais Silvestres (CETRAS-UFRA) em setembro de 2024. Um filhote de corujinha-do-mato (*Megascops choliba*) passou por avaliação veterinária sem que fossem constatados sinais de enfermidade ou lesão corporal. Entretanto, ainda assim foi internado por se tratar de um animal jovem que precisava desenvolver plenamente sua capacidade de voo antes de ser considerado apto para reabilitação e soltura. Após um mês de internação, durante a avaliação e pesagem semanal, foram observados vermes filiformes esbranquiçados aderidos à cavidade oral (Figura 1), próximos a região de orofaringe, os quais foram retirados com auxílio de uma pinça e armazenados em solução de álcool 70% para posterior identificação (Figura 2). Apesar da ausência de sinais clínicos compatíveis com a parasitose, como uma medida de profilaxia foi administrado fenbendazol (25mg/kg/VO), um antiparasitário eficaz no tratamento de nematódeos gastrintestinais, garantindo o controle da infecção. O tratamento foi bem tolerado e, nas avaliações subsequentes, não foram observados novos helmintos na cavidade oral.
Resultados: Na análise filogenética inicial, baseada no gene COI, os helmintos (9 fêmeas e 3 machos) foram identificados como pertencentes à família *Acuariidae,* a qual compreende mais de 300 espécies de nematóides que são normalmente encontrados no trato digestivo de aves aquáticas com registros no mundo todo, contudo, algumas espécies desses parasitos foram descritos em infecções de aves terrestres, como *Falconiformes, Galliformes* e *Passeriformes* (2).
Discussão e Conclusão: Os membros deste grupo apresentam um ciclo de vida complexo, nas espécies aquáticas, as aves funcionam como hospedeiros definitivos, enquanto diferentes artrópodes e peixes atuam como hospedeiros intermediários e paratênicos, respectivamente (3). As larvas dos acuariídeos foram encontradas em diversos grupos de hospedeiros artrópodes, sobretudo com hábito aquático, contudo, para a maioria das espécies da família *Acuariidae,* a identidade dos hospedeiros intermediários e paratênicos ainda é desconhecida. Nas aves, esses parasitos se localizam principalmente no proventrículo, e, em casos mais raros, o esôfago e o

intestino. A alimentação da corujinha-do-mato é caracterizada por uma dieta generalista que inclui, predominantemente, insetos, outros artrópodes e pequenos vertebrados como roedores, lagartos e anfíbios, tornando essa espécie vulnerável à aquisição de nematóides transmitidos troficamente. Além disso, essa espécie é cosmopolita se adaptando a diversos ambientes, o que aumenta ainda mais sua exposição a parasitos. Apesar da infecção, o exemplar de corujinha-do-mato foi reabilitado e destinado à soltura na natureza, sendo esse caso importante, pois ressalta a complexa interdependência entre a ecologia alimentar, o uso do habitat e a dinâmica das infecções parasitárias em aves silvestres.

Referências:1) Leung TLF, Koprivnikar J. Nematode parasite diversity in birds: the role of host ecology, life history and migration. Journal of Animal Ecology 2016; 85(6):1471-1480. **2)** Chabaud AG. Spiruroidea, habronematoidea and acuarioidea. In: Anderson RC, Chabaud AG, Willmott S, organizadores. Keys to the nematode parasites of vertebrates. Paris: CABI; 2009. p.361-390. **3)** Tedesco P, et al. Morphological and molecular data on acuariid nematodes in European great cormorants (Phalacrocorax carbo sinensis) and pygmy cormorants (Microcarbo pygmaeus). Scientific Reports 2024; 14(1):1-9. doi:10.1038/s41598-024-64678-1.

Palavras-chave: Avifauna selvagem; cadeia trófica; parasitose oral

Keywords: Oral parasitosis, food chain, wild avifauna

Figura 1: Observação de vermes filiformes esbranquiçados aderidos próximos à região de orofaringe (setas azuis) em exemplar de *Megascops choliba.*

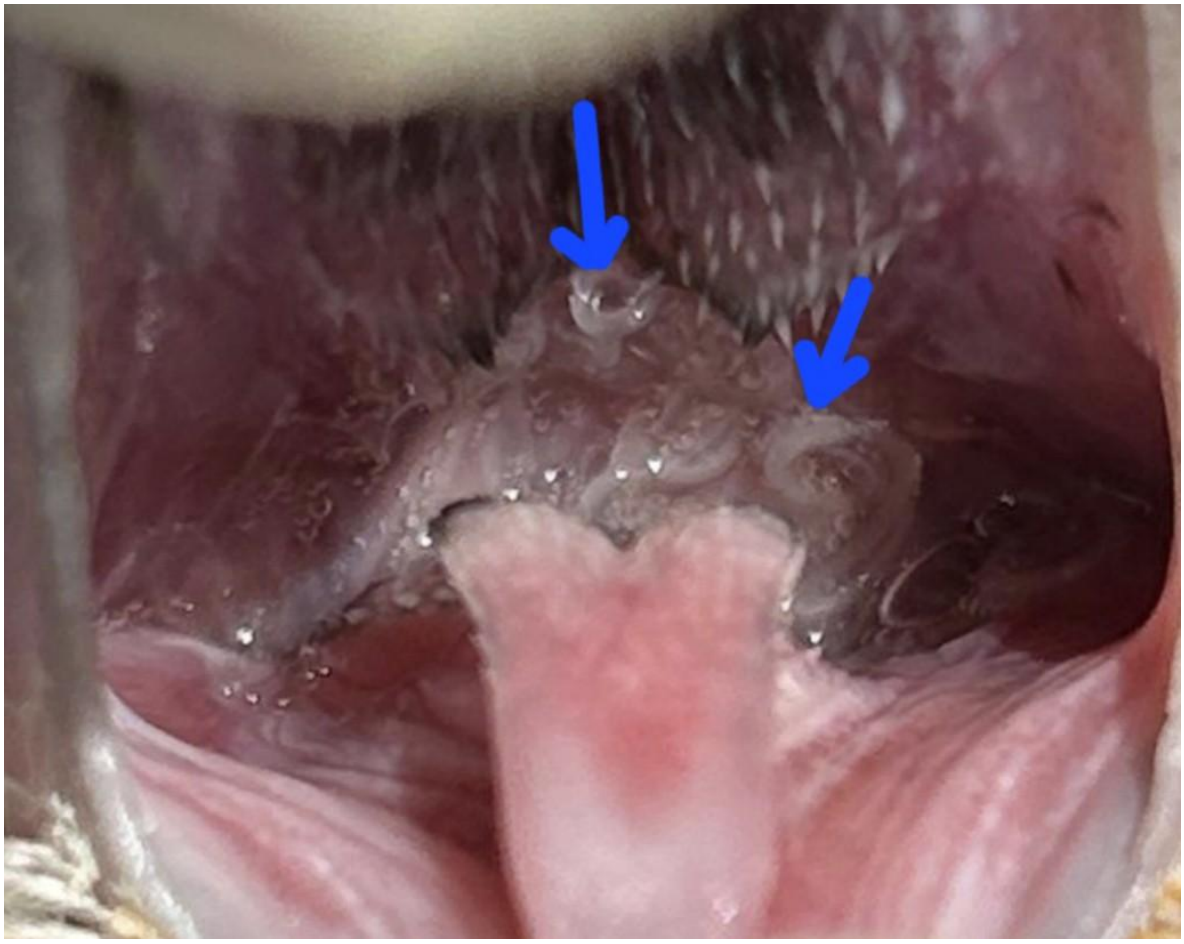

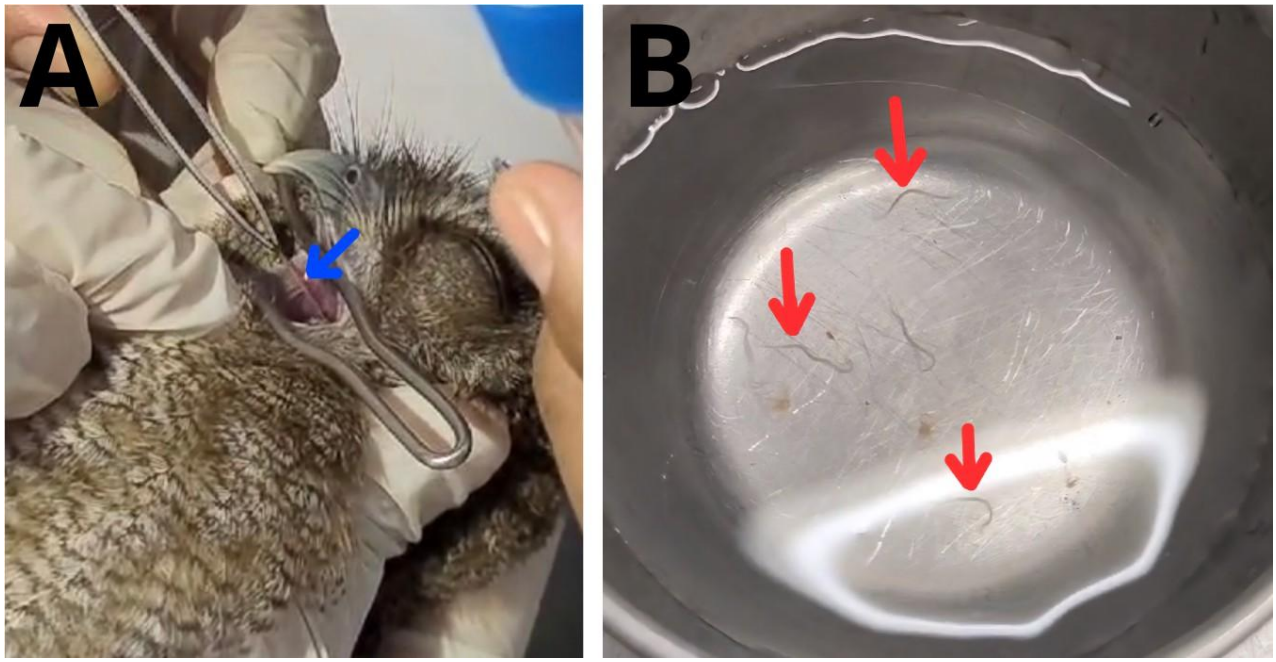

Figura 2: Retirada de um exemplar de verme acuariídeo com o auxílio de uma pinça (A); Vermes após serem retirados e colocados em um recipiente contendo álcool 70% (B).

EXODONTIA E ODONTOSSECÇÃO EM HIPOPÓTAMO-COMUM (*Hippopotamus amphibius*)
Exodontia and odontosection in common hippopotamus (*Hippopotamus amphibius*)

GROLLA, Ana Carolina Monteiro Miranda[1*]; GOMES, Ana Clara Fernandes[1]; TARDIVO, Caio Eduardo Okamoto[1]; RODRIGUES, Nathalia Aline Luz[1]; COSTA, André Luiz Mota[1]; MARTINS Mariana Castilho[1]; SANTOS, Maria Augusta Pereira Adami dos[2]; FECCHIO, Roberto Silveira[3]

[1]Parque Zoológico Municipal Quinzinho de Barros, Sorocaba, SP, Brasil
[2]Médica-veterinária Autônoma
[3]Safari- Medicina Veterinária Especializada

*Email do autor correspondente: ana.carolina.grolla@gmail.com

Introdução: O hipopótamo-comum *(Hippopotamus amphibius)* pertence à família *Hippopotamidae* e é um dos maiores mamíferos terrestres do planeta. Os incisivos e caninos desses animais são hipsodontes, ou seja, têm coroa alta, raiz aberta e crescimento contínuo, o que é adaptativo para animais que se alimentam de vegetação fibrosa, favorecendo o desgaste dos dentes (3). Não é incomum que hipopótamos apresentem problemas odontológicos quando mantidos sob cuidados humanos, uma vez que a abrasão entre os dentes dificilmente é suficiente para mantê-los desgastados como no ambiente natural (2). O presente trabalho relata o caso de um hipopótamo-comum submetido a duas extrações e uma odontossecção (**Figura 1**).
Material e Métodos: O indivíduo é um macho, de 54 anos, mantido sob cuidados humanos, que apresentou quadro intermitente de apatia e emagrecimento progressivo. Ao exame da cavidade oral, observou-se mobilidade de primeiro incisivo inferior lateral direito e primeiro pré-molar inferior direito, associada ao hipercrescimento de canino inferior esquerdo, lesionando lábio superior. O animal foi anestesiado com detomidina (0,04 mg/kg), butorfanol (0,05 mg/kg), azaperone (0,07 mg/kg) e cetamina (0,35 mg/kg) e mantido com vaporização de isoflurano via sonda nasal. Depois da avaliação radiográfica da região, verificou-se a presença de abscesso alveolar periapical, associada à mobilidade dentária e com indicação de extração do incisivo e pré-molar acometidos. Para isso, foi realizado bloqueio local com articaína (0,4 mg/kg).
Resultados: A técnica para exodontia de ambos os dentes foi a sindesmotomia com elevador de freer, luxação dos ligamentos periodontais com um luxador especialmente desenvolvido para hipopótamos e avulsão dentária com auxílio de fórceps. Depois da extração, os orifícios foram ocluídos com agregado de trióxido mineral (MTA) (**Figura 2**). No canino, foi realizada a odontossecção com o auxílio de uma serra elétrica circular. Como tratamento pós-operatório, foi realizada administração única de enrofloxacina de longa duração (4 mg/kg) e prescrito dipirona (25mg/kg) e meloxicam (0,1 mg/kg) SID durante cinco dias.
Discussão e Conclusão: Anomalias dentárias normalmente são as principais responsáveis pela mudança na apreensão e mastigação do alimento, podendo levar ao aparecimento de sinais clínicos como emagrecimento progressivo, sialorreia e aumento do tempo de mastigação. Porém, quando eles são percebidos, normalmente já há dano significativo aos tecidos adjacentes ao dente acometido (2). Além disso, hipopótamos estão entre os mamíferos mais difíceis de serem anestesiados, principalmente por conta do seu peso e tamanho (4). Isso faz com que procedimentos simples passem a ser classificados como de maior risco e reforça o papel do condicionamento operante como essencial para o manejo odontológico e veterinário desses animais (1). No caso em questão, o animal já faz parte de um programa de condicionamento operante e permite o desgaste dos caninos com a utilização de uma serra. Porém, por conta da mobilidade dos dois outros dentes e, consequentemente, da necessidade de realizar um procedimento mais invasivo, optou-se pela contenção química. Assim, pode-se afirmar que a

saúde dentária de hipopótamos é de grande importância para o seu bem-estar geral e deve ser avaliada periodicamente, seja através de condicionamento operante ou contenção química.

Referencias: **1)** Walzer C, Stalder G. Hippopotamidae (Hippopotamus). In: Miller ER. **Fowler's Zoo and Wild Animal Medicine.** 8th ed. Missouri: Elsevier Saunders; 2012. p.584-591. **2)** Jones MEB, Gasper DJ, Mitchell E. Bovidae, Antilocapridae, Giraffidae, Tragulidae, Hippopotamidae. In: Terio KA. **Pathology of Wildlife and Zoo Animals**. 8th ed. California: Elsevier Inc; 2018. p.117-148. **3)** Knightly F, Emily P. Oral disorders of exotic ungulates. **Vet Clin North Am Exot Anim Pract**. 2003; 6(3):565-570. **4)** Miller M. Hippopotami. In: West G, Heard D, Caulkett N. **Zoo Animal & Wildlife Immobilization and Anesthesia.** 1th ed. Iowa: Blackwell Publishing; 2007. p.579-584.

Palavras-chave: animais selvagens; extração; Hippopotamidae; odontologia
Keywords: wildlife; extraction; Hippopotamidae; odontology



Figura 1: Primeiro incisivo inferior lateral direito (1) e primeiro pré-molar inferior direito (2) após a extração e parte do canino inferior esquerdo (3) após a odontossecção.



Figura 2: A. Orifício do incisivo inferior lateral direito logo após a extração (1), canino inferior esquerdo antes da odontossecção (2), dispositivo utilizado para manter a abertura da boca durante a intervenção (3) e luxador especialmente desenvolvido para hipopótamos (4). B. Orifícios do primeiro incisivo inferior lateral direito (5) e primeiro pré-molar inferior direito (6) após a extração e a aplicação de agregado de trióxido mineral (MTA).

AVALIAÇÃO E ARMAZENAMENTO DE SÊMEN CRIOPRESERVADO DE ONÇA-PARDA (*Puma concolor*) DA CAATINGA: RELATO DE CASO
Evaluation and cryopreserved semen storage in Puma (*Puma concolor*) from the Caatinga biome: case report

Pedro Paulino Pinto[1,3*], Yuri Gonçalves Matos[2], Filipe Rocha Guedes[3], Bruna Farias Brito[4], Lúcia Daniel Machado da Silva[5], Herlon Victor Rodrigues Silva[1,5], Alexandre Rodrigues Silva[2]

[1]Universidade Estadual do Ceará, Tauá, Ceará.
[2]Universidade Federal Rural do Semi-Árido, Mossoró, Rio Grande do Norte.
[3]Zoológico de São Francisco, Canindé, Ceará
[4]Centro Universitário Unifametro, Fortaleza, CE
[5]Universidade Estadual do Ceará, Tauá, Ceará.

*Email do autor correspondente: pedro.paulino@aluno.uece.br

Introdução: Na Caatinga, a diminuição das áreas ocupáveis pela onça-parda tem sido expressiva, com ausência de *P. concolor* na maior parte do bioma e, considerando a crise climática, projeções indicando futuros cenários em que a manutenção das populações remanescentes a médio e longo prazo pode ser inviável (1). Nesse contexto, as ferramentas de conservação *ex situ* podem auxiliar na preservação e no intercâmbio de fontes genéticas dispensando a mobilização de animais, através das biotecnologias reprodutivas. Este trabalho teve como objetivo relatar a coleta e avaliação de sêmen em onça-parda da Caatinga, com subsequente criopreservação de sêmen para armazenamento em biobanco.
Material e Métodos: Um animal proveniente do Zoológico São Francisco, localizado no Santuário do município de Canindé, Ceará (Latitude: 4° 21′ 29″ Sul, Longitude: 39° 18′ 7″ Oeste), adulto, com idade desconhecida e peso médio de 68kg, foi capturado de seu recinto com puçá e contido quimicamente pela associação de dexmedetomidina (0,04mg/kg, IM) com cloridrato de cetamina (5mg/kg, IM). A contenção fazia parte do manejo regular do zoológico, com fins de avaliação clínica por parte da equipe da Unidade, sendo então aproveitada a situação para os procedimentos reprodutivos. Após avaliação e constatado que o animal estava clinicamente saudável, foi realizada sondagem uretral e lavagem vesical com solução NaCl 0,9% para coleta de sêmen por eletroejaculação (2) (Figura 1), sendo o ejaculado avaliado quanto ao volume, coloração, concentração, motilidade, vigor, vitalidade e morfologia sob microscopia de luz. Posteriormente, a amostra foi diluída em meio TRIS-Citrato-Gema de ovo e submetida a curva de refrigeração (-0,55ºC/min por 60min até 4ºC, e estabilização por 60min) (3), sendo então adicionado Glicerol como crioprotetor a uma concentração final de 5% (4). As amostras foram envasadas em quatro palhetas de 0,25ml, expostas a vapor de nitrogênio líquido por 5 minutos, imersas e armazenadas em botijão criobiológico.
Resultados: O ejaculado fresco apresentou 1,8mL de volume, coloração translúcida, com 160×10^6 espermatozoides/mL, 75% de motilidade total, 4 de vigor, 58% de vitalidade e 74% de espermatozoides morfologicamente normais. Após a descongelação, foi observada redução expressiva dos parâmetros espermáticos (Tabela 1), o que também tem sido relatado em outros estudos em onças-pardas usando diluentes a base de TRIS e gema de ovo, em que os valores de motilidade espermática atingem perdas funcionais de até 60% (3).
Discussão e Conclusão: Em gatos domésticos, o uso de diferentes meios de congelação, como o meio a base de lecitina de soja, associado a mudanças na curva de congelação e ao tempo de exposição ao glicerol antes da imersão em nitrogênio líquido, promoveram melhores resultados pós-descongelação (4). Isso demonstra a necessidade do aprimoramento dos protocolos de criopreservação em onças-pardas para resultados otimizados, os quais ainda têm sido incipientes

na espécie. Em conclusão, este relato ressalta a importância da parceria entre zoológicos e laboratórios especializados em reprodução, o que permite a coleta de materais biológicos durante os manejos regulares das Unidades, sendo valiosos no desenvolvimento de pesquisas e na formação de biobancos, e abre perspectivas para estudos mais amplos visando a otimização dos protocolos de criopreservação espermática em onças-pardas com foco conservacionista.

Referencias: **1)** Gomes FF, Leal ESB. Últimos refúgios da onça-parda (*Puma concolor*) no Brasil: áreas prioritárias para a conservação sob a perspectiva da modelagem de distribuição geográfica. Revista de Geografia, 38(1):127, 2021. **2)** Silva HVR, *et al*. Influence of different extenders on morphological and functional parameters of frozen-thawed spermatozoa of jaguar (*Panthera onca*). Cryobiology, 92:53-61, 2020. **3)** Deco-Souza T, *et al*. Comparação entre duas concentrações de glicerol para a criopreservação de sêmen em suçuarana (*Puma concolor*). Pesquisa Veterinária Brasileira, 33(4):512-516, 2013. **4)** Vick MM, *et al*. Improved cryopreservation of domestic cat sperm in a chemically defined medium. Theriogenology, 78(9):2120-2128, 2012.

Palavras-chave: conservação; glicerol; suçuarana.
Keywords: conservation; cougar; glycerol.

Agências Financiadoras: CNPq, Capes

Figura 1: Procedimento de eletroejaculação em onça-parda (*P. concolor*) para coleta de sêmen, observando sonda de eletroestimulação inserida na ampola retal, e exposição do pênis com tubo Falcon acoplado.



Tabela 1: Características seminais de onça-parda (*P. concolor*) coletados por eletroejaculação em amostras fresca e criopreservada.

	Fresco	Criopreservado
Volume (mL)	1,8	
Coloração	Translúcido	
Concentração (spz/mL) $\times 10^6$	160	
Motilidade (%)	75	15
Vigor (0-5)	4	3
Vitalidade (%)	58	23%
Morfologia (%)		
Normal	74	69
Defeitos	26	31
Maiores	13	10
Menores	13	21

FERIMENTO DE ANZOL NA REGIÃO ORAL DE *TRICHECHUS MANATUS MANATUS*: RELATO DE CASO

Hook injury in the oral region of *Trichechus manatus manatus* – case report

Arthur Vinicius Caetano de Oliveira[1]*, Héctor Guilherme Silva Freitas[1], Nicolas Nogueira dos Santos[1], Pedro Joaquim Leite da Costa e Sousa[1], Radan Elvis Matias de Oliveira[1],Fábia de Oliveira Luna[2], Fernanda Loffler Niemeyer Attademo[1].

[1] Universidade Federal Rural do Semi-Árido (UFERSA), Mossoró, Rio Grande do Norte
[2] Instituto Chico Mendes de Conservação da Biodiversidade (ICMBio)/ Centro Nacional de Pesquisa e Conservação de Mamíferos Aquáticos (CMA), Santos, São Paulo

*Email do autor correspondente: arthurcaetano41@gmail.com

Introdução: O peixe-boi-marinho (*Trichechus manatus manatus*) é uma espécie cuja distribuição ocorre no litoral do Norte e Nordeste brasileiro, no Brasil categorizado pelo ICMBio como Criticamente Ameaçado de extinção. A ocupação das regiões costeiras e outras atividades antrópicas são atualmente as principais causas para redução da população (1). **Relato de caso:** O objetivo deste trabalho foi relatar a interação de dois peixes-bois-marinhos machos, ambos de vida livre, com anzóis de pesca resultando em ferimentos na região oral. O primeiro ocorreu em setembro de 2014, com um espécime adulto, na praia de Porto de Pedras, no estado de Alagoas, próximo à foz do rio Manguaba, o segundo em janeiro de 2017, com um juvenil, ambos os anzóis (**Figura 1**) encontravam-se presos no lábio superior (**Figura 2A**) junto a um pedaço de linha de nylon. Em ambos os casos foi necessário o resgate para a retirada do anzol (**Figura 2B**) e posteriormente a aplicação de anti-inflamatório em pasta a base de triancinolona acetonida e de extrato de própolis na base da lesão. Não foi necessário a aplicação de antibioticoterapia e nem destinar os peixes-bois ao cativeiro, pois a intervenção veterinária ocorreu de forma rápida. Este é o primeiro relato de peixe-boi-marinho com presença de anzol na região oral no Brasil. **Discussão:** A interação com a pesca é um problema comum não somente aos peixes-bois como para diversas espécies de mamíferos aquáticos. Este tipo de ameaça tem sido observada desde a ingestão de artefatos de pesca ou mesmo emaranhados em redes podendo levar os animais à debilidade clínica ou mesmo óbito (2). Os peixes-bois são herbívoros e não seria esperado a aproximação desta espécie com redes de pesca, entretanto os animais soltos na natureza vem comumente sendo relatado com este tipo de interação, o que sugere um comportamento antropizado destes (3). Nos aspectos clínicos, o anzol pode causar infecção grave, incapacidade de alimentação e, se ingerido pode causar sérios problemas e mesmo o óbito (4), uma vez que exames de imagem para identificar o problema e a cirurgia de retirada são inviáveis para a espécie. **Conclusão:** O uso tópico do própolis associado ao antiinflamatório se mostrou favorável, não ocorrendo processos infecciosos ou dolorosos após a retirada e permitindo que ambos os peixes-bois retornassem para a natureza, onde se encontram até o presente. Entretanto, destaca-se que estes peixes-bois constantemente interagem com artefatos de pesca, sendo uma grande preocupação para a equipe. Casos semelhantes podem ocorrer com mais frequência, em decorrência do aumento de solturas de peixes-bois no Brasil. Desta forma, recomenda-se o monitoramento sistemático dos peixes-bois em áreas de risco, bem como a rápida intervenção no caso de presença de artefatos de pesca, como o anzol. O tratamento tópico se mostrou eficiente neste caso, não havendo a necessidade de envio dos peixes-bois para o cativeiro.

Referências: **1)** Domit C, et al. *Trichechus manatus*. **Sistema de Avaliação do Risco de Extinção da Biodiversidade** 2023. **2)** Barcenas-De la Cruz D, et al. Evidence of anthropogenic trauma in marine mammals stranded along the central California coast, 2003–2015. **Marine Mammal Science 2018**; 34(2):330–46. **3)** Aldabalde JC. Compreensão das interações antrópicas com peixes-bois-marinhos (Trichechus manatus manatus) e o conflito gerado com a comunidade pesqueira na APA Costa dos Corais [Trabalho de Conclusão de Curso]. Alagoas: Universidade Federal de Alagoas; 2022. Disponível em: http://www.repositorio.ufal.br/jspui/handle/123456789/11468 **4)** Byard RW, et al. Lethal fishing hook penetration and line entanglement in an adult bottlenose dolphin (*Tursiops aduncus*). **Forensic Sci Med Pathol** 2020; 16(3):540–3.

Palavras-chave: Antropomorfismo, atividade pesqueira, peixe-boi.
Keywords: Anthropomorphism, fishery interaction, manatee.

Figura 1: Anzóis oxidados, acoplados a linha de pesca, encontrados presos aos lábios de peixes-bois-marinho (*Trichechus manatus manatus*) em vida livre. (A) Anzol encontrado no peixe-boi Tinga, ferido em 2014. (B) Anzol encontrado no peixe-boi Tamunha, ferido em 2017.



Figura 2: Localização do anzol na boca do peixe-boi Tinga. (A) Anzol preso no lábio superior (círculo amarelo). (B) Remoção de anzol com auxílio de alicate, realizada no ambiente em que o peixe-boi se encontrava.

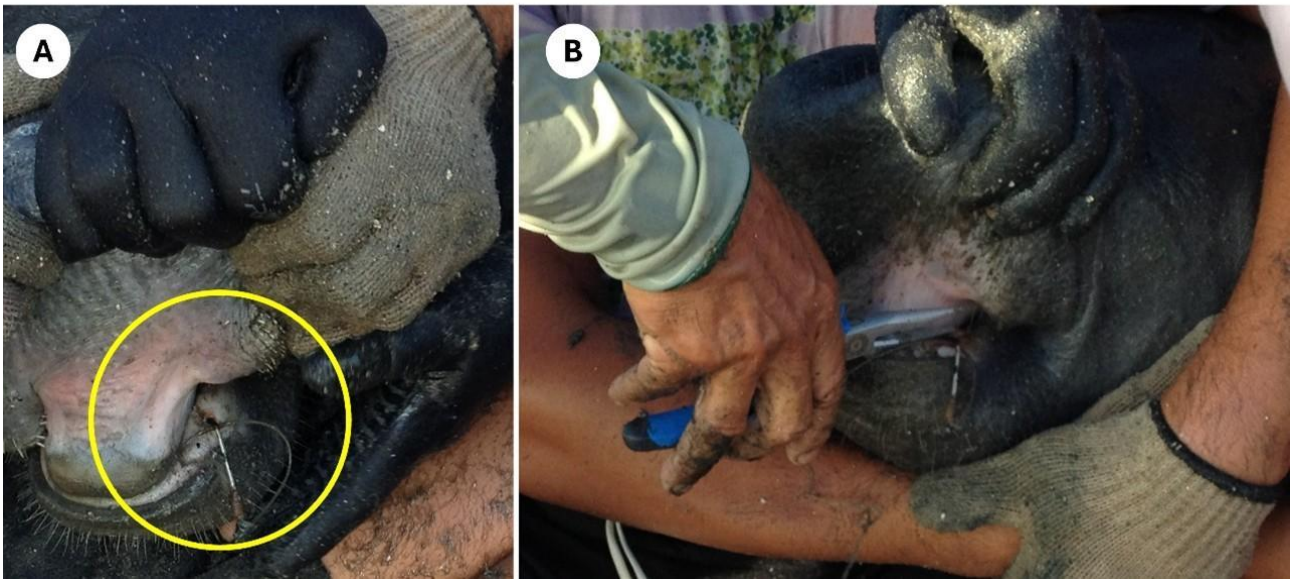

PROTOCOLO CLÍNICO DE MORTE EMBRIONÁRIA EM VEADO-CATINGUEIRO (*Subulo gouazoubira*)

Kimberly Weschenfelder Teixeira de Carvalho[1], Michelli Westphal Ataide[2], Luis Otávio Freddo[3]

Faculdade de Medicina Veterinária UPF, Universidade de Passo Fundo, Passo Fundo, Rio Grande do Sul.

*Email do autor correspondente: kimberlyweschenfelder@gmail.com

Introdução: O veado-catingueiro (*Subulo gouazoubira*) apresenta ampla capacidade adaptativa, habitando desde florestas até cerrados e caatingas, graças à dieta frugívora seletiva (1). A retenção fetal em cervídeos é rara e pouco documentada; porém, protocolos adaptados de ruminantes como bovinos evidenciam uso eficiente de prostaglandinas e ocitocina na expulsão de fetos moles e mumificados (2,3). Além disso, fenômenos como a extrusão fetal *post-mortem*, apesar de ocorrerem em cadáveres por acúmulo de gases durante decomposição, ajudam a compreender os mecanismos fisiológicos de expulsão fetal (4). Dessa forma, o objetivo deste trabalho é relatar o protocolo medicamentoso para expulsão fetal em fêmea de veado-catingueiro após morte embrionária, resgatado e entregue ao atendimento veterinário, vítima de interação antrópica.

Desenvolvimento: Durante o exame físico inicial e contenção química com tiletamina e zolazepan (5mg.kg-1IM), posterior ao exame físico e laboratorial, notou-se uma abdômen abaulado, bem como o úbere edemaciado. Portanto, optou-se pela realização de ultrassonografia abdominal, que revelou gestação com feto viável. Três dias após o resgate, e tratamento para a miopatia de captura, novo exame ultrassonográfico constatou ausência de batimentos cardíacos fetais, caracterizando morte embrionária com retenção. Devido às comorbidades atuais, e para evitar uma intervenção anestésica e cirúrgica, foi optado por um tratamento medicamentoso para indução da expulsão fetal. O protocolo utilizado foi adaptado de ruminantes domésticos, especialmente bovinos e consistiu em:, cloprostenol sódico – Sincrocio® (1 mg.kg, IM), cipionato de estradiol – ECP® (0,05 mg.kg, IM). Após 24 horas da hormonioterapia, observou-se a expulsão completa do feto e envoltórios, sem necessidade de intervenção adicional.

Discussão e Conclusão: A combinação de prostaglandina e estrógeno tem sido eficaz na indução de parto em bovinos com fetos mortos, promovendo luteólise, dilatação cervical e estimulação das contrações uterinas (3,4). Embora poucos estudos tratem da expulsão fetal em cervídeos, a literatura sobre reprodução assistida e eventos como extrusão fetal post-mortem sugerem que os mecanismos fisiológicos envolvidos são semelhantes (5). O caso descrito reforça a importância do uso criterioso de protocolos medicamentosos adaptados ao contexto da medicina da conservação, com foco na redução do estresse e no risco cirúrgico em espécies silvestres.

Referências: **1)** BODMER, R. E. Influence of digestive morphology on resource partitioning in Amazonian ungulates. Oecologia, v. 85, p. 361-365, 1991. **2)** Duarte, J. M. B., & Jorge, W. (2003). Estudo comparativo do cérvico uterino de fêmeas de veado-catingueiro *(Mazamagouazoubira)* e cervídeo europeu *(Capreolus capreolus)*. Brazilian Journal of Veterinary Research and Animal Science, 40(6), 395–402. **3)** Senger, P. L. (2012). Pathways to Pregnancy and Parturition (3rd ed.). Current Conceptions Inc. **4)** Bo, G. A., & Baruselli, P. S. (2014). Synchronization of ovulation and fixed-time artificial insemination in South American Camelids and deer. Theriogenology, 81(3), 354–363. **5)** Lopes, W. D. Z., & Santos, T. R.

(2010). Extrusão fetal post-mortem: revisão de literatura. Revista Brasileira de Medicina Veterinária, 32(3), 200–204.

Palavras-chave: hormonioterapia, Indução,cervidae
Keywords: Hormoneterapy, induction, cervidae

CARACTERÍSTICAS FENOTÍPICAS COMPATÍVEIS COM LEUCISMO EM ANTA *(Tapirus terrestris) NO NOROESTE PAULISTA*. *PAULISTA*.

Phenotypic characteristics compatible with leucism in tapir *(Tapirus terrestris)* in nothwest São Paulo.

Stephanie Sanfelice[1*], Lígia Cipriano Mizuno[2], Sabrina dos Santos Cunha[3], Ester da Silva do Nascimento[4], Natasha Fujii Ando[5], Bernhard von Schimonsky[6], Antonio Eduardo dos Santos Souza[7], Bruno de Lima Barbosa[8]

[1]UNILAGO - União das Faculdades dos Grandes Lagos (*Graduanda*). [2]Programa deAprimoramento da UNIRP no Zoobotânico de São José do Rio Preto (*Médica veterinária*). [3]Programa de Aprimoramento da UNIRP no Zoobotânico de São José do Rio Preto (*Médica veterinária*). [4]UNORTE – Centro Universitário do Norte de São Paulo (*Graduanda*). [5]Zoobotânico de São José do Rio Preto (*Médica veterinária*). [6]Zoobotânico de São José do Rio Preto (*Médico veterinário*). [7]Zoobotânico de São José do Rio Preto (*Biólogo e tratador*). [8]Zoobotânico de São José do Rio Preto (*Biólogo e organizador de manejo*).

*Email do autor correspondente: stephaniesanfelice@gmail.com

Introdução: A cor e os padrões de pele e dos pelos dos animais variam conforme a espécie, sendo determinados pela quantidade e distribuição de pigmentos pelo corpo (Hofreiter & Schöneberg, 2010). Algumas alterações genéticas interferem nessa distribuição, resultando em diferentes manifestações fenotípicas, como o albinismo e o leucismo. O leucismo se caracteriza por uma perda parcial ou total de coloração na pele e pelos, sendo identificado por tons esbranquiçados ou amarelados (Fox & Vevers, 1960). Diferentemente, o albinismo é marcado pela ausência total de pigmentos, incluindo os olhos e mucosas, devido à disfunção da enzima tirosinase, importante na produção de melanina (Lang, 2004). Assim, nos animais leucísticos observa-se a palidez dos pelos e da pele, com preservação da coloração ocular e de mucosas (Imagem 1).

Segundo a IUCN, a anta-brasileira (*Tapirus terrestris*) é considerada uma espécie vulnerável, afetada diretamente pelas ações humanas, especialmente pelo avanço do agronegócio no noroeste paulista. A fragmentação ambiental, associada a barreiras naturais e ações antrópicas, dificulta o cruzamento genético entre populações. Esse isolamento leva a um aumento de cruzamentos entre indivíduos aparentados, favorecendo o surgimento de características associadas a genes recessivos, como o leucismo.

Material e Métodos: Em novembro de 2022, a Polícia Ambiental de Adolfo (SP) resgatou um filhote órfão de (*Tapirus terrestres)* e o encaminhou ao Zoobotânico de São José do Rio Preto (SP) para atendimento. Durante a triagem, identificou-se hipopigmentação, com pelos e pele esbranquiçados e acinzentados. No entanto, olhos e mucosas mantinham o padrão de pigmento esperado, evidenciando um quadro de leucismo. O filhote, uma fêmea, estava ativa e foi alimentada com mamadeira até atingir cerca de 50kg, no momento em que foi integrado ao plantel.

Resultados: Comparado aos indivíduos típicos da espécie , apresentava desenvolvimento de porte inferior – um aspecto também observado em outros relatos de leucismo em mamíferos, embora ainda não haja confirmação científica dessa correlação, levantando a hipótese de relação à expressão de alelos recessivos.

Discussão e Conclusão: A variação de pigmentação pode associar-se ao grau de consanguinidade, que envolve a manifestação de características herdadas de forma recessiva. A ocorrência de leucismo em regiões fragmentadas pode ser um indicativo de desequilíbrio genético regional (Bonatto & Eizirik, 2008). Este caso reforça como os efeitos da fragmentação ambiental e dos cruzamentos entre indivíduos aparentados podem impactar diretamente a genética da fauna local, evidenciando a importância de se considerar aspectos genético na formulação de políticas públicas para conservação de espécies (Tabela 1).
Casos como este servem de alerta sobre a fragilidade genética das populações silvestres, ressaltando a importância da integração entre conservação genética e educação ambiental. Essa conexão ajuda a população a compreender o papel da medicina veterinária, biologia e dos centros de triagem e reabilitação de animais silvestres (CETAS e CRAS), como agentes fundamentais na preservação da biodiversidade brasileira. Ao divulgar casos como este, amplia-se a percepção pública sobre os impactos genéticos e ambientais da perda de habitat, e incentiva-se o engajamento social em meio a ações de conservação.
Referencias: **1)** BONATTO, S. L.; EIZIRIK, E. Conservação genética de mamíferos no Brasil. Megadiversidade, v. 4, n. 1–2, p. 103–112, 2008. **2)** FOX, H.; VEVERS, G. White animals in zoos. International Zoo Yearbook, v. 2, p. 328–334, 1960. **3)** HOFREITER, M.; SCHÖNEBERG, T. The genetic and evolutionary basis of colour variation in vertebrates. Cellular and Molecular Life Sciences, v. 67, p. 2591–2603, 2010. **4)** IUCN – INTERNATIONAL UNION FOR CONSERVATION OF NATURE. The IUCN Red List of Threatened Species. Disponível em: https://www.iucnredlist.org. Acesso em: 05 ago. 2025. **5)** LANG, C. A. Albino and Leucistic Animals: Genetic Causes and Conservation Implications. Journal of Heredity, v. 95, n. 2, p. 112–123, 2004.

Palavras-chave: Conservação; Consanguinidade; Fragmentação.
Keywords: Conservation; Inbreeding; Fragmentation.

Figura 1: Anta em momento de alimentação na primeira semana na instituição (esquerda), possível evidenciar parcial despigmentação (lado esquerdo). Mesmo indíviduo 3 anos após com persistência fenotípica de leucismo (lado direito). Comparativo de pigmentação entre indivíduos de idades semelhantes, um com manifestação leucística e outro de pigmentação considerada natural para espécie (abaixo).



Tabela 1: COORELAÇÃO ENTRE VULNERABILIDADE GENÉTICA, MANIFESTAÇÃO LEUCISTICA E IMPACTOS AMBIENTAIS.

Correlation between Genetic Vulnerability, Leucistic Manifestation, and Environmental Impacts.

Fatores abordados	**Importância da conservação ambiental**	**Relação com leucismo e vulnerabilidade genética**
Relação ecológica	Peça importante no equilíbrio e regeneração de fauna e flora, esses animais são dispersores de sementes.	Os indíviduos que presentam características fenotípicas como leucismos, se tornam alvo faceis em seu habitat natural, devido a incapacidade de camuflagem ao meio. Ocasionando perda desses indíviduos.
Conservação da espécie	Estado de vulnerabilidade (IUCN)*.	O estado de vulnerabilidade em que se encontram, intesificam o cruzamento entre aparentados.
Fragmentação ambiental	Atividades agrícolas da região de noroeste paulista, causam a redução de vegetação nativa.	O isolamento de espécies pela limitação de habitat ocasiona um aumento de homozigose e recessividade.
Endogamia / Cosanguinidade	Reflete a situação de redução populacional e o aumento de cruzamentos entre aparentados.	A endogamia aumenta a possibilidade de recessividade e características como o leucismo.
Estratégias de conservação	Necessidade de educação ambiental e corredores ecológicos, considerar a análise genética de indivíduos.	Reduz a situação de cosanguinidade, o que aumenta a probabilidade de indíviduos com melhores genótipos e fenótipos.

* *International Union for Conservation of Nature* ou União Internacional para a Conservação da Natureza, responsabilidade em avaliar o estado de conservação das espécies através da lista vermelha, no qual é possível identificar o estado de conservação das espécies, incluindo *Tapirus terrestris.*

Contextualização entre vulnerabiidade genética, impactos ambientais e a manifestação de leucismo. Relacionando a influência dessa característica fenotípica com o quadro de perda da vegetação, habitat e a vulnerabilidade que se encontra os indivíduos *Tapirus terrestris.* Esses fatores enquadrados em ações antrópicas da região de noroeste paulista reduzem áreas de matas e vegetação, ocasionando uma relação direta na redução do numero de indivíduos dessa espécie.

TÉCNICA DE EVISCERAÇÃO OCULAR MODIFICADA EM LAGARTO TEIÚ (*Salvator merianae*)

Modified ocular evisceration technique in tegu lizard (*Salvator merianae*)

Cléo Mendes Vargas[1]*, Ana Carolina Contri Natal[1], Victória de Louise de Moraes Custódio[1], Taynara Aparecida da Silva[2], Marcele de Souza Muccillo[2], Maiara Poersch Seibel[2], João Antônio Tadeu Pigatto[2], Derek Blaese de Amorim[2], Marcelo Meller Alievi[1]

[1]Núcleo de Conservação e Reabilitação de Animais Silvestres (PRESERVAS – UFRGS)

[2]Universidade Federal do Rio Grande do Sul (UFRGS)

*cleomendesvargas@hotmail.com

O teiú-comum (*Salvator merianae*), uma das maiores espécies de lagartos da América do Sul, possui hábitos diurnos, terrestres e desempenha papel importante como dispersor de sementes e no controle de pragas (1). Apesar de sua relevância ecológica, procedimentos como cirurgias oftálmicas em silvestres ainda são raros, principalmente devido às dificuldades associadas ao diagnóstico e técnicas cirúrgicas específicas para cada espécie (2). O presente trabalho descreve uma técnica de evisceração ocular modificada aplicada em um lagarto teiú. Foi atendido um teiú-comum, macho, adulto, proveniente de vida livre, pesando 2,5 kg, apresentando lesão no globo ocular esquerdo (Figura 1). No exame físico, todos os parâmetros fisiológicos estavam normais. Iniciou-se terapia medicamentosa com dexametasona (0,5mg/kg SID IM por 3 dias), dipirona (25mg/kg BID IM por 21 dias), enrofloxacina 5% (5mg/kg SID IM por 18 dias), cloridrato de tramadol (5mg/kg BID IM por 8 dias), colírio de tobramicina (1 gota BID por 33 dias) e fluidoterapia (15mg/kg SID SC por 3 dias). Foram realizados exames de hemograma e bioquímicos, sem alterações, além de ultrassonografia ocular, que revelou uma lesão ocular crônica, com perda da definição das estruturas intraoculares. Na avaliação oftálmica foi possível diagnosticar que essa lesão tratava-se de uma perfuração e considerando o quadro clínico, optou-se pela evisceração ocular. O procedimento foi conduzido sob protocolo anestésico inicial (MPA) por midazolam (1mg/kg IM) e morfina (1mg/kg IM), seguido de anestesia inalatória com isofluorano. O paciente foi posicionado em decúbito lateral sobre almofada térmica, e a área cirúrgica preparada assepticamente com solução de iodo aquoso diluída a 1:50 em solução fisiológica. Realizou-se cantotomia lateral, seguida da colocação de espéculo palpebral de Barraquer. A córnea foi incisada com bisturi de microcirurgia e removida ao longo do limbo com tesoura de córnea. Com espátula de ciclodiálise, procedeu-se à dissecação da esclera em relação à úvea. A úvea foi apreendida com pinça, e juntamente com demais estruturas intraoculares, cristalino e corpo vítreo, foi removida. Swabs estéreis complementaram a remoção do conteúdo intraocular. A membrana nictitante e as bordas palpebrais superior e inferior foram excisadas com tesouras de íris. A pele foi suturada com mononylon 5-0 em padrão simples interrompido (Figura

2). Após o procedimento, o paciente foi mantido aquecido com bolsas térmicas até completa recuperação anestésica. O animal recebeu novamente dipirona, cloridrato de tramadol e enrofloxacina por mais 10 dias, nas doses supracitadas, fez uso de colírio de dexametasona + sulfato de neomicina + sulfato de polimixina B (1gota BID) e realizavam-se limpezas diárias no ferimento cirúrgico. A técnica de evisceração ocular modificada leva em consideração particularidades anatômicas da espécie, como a presença de ossículos esclerais (3). Diferentemente da enucleação, a evisceração, ao preservar a cápsula escleral e os ossículos esclerais intactos, evita colapso e deformação do globo remanescente (4). Muitos répteis conseguem se adaptar bem na natureza com a perda de um dos olhos, ajustando seu comportamento de caça, fuga e exploração para compensar a limitação visual (5). Nesse caso, a técnica de evisceração ocular adaptada para répteis mostrou-se viável no manejo de lesões oculares irreversíveis em *Salvator merianae*.

Referências: 1) Fitzgerald LA, Cruz FB, Perotti G. Phenology of a teiid lizard (*Tupinambis merianae*) in the Dry Chaco of Argentina. Herpetologica. 1999;55(4):541-50. **2)** Fleishman LJ. Sensory ecology, behaviour, and evolution in lizard communication. In: Fox HE, Rittschof CC, editors. Advances in the Study of Behavior. Vol. 31. Academic Press; 2002. p. 51-115. **3)** Montiani-Ferreira F, Moore BA, Ben-Shlomo G, editors. Wild and exotic animal ophthalmology. Volume 1: Invertebrates, fishes, amphibians, reptiles, and birds. Cham: Springer Nature Switzerland AG; 2022. 716 p. doi:10.1007/978-3-030-71302-7. **4)** Alworth LC, Hernandez SM, Divers SJ. Laboratory reptile surgery: principles and techniques. J Am Assoc Lab Anim Sci. 2011 Jan;50(1):11-26. PMID: 21333158; PMCID: PMC3035398. **5)** Mader DR. Reptile Medicine and Surgery. 2nd ed. St. Louis: Elsevier; 2006. Ophthalmology and reptile rehabilitation.

Palavras-chave: cirurgia veterinária; lesão ocular em répteis;

trauma. **Keymords:** vet surgery; reptile eye injury; trauma.

Figura 1: Lesão crônica no globo ocular esquerdo de um lagarto teiú (*Salvator merianae)*.

Figura 2: Aspecto pós-operatório imediato após evisceração ocular modificada em um lagarto teiú (*Salvator merianae)*, evidenciando sutura cutânea em mononylon 5-0 no padrão simples interrompido, com preservação da cápsula escleral e ossículos esclerais.

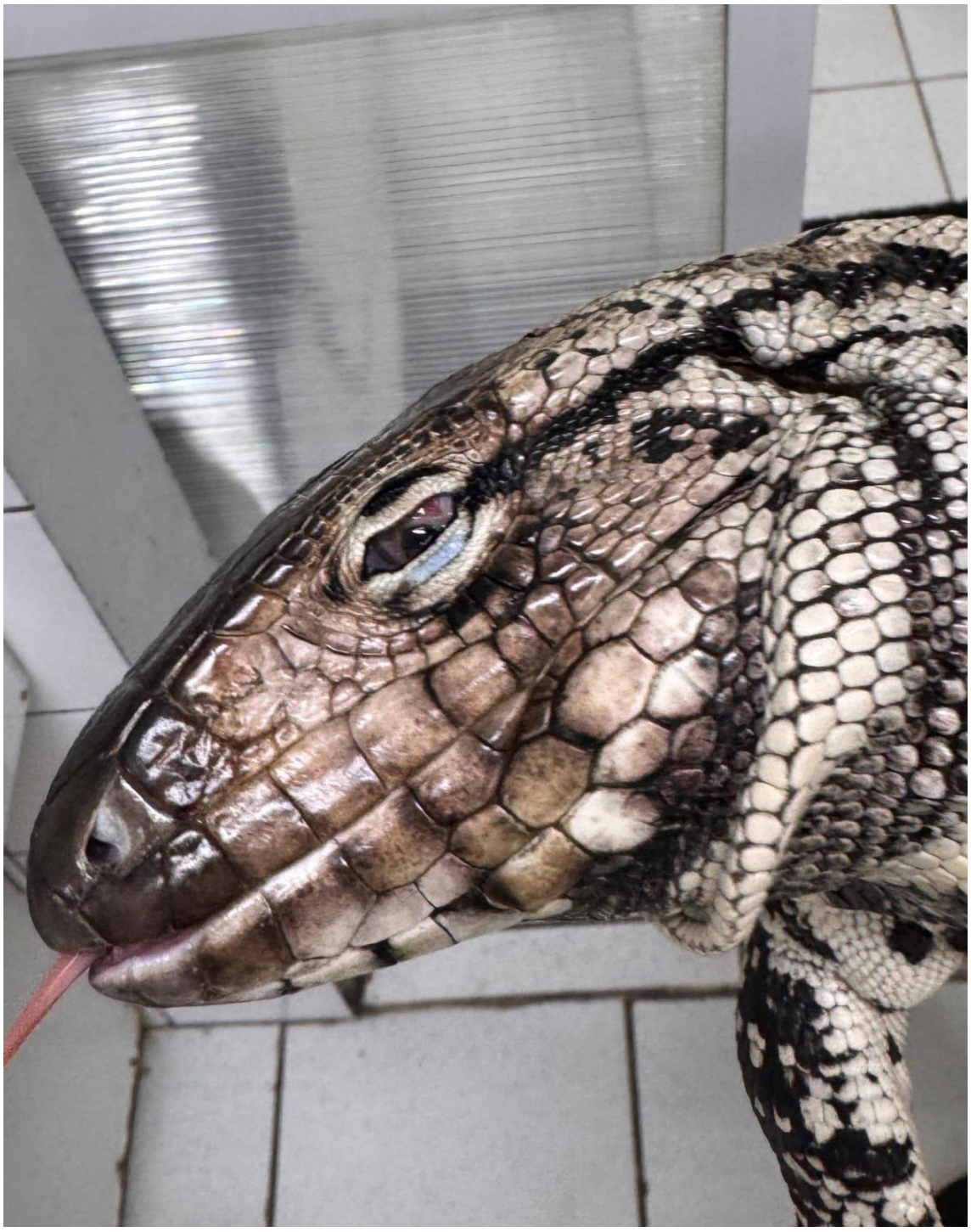


R

HOMEOPATIA NO SANGRAMENTO AGUDO, É POSSÍVEL? RELATO DE USO EM FRATURA DE GARRAS EM DOIS INDIVÍDUOS DE *Bradypus variegatus*
Homeopathy for acute bleeding, is it possible? Report of a use on two cases of claw fractures in *Bradypus variegatus*

Hanna Sibuya Kokubun[1]*, Marina Glina De Capitani[1], Mariana Ramos Machado[1], Rayres Soares Gracia[1 2]

[1]Médico veterinário autônomo - São José dos Campos – SP, Brasil.

[2]Universidade do Vale do Paraíba, Faculdade de Educação e Artes, Centro de Estudos da Natureza, Núcleo de Pesquisas de Animais Silvestres, Av Shishima Hifumi, 2911, Urbanova- São José dos Campos – SP, Brasil.

*Email do autor correspondente: hannasibuya@gmail.com

Introdução: A homeopatia utiliza a Lei da Semelhança para a definição do medicamento único (*simillimum*), selecionando características físicas e mentais do indivíduo e é conhecida por ser utilizada para tratamento de doenças crônicas (1). A utilização de homeopatia como medicamentos episódicos ou sintomáticos pode também ser realizada, principalmente quando não se tem conhecimento aprofundado das características que permitiriam a seleção do *simillimum*, como em casos agudos, de urgência e emergência. *Bradypus variegatus* é uma espécie endêmica da América Latina, tendo a degradação do ambiente e expansão urbana como principal ameaça, ocasionando acidentes automobilísticos enquanto se movimentam pelo solo (2). A fratura de garras nesta espécie implica em sangramento ativo de origem óssea (**Figura 1.C**) e, devido ao seu baixo metabolismo, o seu Tempo de Coagulação Ativada de 6 min e 21s e o Tempo de Sangramento de 1 min e 9 s, superior quando comparado aos outros mamíferos (3). Em caso de sangramento, indica-se a compressão local, uso de selantes, medicamentos tópicos, hemostasia térmica por resfriamento/eletrocautério ou medicamentos homeopáticos (1,4). **Relato de caso:** Dois indivíduos de *B. variegatus* foram encaminhados em momentos distintos para um empreendimento de fauna, em solo, na faixa de rolamento da rodovia. Ao exame físico, ambos animais apresentaram-se com bom escore corpóreo, alertas e responsivos. Notaram-se abrasões difusas em pele, com fraturas de garras dos quatro membros, com desvio anatômico e presença de sangramento ativo. No primeiro animal **(Figura 1.A**) realizou-se a aplicação tópica de glóbulo de *Phosphorus* 12cH, sem resposta hemostática adequada (**Figura 1.B**), partindo-se para a diluição do medicamento em coletor universal estéril com 50 mL de água filtrada gelada e imersão das garras, resultando em hemostasia em menos de 60 segundos **(Figura 1.D**). No segundo caso (**Figura 2.A e 2.B**), realizou-se o protocolo de diluição de 1 glóbulo de *Phosphorus* 12cH em 100 mL de água filtrada em temperatura ambiente, e imersão das garras (**Figura 2.C**). O cessamento do sangramento ocorreu em 25 segundos (**Figura 2.D**). Os animais permaneceram sob tratamento com analgesia, curativos, suporte terapêutico e recuperaram a função anatômica das garras após o tratamento. **Discussão**: Hemostasia em porções ósseas queratinizadas como as garras são usualmente físicas e implicam em utilizar métodos dolorosos como estancamento compressivo ou cauterização. A abordagem menos invasiva da aplicação da homeopatia episódica diluída e o tempo de hemostasia inferior ao parâmetro de Tempo de Sangramento demonstra-se vantajosa por ser eficaz em

menor tempo do animal sob contenção física e diminuindo o estresse devido a um manejo menos invasivo. O tratamento homeopático implica em um manejo sem contaminação do ambiente em que os animais se apresentam, sem acumulação de efeitos adversos no organismo, somado com a facilidade de administração corroborando com os conceitos de bem-estar e o conceito de Saúde Única, na qual procura-se melhorar a saúde do ambiente em que se utilizam estas medicações (5). **Conclusão**: Por minimizar a abordagem estressante e dolorosa, com efeito rápido, sem efeitos colaterais, sem efeitos residuais no ambiente e baixo custo, a homeopatia como uso de medicamento sintomático é uma opção viável na medicina de animais silvestres.

Referências: 1) Lathoud JA. Estudos de Matéria Médica Homeopática. 3° ed. Organon; 2017. **2)** Xavier GAA *et al*. Avaliação do Risco de Extinção de *Bradypus variegatus* (Schinz, 1825) no Brasil. Processo de avaliação do risco de extinção da fauna brasileira Instituto Chico Mendes de Conservação e Biodiversidade; 2015.**3)** Gilmorore DP *et al*. An update on the physiology of two- and three-toed sloths. Braz J Med Biol Res, 33(2), 2000. **4)** Kerwin SC, Mauldin, GE. Cap 3: Hemostasia, Sangramento Cirúrgico e Transfusão. In: Slatter, D**.** Manual de Cirurgia de Pequenos Animais. Vol. 1. 3ª ed. Manole; 2007. **5)** Narita FB *et al*. Evaluation of the Effects of Administering Ultradiluted *Avena sativa* and *Echinacea angustifolia* on the Hematological Parameters of Magellanic penguins (*Spheniscus magellanicus*) during the Reproductive Period. Homeopathy**.** 112(3):198-204, 2023.

Palavras-chave: Preguiça de três dedos, homeopático episódico, animais silvestres
Keywords: Three toed sloth, episodic homeopathic, wild animals



Figura 1: Caso 1: Atendimento de indivíduo de *Bradypus variegatus*. A) Aspecto da fratura em garra de membro torácico direito com fratura completa e perda de continuidade estrutural, com sangramento ativo. B) Administração tópica de glóbulo de *Phosphorus* 12cH em sangramento ativo. C) Aspecto radiográfico de fratura em garra de membro torácico direito com perda de continuidade óssea da garra. D) Hemostasia por imersão com homeopatia: 1 glóbulo de *Phosphorus* 12cH diluído em água filtrada.

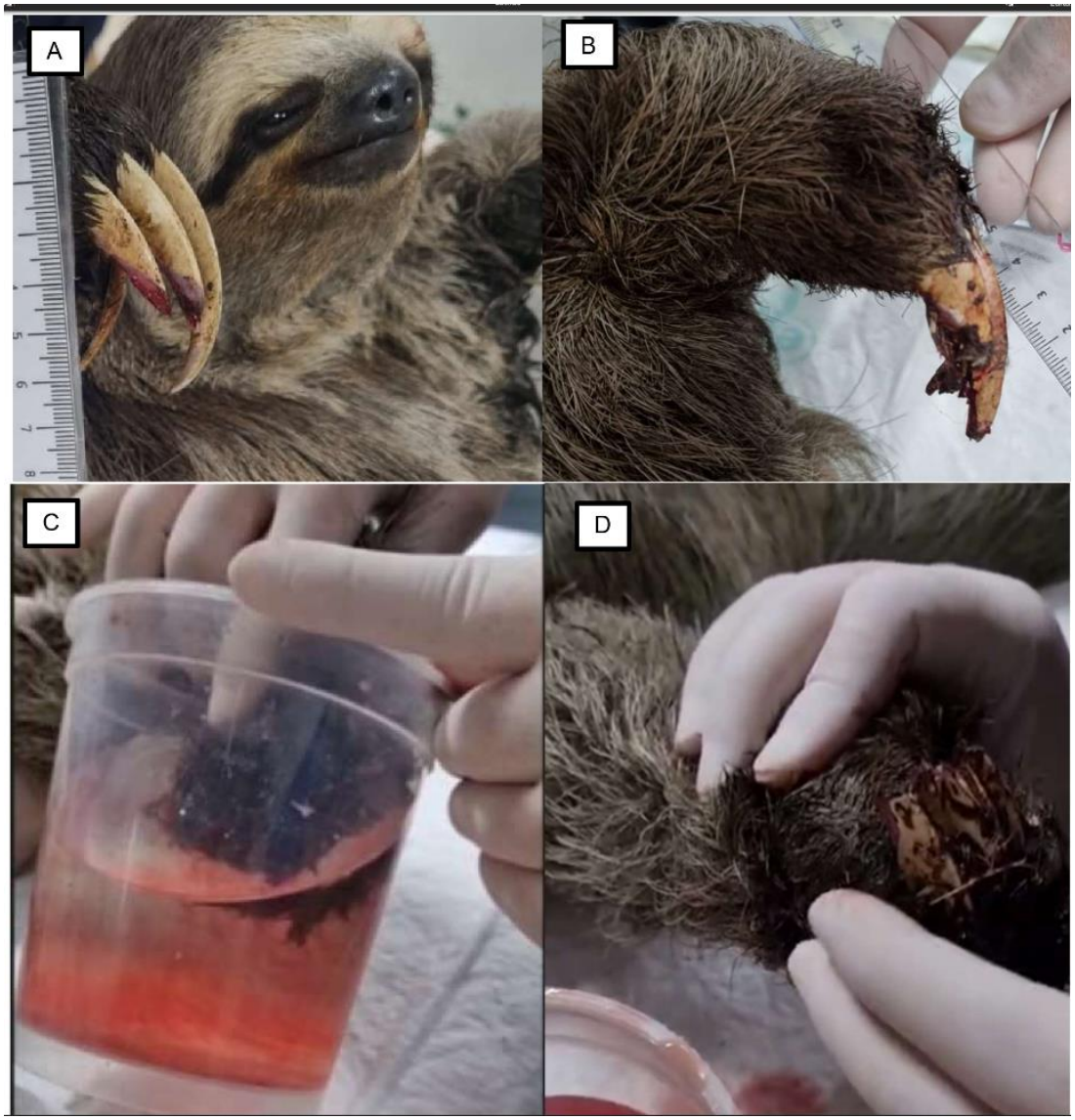

Figura 2: Caso 2: Atendimento de indivíduo de *Bradypus variegatus*. A) Aspecto da fratura em garras lateral e medial de membro torácico direito com fratura completa e perda de continuidade estrutural, com sangramento ativo. B) Aspecto da fratura em três garras de membro pélvico esquerdo com fratura completa e perda de continuidade estrutural, com sangramento ativo. C) Hemostasia por imersão com homeopatia: 1 glóbulo de *Phosphorus* 12cH diluído em água filtrada. D) Aspecto da lesão após 1 minuto de imersão na medicação ultradiluída.

LEIOMIOSSARCOMA UTERINO E HIPERPLASIA ENDOMETRIAL CÍSTICA MULTIFOCAL EM COELHO (*Oryctolagus cuniculus*): RELATO DE CASO
Uterine leiomyosarcoma with cystic endometrial hyperplasia in a rabbit (*Oryctolagus cuniculus*): case report

Heloísa Coppini de Lima[1]*, Ana Carolina Alves Pereira[2], Robert Pallone[2], Luana Santana[2], Amanda Henglem[2], Lucila Pozzi Catalan[2]
[1]Universidade Estadual Paulista "Júlio de Mesquita Filho", Botucatu, São Paulo, Brasil, 18618-681
[2]Selva Veterinária – Medicina para animais silvestres e exóticos, São Bernardo do Campo, São Paulo, Brasil, 09750-460
*Email do autor correspondente: heloisacoppini@hotmail.com.br

Introdução: Coelhos domésticos são mamíferos frequentemente mantidos como animais de companhia. Quando não castrados antes dos quatro anos de idade, estão sujeitos a diversas alterações reprodutivas, como neoplasias e hiperplasia endometrial cística[1]. O leiomiossarcoma, um tumor maligno mesenquimal de músculo liso, é raramente descrito na medicina de pets não convencionais, incluindo coelhos[2]. Embora represente até 50% das neoplasias genitais em gatas, esse tipo tumoral corresponde a apenas cerca de 2% dos tumores uterinos em coelhas[3]. Por outro lado, a hiperplasia endometrial cística é uma condição comumente observada na rotina clínica de fêmeas não castradas[1,3].
Material e Métodos: Uma coelha sem raça definida, de 7 anos, não castrada, foi atendida com histórico de surgimento recente de nódulo abdominal, sem sinais clínicos sistêmicos associados. O animal era mantido em ambiente domiciliar.
Resultados: Ao exame físico, observou-se aumento de volume na região abdominal. Os exames laboratoriais revelaram hemograma e bioquímica dentro dos parâmetros, exceto por leucograma com desvio à esquerda (segmentados 91%, linfócitos 9%) e elevação de fosfatase alcalina (104 U/L). O eletrocardiograma indicou ritmo sinusal, sem alterações significativas. A ultrassonografia abdominal evidenciou cornos uterinos espessados (até 2,53 cm), com conteúdo luminal ecogênico heterogêneo e formações sólidas, compatíveis com processo infeccioso ou neoplásico. Alterações também foram observadas nas adrenais, especialmente à esquerda, que apresentava contorno abaulado e área hipo/anecogênica central. Além disso, notaram-se estruturas císticas multi septadas nas cadeias mamárias inguinal e abdominal. Optou-se por intervenção cirúrgica, associada ao tratamento medicamentoso com dipirona, prednisolona e compressas mornas. A tentativa de adrenalectomia por videolaparoscopia foi interrompida devido à aderência intensa das adrenais a vasos calibrosos, o que exigiu conversão para laparotomia, na qual também se realizou a ovariossalpingohisterectomia (OSH). As adrenais foram preservadas por inviabilidade de remoção cirúrgica, e as estruturas mamárias foram mantidas, pois já haviam reduzido ao tamanho esperado para a espécie, com o tratamento pré-operatório. Durante o procedimento, observou-se no útero uma formação de 3,0 x 1,4 cm, com superfície lisa, coloração parda e consistência fibroelástica. O animal apresentou recuperação anestésica estável e boa evolução no pós-operatório. O útero e os ovários foram enviados para exame histopatológico, que revelou proliferação de células fusocelulares dispostas em feixes desordenados, com bordas definidas, anisocitose moderada e núcleos vesiculosos com nucléolos conspícuos. Foram identificadas 13 mitoses em 2,37 mm² (aumento de 400x), confirmando leiomiossarcoma uterino. Também foram observadas áreas de hiperplasia endometrial cística, com glândulas distendidas revestidas por células cuboidais a colunares e polaridade preservada, além de congestão multifocal e infiltrado heterofílico esporádico.
Discussão e Conclusão: Embora a hiperplasia endometrial cística seja uma alteração uterina frequentemente observada em coelhas não castradas, a ocorrência juntamente com o leiomiossarcoma uterino é rara na espécie. Além disso, alterações em outros órgãos, como adrenais

e glândulas mamárias, podem existir simultaneamente e influenciar o manejo e o tratamento clínico. O uso combinado de exames de imagem, avaliação laboratorial e confirmação histopatológica foi essencial para o diagnóstico definitivo, permitindo a escolha do tratamento cirúrgico mais adequado, contribuindo para melhores prognósticos na medicina de pets não convencionais.

Referencias: **1)** Mäkitaipale, J; Airas, N; Engblom, S; Linden, J. Prospective survey of neoplastic and non-neoplastic uterine disorders in 116 domestic rabbits (*Oryctolagus cuniculus*). Journal of Exotic Pet Medicine, [S. l.], v. 41, p. 8–13, 2022. DOI: 10.1053/j.jepm.2022.01.001. **2)** Marques, M.G.S., et al. Leiomiossarcoma uterino em coelho (*Oryctolagus cuniculus*) no semiárido, nordeste do brasil. In: Anais do PATOCON: Simpósio Internacional sobre Patologia Veterinária para Conservação de Fauna. Anais...João Pessoa (PB) UFPB, 2024. Disponível em: https//www.even3.com.br/anais/ii-patocon-simposio-internacional-sobre-patologia-veterinaria-para-conservacao-de-fauna-465429/862269-LEIOMIOSSARCOMA-UTERINO-EM-COELHO-(ORYCTOLAGUS-CUNICULUS)-NO-SEMIARIDO-NORDESTE-DO-BRASIL. Acesso em: 14/07/2025. **3)** Park HS, Kim SH, Rho JH, Kwun HJ, Son HY. Uterine leiomyosarcoma in a lion-head rabbit. J Vet Clin. 2020;37(2):109–113. doi:10.17555/jvc.2020.04.37.2.109.

Palavras-chave: Alterações reprodutivas; lagomorfos; neoplasia.
Keywords: Reproductive disorders; lagomorphs; neoplasia.

BÓCIO COLOIDE EM *Chelonoidis carbonaria* DE VIDA LIVRE
Colloid goiter in a free-living *Chelonoidis carbonaria*

Joyce Galvão de Souza[1*], Aquiles Vicente Pereira[1], Brunna Muniz Rodrigues Falcão[2], Jackson Nazareno Gomes de Lima[3], Isis Daniele dos Santos Rocha[1], Danilo José Ayres de Menezes[3], Telma de Sousa Lima[1]

[1]Universidade Estadual do Ceará, Tauá, Ceará.
[2]Universidade Mauricío de Nassau, Fortaleza, Ceará.
[3]Universidade Federal de Campina Grande, Patos, Paraíba.

*Email do autor correspondente: joycegalvaosouza@gmail.com

Introdução: Nos répteis, a glândula tireoide localiza-se ventralmente à traqueia, próximo à base do coração e, em quelônios, é uma estrutura ovalada e não pareada (1). Em situações patológicas, tal qual a hiperplasia tireoidiana há comprometimento de sua arquitetura, sendo caracterizada pela presença de numerosos folículos repletos de coloide. Em répteis, essas lesões hiperplásicas foram anteriormente descritas em serpentes, lagartixas, iguanas, sendo pouco relatada em jabutis (2).
Relato de caso: Objetivou-se por meio deste trabalho relatar os achados anatomopatológicos de bócio coloide em um espécime de jabuti-piranga de vida livre. Um jabuti-piranga (*Chelonoidis carbonaria),* macho, adulto, proveniente de um centro de reabilitação de animais silvestres do Nordeste foi necropsiado após ser encontrado sem vida em seu recinto, sem apresentar previamente sintomatologia clínica. Durante a necropsia, observou-se uma massa, bem delimitada, multilobada, de coloração marrom escura, firme, de aproximadamente 2,0 cm de diâmetro, distante da base do coração em aproximadamente 5,0 cm na região ventral e medial da traqueia, e cuja superfície de corte era septada e gelatinosa (**Figura 1**). Fragmentos da massa foram coletados, fixados em formol tamponado a 10 % e encaminhados para a histopatologia. Microscopicamente, notou-se proliferação de folículos tireoidianos de forma benigna, os quais apresentavam tamanhos variados, sendo preenchidos por material amorfo eosinofílico. O revestimento do folículo era composto por epitélio cilíndrico, organizado em uma e duas camadas irregulares, as quais projetavam-se para o espaço lumial (**Figura 2**). As células exibiam citoplasma vacuolizado e eosinofílico, com núcleos basais de formato ovalado.
Discussão e Conclusão: O diagnóstico de bócio em jabuti-piranga foi estabelecido a partir de achados anatomopatológicos. Na vida adulta, o bócio coloidal pode se desenvolver em animais com dietas pobres em iodo, bem como pelo consumo de substâncias bociogênicas. A origem do alimento consumido exerce forte influência, tendo em vista que serpentes alimentadas com roedores provenientes de solos pobres em minerais desenvolveram a patologia (3). Tal situação pode justificar a origem do bócio, tendo em vista que por se tratar de um animal de vida livre há exposição às mais diversas intempéries e condições ambientais. A presença de contaminantes ambientais que exerçam influência endócrina, bem como fatores genéticos também podem explicar o surgimento da lesão. Em quelônios, o bócio apresenta-se clinicamente através de redução do apetite, letargia e mixedema (4), no entanto, quando se considera fatores como a capacidade de retração do pescoço, espessura da pele e localização da glândula, o diagnóstico precoce é desafiador, justificando o achado incidental apenas na necropsia. O aumento da glândula tireóide nos quelônios pode ser de difícil diagnóstico, tendo em vista a localização anatômica da glândula e que dada a origem no espécime em questão especula-se que o surgimento seja em decorrência de dieta pobre em nutrientes.
Referencias: **1)** LaDouceur EE. Reptile neoplasia. In: Michael M. Garner, Elliott R. Jacobson Noninfectious Diseases and Pathology of Reptiles 1td ed. Color Atlas and Text, Diseases and

Pathology of Reptiles, Volume 2; 2020. p.1-53. **2)** Hernandez-Divers, et al. Diagnosis and surgical treatment of thyroid adenoma-induced hyperthyroidism in a green iguana (*Iguana iguana*). Journal of zoo and wildlife medicine 2001; 32:465-475. **3)** Kubota et al. Selenium in crops in the United States in relation to selenium-responsive diseases of livestock . Journal of Agricultural and Food Chemistry 1967; 15:448. **4)** Srivastav et al. Morphology and physiological significance of parathyroid glands in reptilia Microscopy Research Technique 1995; 32: 91-103.

Palavras-chave: Distúrbio proliferativo; Hiperplasia tireoidiana; Quelônios.
Keywords: Proliferative disorder; Thyroid hyperplasia; Chelonians.

Figura 1: Bócio colóide em jabuti-piranga (*Chelonoidis carbonaria*). Notar massa de aproximadamente 2,0 cm de diâmetro e bem delimitada (seta), situando-se a aproximadamente 5 cm da base do coração.



Figura 2: Fotomicrografia da tireoide de *Chelonoidis carbonaria* de vida livre apresentando folículos tireoidianos de diferentes tamanhos e preenchidos por material eosinofílico (colóide) com esparsos restos celulares (setas). Hematoxilina-Eosina, Aumento de 4X.

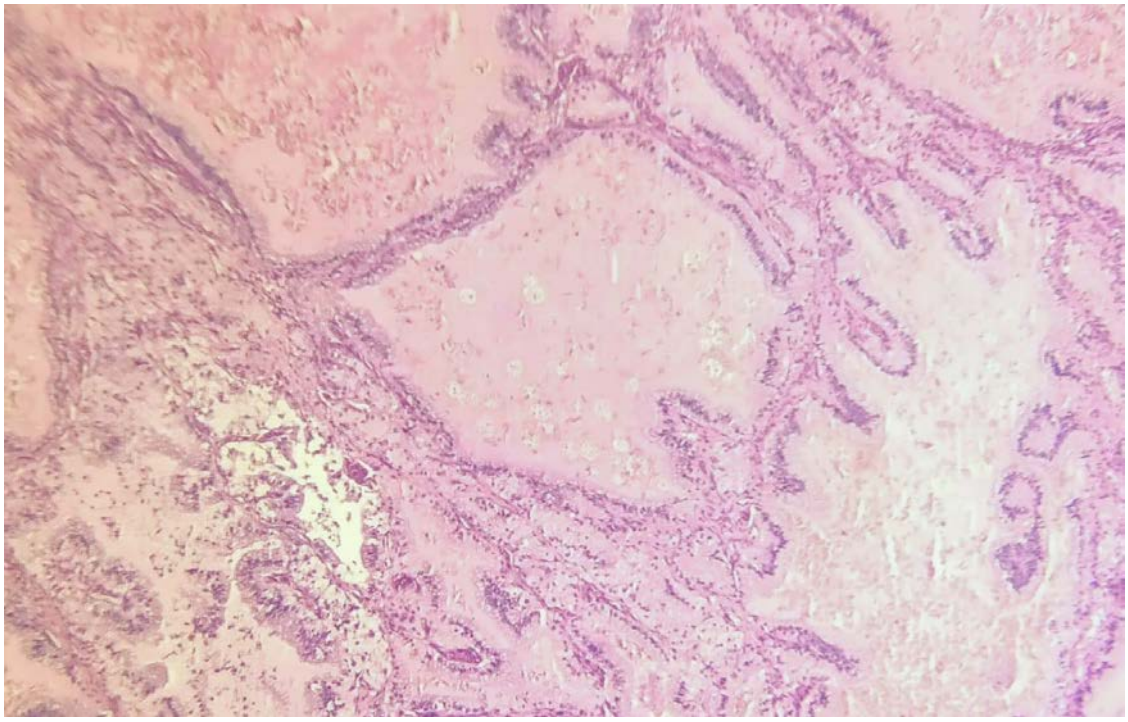

RECEBIMENTO, MANEJO NEONATAL, REABILITAÇÃO E SOLTURA DE CORUJINHA-DO-MATO (*Megascops choliba*) RECEBIDA EM CETAS

Receipt, neonatal handling, rehabilitation and release of a Neotropical Owl (*Megascops choliba*) received in a CETAS

Giulia Moreira Diniz[1], Amanda Vitória Dornelas da Silva[1], Adiellen Murta Palma[2], Gustavo Henrique Santos Ribeiro[3], Marcelly de Souza Costa[1], Érika Procópio Tostes Teixeira[4], Thiago Lima Stehling[4]

1- Centro Universitário Una, Belo Horizonte, Minas Gerais.
2- Centro Universitário de Belo Horizonte, Belo Horizonte, Minas Gerais.
3- Pontifícia Universidade Católica de Minas Gerais, Belo Horizonte, Minas Gerais.
4- Instituto Estadual de Florestas, Belo Horizonte, Minas Gerais.

*Email do autor correspondente: giuliamoreiradiniz1@gmail.com

Introdução: A Corujinha-do-Mato (*Megascops choliba)* é uma ave *strigiforme* comum nas florestas tropicais da América do Sul e encontrada em cidades com boa arborização (1). O manejo clínico de filhotes neonatais dessa espécie, especialmente em resgates, ainda é pouco documentado. Este relato apresenta os cuidados neonatais intensivos, o processo de reabilitação e a soltura de um exemplar recebido em um Centro de Triagem de Animais Silvestres (CETAS). **Relato de Caso:** Dois filhotes de *Megascops choliba* foram recebidos em um CETAS após serem encontrados em um ninho em uma obra. Segundo o responsável pelo recolhimento, eles eclodiram no dia anterior à entrega. Um faleceu, e o outro ficou sob cuidados neonatais intensivos. O sobrevivente pesava 14g (Figuras 1A e 1B) e foi submetido a protocolo intensivo com controle térmico rigoroso, alimentação adequada e suplementação mineral. Devido ao tamanho, não foi possível oferecer pedaços de carne, logo, usou-se ração úmida rica em proteínas, fornecida via seringa e cateter 14G, quatro vezes ao dia, com volume de 2ml a 4ml. Após um mês (Figura 1C), iniciou-se a oferta assistida de pequenos pedaços de carne bovina e frango, com suplementação de cálcio. Uma semana depois (Figura 1D), o animal já se alimentava e bebia água sozinho, empoleirava-se (Figura 1E) e apresentava comportamentos de caça e voo. Com isso, ele foi integrado a um grupo da mesma espécie (Figura 1F), adaptando-se rapidamente. A dieta passou a incluir pequenos roedores e carne com cálcio em pó. Enriquecimentos ambientais, como feno com tenébrios, foram usados para estimular o comportamento de caça. Aos três meses ele pesava 115g e apresentava plumagem ferrugínea (Figura 1G). Após quatro meses, atingiu 130g (Figura 1H) e, com base em seu comportamento, foi considerado apto para soltura em uma Área de Soltura de Animais Silvestres (ASAS) registrada nos órgãos ambientais (Figura 2). **Discussão:** O manejo neonatal requer etapas críticas para assegurar a sobrevivência e reabilitação. Dietas inadequadas comprometem saúde, crescimento, reprodução e longevidade (1). As necessidades nutricionais variam conforme o estágio de vida, com maior demanda na reprodução e crescimento (1). Neonatos têm baixa capacidade termorregulatória, e até mesmo variações térmicas moderadas podem ser letais (2). Por isso, o animal foi mantido com bolsa térmica e períodos controlados de exposição solar, essenciais para a síntese de vitamina D, que atua com o hormônio da paratireoide para melhorar a absorção e reabsorção de cálcio e sua mobilização óssea (3). O enriquecimento ambiental com tenébrios foi eficaz, considerando que a dieta natural da espécie é majoritariamente composta por grandes artrópodes, e pequenos vertebrados são consumidos menos frequentemente. **Conclusão:** A reabilitação do filhote de *Megascops choliba* reforça a importância de protocolos específicos para manejo neonatal, controle térmico, nutrição

adequada e estímulo a comportamentos naturais, essenciais para a soltura bem-sucedida de aves silvestres. Destaca-se também a importância dos CETAS no resgate, cuidado e reabilitação de animais silvestres. Além disso, é fundamental conscientizar a população sobre os riscos da interferência em ninhos, que prejudica a sobrevivência dos filhotes e os esforços de conservação.

Referências: 1) Cubas ZS, et al. Tratado de Animais Selvagens. 2ª ed. São Paulo: Roca; 2014. **2)** Bícego KC, Gargaglioni LH. Fisiologia Térmica de Vertebrados. 1 a ed. São Paulo: Cultura Acadêmica; 2020. **3)** Tully TN, et al. Clínica de Aves. 2a ed. Rio de Janeiro: Elsevier; 2010.

Palavras-chave: Neonato; cuidados parentais; suplementação.
Keywords: neonate; parental care; supplementation

Figura 1: (A) Filhote de Megascops choliba recém-eclodido após recebimento em um CETAS; (B) Filhote após 3 dia do recebimento, se mantendo em estação; (C) Filhote com aproximadamente 1 mês de vida; (D) Filhote com plumagem mais evidente, período em que começou a se alimentar sozinho; (E) Animal empoleirando sozinho; (F) Animal após ser integrado a um grupo da mesma espécie; (G) Com 3 meses de vida e 115g o filhote apresentou plumagem ferrugínea; (H) Indivíduo já em completa reabilitação e desenvolvimento, com 4 meses de vida, 130g e apresentando comportamentos naturais da espécie.



.

Figura 2: Corujinha-do-Mato (Megascops choliba) relatada por este trabalho no momento de soltura em uma Área de Soltura de Animais Silvestres, devidamente cadastrada pelos Órgãos Ambientais competentes.



CARCINOMA DE CÉLULAS ESCAMOSAS EM CAMALEÃO VELADO (*Chamaeleo Calyptratus*): RELATO DE CASO
Squamous cell carcinoma in veiled chameleon (*Chameleo Calyptratus*): case report

Ana Carolina Astolfi Antunes[1]*, Adriano de Alvarenga Júnior[1], Alexandre Hellmeister[1], André Grespan[1]

[1]Clínica Veterinária WildVet, São Paulo, São Paulo.

*Email do autor correspondente: anacarolinaastolfiantunes@gmail.com

Introdução: O atendimento veterinário de répteis teve um crescimento significativo, visto que a classe *Reptilia* conquistou popularidade como animais de companhia (1). Diante dessa realidade, o cuidado especializado torna-se algo essencial, sobretudo frente à patologias complexas, como neoplasias. O carcinoma de células escamosas (CCE), embora mais frequentemente relatado em serpentes, já foi descrito em lagartos e, raramente, em quelônios e crocodilianos (2, 3, 4), reforçando a necessidade de um diagnóstico preciso e abordagem clínica adequada. Trata-se de uma neoplasia epitelial maligna originada das células escamosas da epiderme, caracterizada por proliferação invasiva de queratinócitos, podendo ser confundida com feridas crônicas ou abscessos (5). Foi atendido um camaleão-velado (*Chamaeleo calyptratus*), macho, com oito anos de idade, apresentando hipoatividade e sinais compatíveis com hepatomegalia, confirmada por ultrassonografia, que também evidenciou parênquima homogêneo, motilidade intestinal diminuída, sem presença de líquido livre.
Material e Métodos: Durante a internação para tratamento da condição hepática, observou-se uma massa de aproximadamente 2 mm de diâmetro na região cervical esquerda. O exame coproparasitológico evidenciou ovos de nematóides compatíveis com *Oxyuridae*, porém sem associação direta com a lesão tumoral. O animal foi submetido à cirurgia para remoção da massa fibrosa na região cervical esquerda, cujo fragmento foi encaminhado para análise histopatológica. O laudo revelou proliferação epidérmica não encapsulada, mal delimitada e infiltrativa, composta por células escamosas atípicas organizadas em cordões, lóbulos e pérolas córneas, com acentuada anisocitose e anisocariose, além de três figuras de mitose por dez campos de grande aumento. O diagnóstico foi confirmado como carcinoma de células escamosas bem diferenciado, com margens cirúrgicas livres.
Resultados: Após dezenove dias da cirurgia, o animal apresentou nova lesão no flanco direito, com cerca de 3 mm de diâmetro, também removida cirurgicamente **(Figura 1)** e enviada para biópsia. A histopatologia revelou infiltração neoplásica em derme profunda, composta por células escamosas atípicas semelhantes à lesão anteriormente descrita. As margens cirúrgicas, novamente, estavam livres. Confirmou-se, então, um segundo foco de carcinoma de células escamosas bem diferenciado, sugerindo metástase cutânea da neoplasia primária.
Discussão e Conclusão: Este caso evidencia a importância do diagnóstico precoce e manejo adequado de neoplasias em répteis, sobretudo em espécies pouco documentadas na literatura. O carcinoma de células escamosas, embora raro em camaleões, pode apresentar comportamento agressivo e metastático, exigindo acompanhamento clínico contínuo, exames complementares frequentes e intervenções cirúrgicas precisas (3, 4). Este relato contribui para o avanço do conhecimento clínico sobre oncologia em répteis, promovendo uma medicina veterinária mais preparada para os desafios da medicina de animais silvestres e exóticos.
Referências: **1)** Doneley B, Monks D, Johnson R, Carmel B. Reptile medicine and surgery in clinical practice. Boca Raton: CRC Press; 2018. **2)** Effron M, Griner L, Benirschke K. Nature and rate of neoplasia found in captive wild mammals, birds, and reptiles at necropsy. J Natl Cancer Inst

1977; 59(1):185-198. **3)** Sykes JM, Trupkiewicz JG. Reptile neoplasia at a glance. Exotic DVM 2006; 8(3):29-31. **4)** Garner MM, et al. Neoplasia. In: Mader DR, editor. Reptile medicine and surgery. 2nd ed. St. Louis: Saunders; 2004. p.655-672. **5)** Jacobson ER. Noninfectious diseases and pathology of reptiles: color atlas and text. 2nd ed. Boca Raton: CRC Press; 2021.

Palavras-chave: Neoplasia; répteis; tumor.
Keywords: Neoplasia; reptiles; tumor.



Figura 1: Procedimento cirúrgico para excisão de neoplasia cutânea em camaleão velado (*Chamaeleo Calyptratus*), realizado sob anestesia inalatória, evidenciando a remoção da massa tumoral e cuidados técnicos específicos em répteis

ADENITE SEBÁCEA EM LOBO-GUARÁ *(Chrysocyon brachyurus)*: RELATO DE CASO

Sebaceous adenitis in a maned wolf *(Chrysocyon brachyurus)*: case report

Ana Letícia Tenório Ferreira de Souza[1]*, Rafael Lima de Oliveira[2], Gabriel Forte Paranhos[3], Jeann Leal de Araújo[3], Nathália Fernanda Justino de Barros[4], Andréia Laís Teodoro da Cunha[5], Polly Ana Celina Pereira Lima[5]

[1] Universidade Federal da Paraíba, Areia, PB, Brasil.
[2] Hospital Veterinário da Universidade Federal da Paraíba, Areia, PB, Brasil.
[3] Laboratório de Medicina da Conservação, Programa de Pós Graduação em Ciência Animal, Universidade Federal da Paraíba, Areia, PB, Brasil.
[4] Zoológico Parque Estadual Dois Irmãos, Recife, PE, Brasil.
[5] Autônomas.

*E-mail do autor correspondente: ana.tenorio@academico.ufpb.br

Introdução: A adenite sebácea é um distúrbio de etiologia desconhecida. Hipóteses sugerem um defeito na produção de sebo, provocado por um metabolismo lipídico anormal ou uma patogênese imunomediada que leva à destruição das glândulas sebáceas(1). Os sinais clínicos incluem alopecia, hiperqueratose, foliculite e seborreia(2). O presente trabalho tem como objetivo relatar um caso de adenite sebácea em lobo-guará *(Chrysocyon brachyurus)*.
Relato de caso: Um Lobo-Guará *(Chrysocyon brachyurus)*, macho, de 10 anos, apresentava lesão crônica com alopecia e hiperqueratose na região sacral. Realizou-se nodulectomia, e o material foi fixado em formol a 10% até clivagem e processamento histológico no Laboratório de Histopatologia. A avaliação macroscópica constatou que o fragmento, medindo 4cm x 2,5cm x 1,2cm, era recoberto por pele, bem delimitado e firme, contendo áreas avermelhadas multifocais a coalescentes distribuídas pelo tecido (Figura 1). Ao corte, apresentou superfície irregular, brancacenta, entremeada por áreas enegrecidas, com presença de lesões botonosas (centro deprimido e halo esbranquiçado). Os achados microscópicos revelaram áreas de hiperqueratose ortoqueratótica moderada a acentuada, composta por uma queratina lamelar que preenche e dilata os folículos pilosos. Estrato córneo e granuloso moderadamente espessados, que por vezes, adentram a derme superficial. Observou-se um infiltrado inflamatório composto primariamente por células arredondadas a poligonais, de citoplasma abundante, bem delimitadas, com núcleos arredondados e cromatina pontilhada distribuídas pela derme superficial e profunda. Além disso, notou-se o mesmo infiltrado entremeando e expandindo os epitélios das glândulas sebáceas (Figura 2), das regiões perivasculares e perineurais. Desta forma, os achados macroscópicos e histopatológicos permitiram o diagnóstico de adenite sebácea associada a dermatite linfo-histiocítica.
Discussão e conclusão: A ocorrência da adenite sebácea já foi descrita em outras espécies de mamíferos, incluindo coelhos, gatos, cavalos e humanos(1, 3). Este é o primeiro caso reportado em um canídeo silvestre, lobo-guará *(Chrysocyon brachyurus).* A extensão e gravidade da doença variam de acordo com a raça, tipo de pelagem do animal e cronicidade da doença(2). Observou-se, neste caso, achados histopatológicos semelhantes à adenite sebácea crônica, descrita em cães de

pelagem curta. A literatura relata hiperqueratose ortoqueratótica e hiperplasia epidérmica irregular, associada à presença de lamelas de queratina dispostas verticalmente, as quais aparentam “erupcionar” a partir dos óstios foliculares[4]. Na histologia das fases iniciais da doença, observa-se um infiltrado inflamatório neutrofílico a piogranulomatoso, centrado ao redor e dentro das glândulas sebáceas. Conforme a progressão da doença, um infiltrado granulomatoso ou linfocítico é mais comum[3]. Um estudo retrospectivo envolvendo 104 casos de adenite sebácea em cães na Suécia revelou que 43% dos animais apresentavam enfermidades crônicas concomitantes[5]. Tal achado corrobora o caso descrito no presente relato, no qual o animal apresentava síndrome da cauda equina. Dessa forma, conclui-se que a avaliação histopatológica é fundamental para o diagnóstico definitivo da adenite sebácea, pois permite a diferenciação entre processos inflamatórios e eventuais neoplasias. São necessários estudos adicionais para investigar a possível correlação entre a síndrome da cauda equina e a adenite sebácea. Para conhecimento dos autores, este é o primeiro relato de adenite sebácea em canídeos silvestres.

Referências: 1) Miller WH Jr, et al. Miscellaneous skin diseases. In: Miller WH Jr, Griffin CE, Campbell KL, editors. Muller and Kirk's small animal dermatology. 7th ed. St. Louis: Elsevier Health Sciences; 2013. p. 695–723. **2)** Pye C. Canine sebaceous adenitis. Can Vet J. 2021; 62(3):293-296. **3)** White SD, et al. Sebaceous adenitis in four domestic rabbits *(Oryctatagus cuniculus)*. Vet Dermatol. 2000; 11(1):53-60. **4)** Sousa, Candace A. Sebaceous adenitis. Vet. Clin. North Am. Small Anim. Pract. 2006; 36(1):243-249. **5)** Hernblad Tevell E, et al. Sebaceous adenitis in Swedish dogs, a retrospective study of 104 cases. Acta Vet Scand. 2008; 50(1):11.

Palavras-chave: Glândulas sebáceas; Lesões nodulares; Patologia animal.

Keywords: Animal pathology; Nodular lesions; Sebaceous gland.

Figura 1: Nódulo recoberto por pele, bem delimitado e firme, com áreas avermelhadas multifocais à coalescentes em Lobo Guará *(Chrysocyon brachyurus)*.



Figura 2: Adenite sebácea em Lobo Guará *(Chrysocyon brachyurus)*. Nota-se um infiltrado inflamatório linfohistiocítico entremeando o epitélio da glândula sebácea. Obj.20x. H&E.

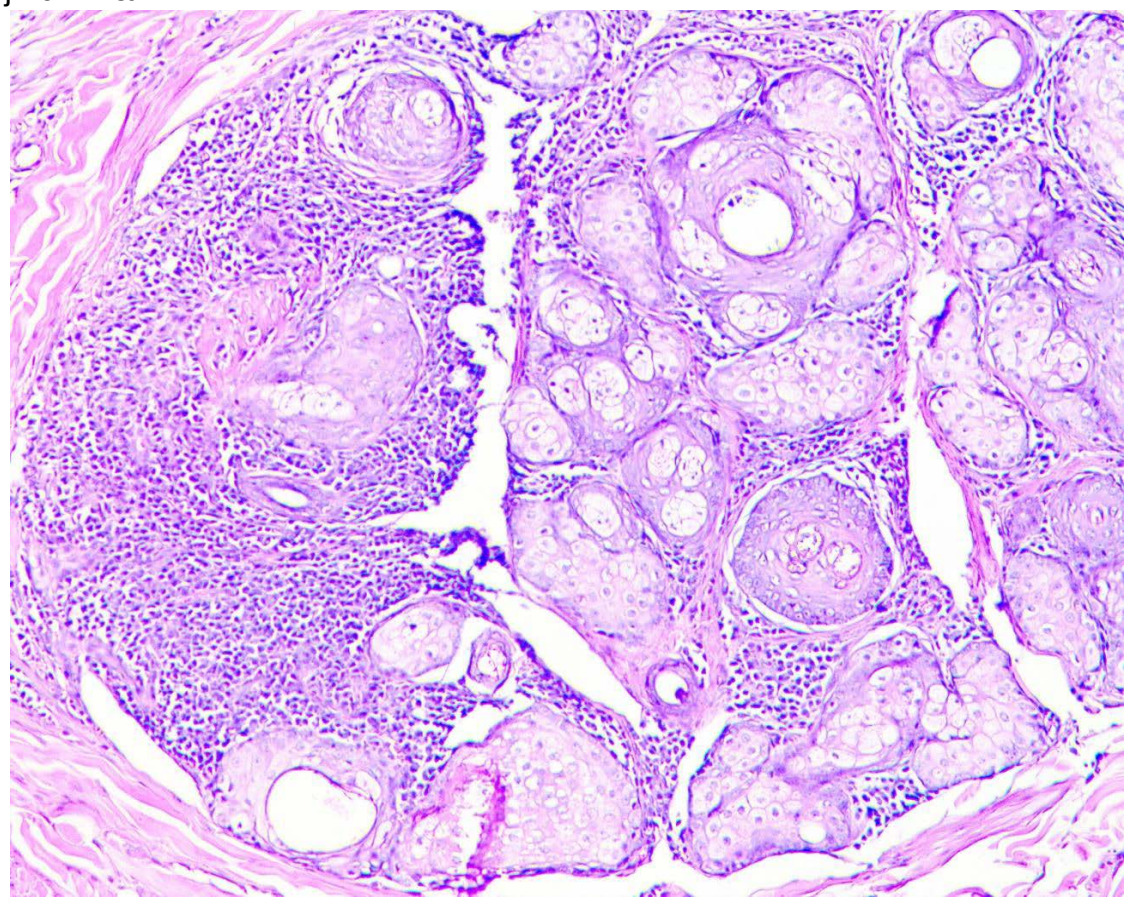

BANDAGEM *TIE-OVER* MODIFICADO PARA CICATRIZAÇÃO DE FERIDA EM OURIÇO-CACHEIRO (*Coendou prehensilis*)

Modified *tie-over* bandage for wound healing in porcupine (*Coendou prehensilis*)

Juliana de Souza Carnieli[1]*, Anieli Vidal Stocco[1], Ana Elisa Barros Medeiros[1], Andressa Kagohara[1] Beatriz Araújo dos Santos[1] Igor Roland Mathias Netto da Silva[1], Bárbara de Azeredo Medeiros[1] Daniel de Almeida Balthazar[1]

[1] Faculdade de Medicina Veterinária, Universidade Federal Rural do Rio de Janeiro (UFRRJ), Seropédica, Rio de Janeiro.

*julianadesouzacarnieli@outlook.com

O tratamento de feridas em animais silvestres é desafiador, considerando particularidades como temperamento, comportamento, anatomia, porte e estresse. A bandagem *tie-over* é um método adaptável, indicado especialmente para cobrir áreas de difícil acesso. O *Coendou prehensilis* conhecido popularmente como ouriço-cacheiro pertence à ordem Rodentia, possui pelos adaptados em espinhos e hábitos arborícolas (1,2). Este relato descreve o uso de bandagem *tie-over* modificada para a cicatrização de uma lesão na região caudal de um ouriço-cacheiro (*C. prehensilis*). Uma fêmea jovem de ouriço-cacheiro, pesando 0,905 kg, foi admitida no Hospital Veterinário apresentando necrose na cauda. Devido à gravidade da lesão, realizou-se caudectomia alta; entretanto, durante o procedimento, não foi possível obter margem cirúrgica adequada devido à presença de infecção e tecido comprometido na região. Após o procedimento, instituiu-se tratamento com enrofloxacina (5 mg/kg, IM, BID), dipirona (25 mg/kg, SC, BID), tramadol (2 mg/kg, VO) e limpeza com antisséptico na ferida cirúrgica. Cinco dias após a cirurgia, houve deiscência de sutura. Optou-se por tratamento por segunda intenção com bandagem *tie-over* convencional, ancorada por argolas de fio de sutura. Contudo foi necessária uma adaptação da mesma*:* A técnica modificada consistiu na sutura de colchetes na pele do animal e uso de elásticos para a fixação da gaze (Figura 1). A cicatrização completa da ferida ocorreu após três meses de tratamento, posterior a cultura e antibiograma identificarem infecção por *Klebsiella* spp. resistente a vários antibióticos. Considerando a localização da lesão, de fácil contaminação e difícil cobertura por curativos convencionais, e as particularidades da espécie, como os espinhos, optou-se pela bandagem *tie-over*. Essa técnica é indicada para feridas em áreas móveis, de difícil acesso ou com pouca pele para fechamento primário, especialmente próximas à cauda. Além disso, esse tipo de bandagem proporciona boa fixação do curativo sem comprometer a circulação local e reduz o risco de deslizamento observado em bandagens circunferenciais (3). O *tie-over* é um método considerado simples, bem conhecido e bastante utilizado, embora muitas modificações da técnica tenham sido descritas (4). A adaptação da técnica com colchetes e elásticos mostrou-se eficiente ao evitar o acúmulo de excretas, como fezes e urina, observado no caso em questão durante a aplicação da técnica convencional, uma vez que as argolas de sutura exigiram maior quantidade de gaze para manter a ferida coberta. Ademais permitiu trocas rápidas do curativo, minimizando o tempo de contenção e facilitando a higienização da área. A frequência das trocas da bandagem pode variar conforme o aspecto da ferida, o tratamento tópico empregado e a capacidade de absorção do curativo (5). No relato, a presença de bactéria justificou a troca diária, favorecendo o controle do exsudato e a aplicação frequente de medicamentos tópicos. O presente relato demonstra que a bandagem *tie-over* é uma alternativa eficaz para o manejo de feridas em regiões anatômicas de difícil cobertura, como a base da cauda em *Coendou prehensilis*. Além disso, a técnica mostrou-se

viável no manejo de fauna silvestre, minimizando o estresse associado à manipulação, favorecendo a cobertura completa do leito da ferida e garantindo a cicatrização.

Referencias: **1)** Mickelson MA, Mans C, Colopy SA. Principles of wound management and wound healing in exotic pets. **Vet Clin North Am Exot Anim Pract**. 19(1):33–53, 2016. doi:10.1016/j.cvex.2015.08.002;

2) Cubas ZS, et al. **Tratado de animais selvagens: Medicina Veterinária**. 2.ed. São Paulo: Editora GEN/Roca, 2014;

3) Tobias J, Tobias KM. *Tie-over* bandage: it's a stretch! **NAVC Clinician's Brief**. Aug;10(8):34-37, 2012;

4) Chandler JC. Surgery STAT: *Tie-over* bandage: a solution for wounds in difficult locations. **DVM Newsmagazine** (coluna SurgerySTAT). 1 jun 2009;

5) Öhnstedt E, et al. The discovery and development of topical medicines for wound healing. **Expert Opin Drug Discov**. 2019;14(5):485-497. doi: 10.1080/17460441.2019.1588879.

Palavras-chave: chaves: curativo, cicatrização, roedores.
Keywords: curative, healing, rodents.

Agências Financiadoras: CNPq, Capes

Figura 1: (A) Bandagem *tie-over* convencional com ponto de sutura para ancoragem da gaze; (B) bandagem *tie-over* modificada com colchetes; (C) elásticos usados para a fixação do curativo, mantendo o leito da ferida protegido; (D) cicatrização da região.

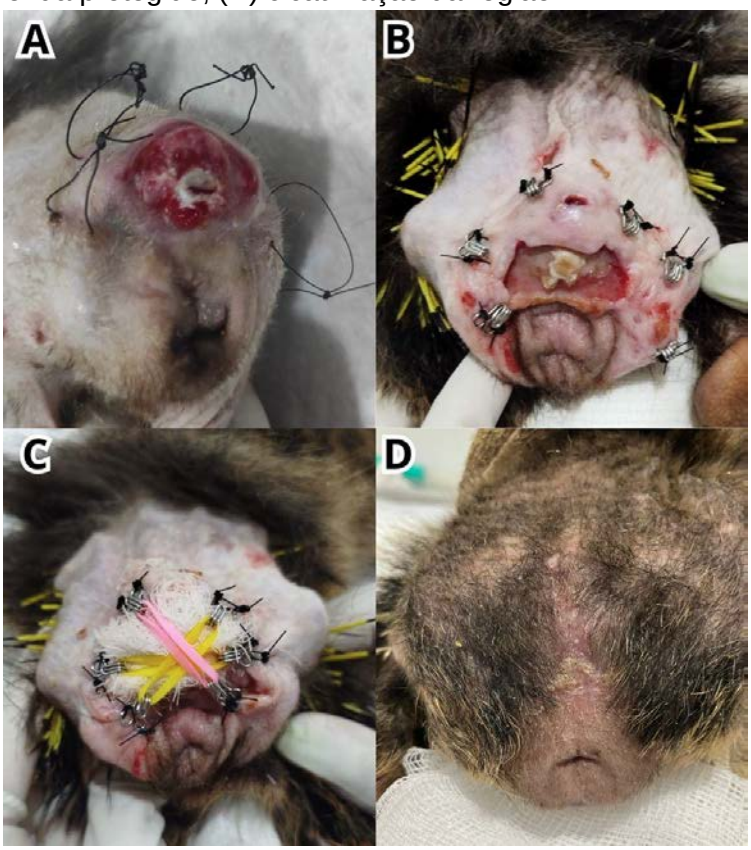

TRATAMENTO DE PODODERMATITE EM *Parabuteo unicinctus* COM PHMB FRENTE À INFECÇÃO POR BACTÉRIA MULTIRRESISTENTE

Treatment of pododermatitis in *Parabuteo unicinctus* with PHMB in the presence of multidrug-resistant bacterial infection

Anieli Vidal Stocco[1]*; Andressa Kagohara[2]; Beatriz Pereira Coelho[2]; Beatriz Araújo dos Santos[3]; Bárbara de Azeredo Medeiros[3] Marieta Cristina Couto Kuster[4]; Maria Madalena Jorge de Oliveira do Amaral[5]; Daniel de Almeida Balthazar[6].

[1] Doutoranda em Medicina Veterinária (Patologia e Ciências Clínicas) - Universidade Federal Rural do Rio de Janeiro (UFRRJ), Seropédica, Rio de Janeiro.
[2] Mestranda em Medicina Veterinária (Patologia e Ciências Clínicas) - Universidade Federal Rural do Rio de Janeiro (UFRRJ), Seropédica, Rio de Janeiro.
[3] Médica Veterinária Residente em Medicina e Conservação de Animais Silvestres – Universidade Federal Rural do Rio de Janeiro (UFRRJ), Seropédica, Rio de Janeiro.
[4] Médica Veterinária autônoma, Rio de Janeiro.
[5] Enfermeira Autônoma, Campos dos Goytacazes, Rio de Janeiro.
[6] Docente de Medicina de Animais Silvestres – Universidade Federal Rural do Rio de Janeiro (UFRRJ), Seropédica, Rio de Janeiro.

*E-mail: anielistocco@gmail.com

A pododermatite é uma enfermidade comum em aves de rapina mantidas sob cuidados humanos, afetando a região plantar e, por vezes, os dedos (1). Sua progressão envolve necrose do epitélio plantar, seguida por invasão bacteriana e inflamação profunda (2). O tratamento geralmente combina debridamento cirúrgico, antissépticos tópicos e antibióticos sistêmicos (3). Este relato descreve o tratamento de pododermatite em um gavião-asa-de-telha (*Parabuteo unicinctus*), utilizando polihexametileno biguanida (PHMB) diante da presença de uma bactéria multirresistente. O animal, sob cuidados humanos, desenvolveu a afecção devido a erro de manejo. Na avaliação clínica, foram identificadas lesões profundas em ambos os pés. Inicialmente, foi realizado o debridamento cirúrgico, seguido de tratamento tópico com Clorexidina 2% diluída (1:10) em solução fisiológica, aplicação de Sulfadiazina de prata e bandagem acolchoada. Foram administrados por via intramuscular Enrofloxacina (10 mg/kg BID por 20 dias), Meloxicam (0,5 mg/kg SID por 5 dias) e Cloridrato de tramadol (7 mg/kg BID por 10 dias). Após 15 dias, sem melhora significativa, foi realizada cultura e antibiograma. O exame revelou isolamento de *Klebsiella pneumoniae*, sensível apenas ao Imipenem (**Tabela 1**), não disponível no local. Como alternativa, optou-se apenas por tratamento tópico com PHMB 0,1% (solução) e gaze comercial impregnada com PHMB. A aplicação foi diária nos primeiros cinco dias, passando para intervalos de 48 horas por 25 dias e, posteriormente, intervalos de 72 horas. O protocolo consistiu em limpeza com PHMB solução, deixando agir por 5 minutos, seguida de gaze comercial impregnada com PHMB, camadas secas de gaze e bandagem acolchoada. A ferida começou a apresentar retração no início do segundo mês e a cicatrização completa ocorreu após três meses (**Figura 1**). Nos últimos anos, o PHMB tem se destacado como uma

abordagem terapêutica no tratamento de feridas em mamíferos, devido às suas propriedades antimicrobianas e ao estímulo à cicatrização (4). O composto apresenta amplo espectro de ação, atuando contra bactérias Gram-negativas e Gram-positivas, fungos, vírus e protozoários. Além disso, não há evidências de que induza resistência bacteriana, e é considerado seguro para tecidos em regeneração (4). Apesar da falha do tratamento inicial e da presença de uma bactéria multirresistente, o uso tópico de PHMB demonstrou eficácia antimicrobiana, controlando a infecção e promovendo a cicatrização da lesão. Mesmo com a duração de três meses, a retração observada no meio do tratamento indicou o sucesso do protocolo, uma vez que a contração da ferida é um indicativo do potencial de cicatrização (5). Fatores como localização anatômica, flexibilidade do tecido adjacente, presença de infecção, extensão da lesão e necrose podem influenciar o tempo de cicatrização (5). No caso em questão, a topografia da lesão e o processo infeccioso provavelmente dificultaram a regeneração tecidual. Ainda assim, o PHMB proporcionou ação prolongada, permitindo espaçamento entre os curativos e reduzindo a frequência de contenções, fator relevante, considerando o estresse gerado em animais silvestres durante esses procedimentos. O PHMB mostrou-se eficaz na recuperação do animal, mesmo frente a uma infecção por bactéria multirresistente, destacando-se como alternativa viável para feridas infectadas e contribuindo para a redução do uso de antibióticos.

Referências

1. Stransky O, et al. Bumble foot: a rare presentation of a Fusobacterium varium infection of the heel pad in a healthy female. **J Foot Ankle Surg**. 2016; 55: 1087–90. doi: https://doi.org/10.1053/j.jfas.2015.08.015

2. Bist RB,et al. Automatic detection of bumblefoot in cage-free hens using computer vision technologies. **Poult Sci**. 2024; 103(7):103780. doi: https://doi.org/10.1016/j.psj.2024.103780

3. Cooper JE. **Birds of prey**. 3rd ed. Oxford: Blackwell Science Ltd.; 2002.

4. Rippon MG, et al. Polyhexamethylene biguanide and its antimicrobial role in wound healing: a narrative review. **J Wound Care**. 2023; 32(1): 5–12. doi: https://doi.org/10.12968/jowc.2023.32.1.5

5. Santos LOM, et al. Efeito da somatotropina sobre a cicatrização de feridas cutâneas, em ratos. **Acta Cir Bras**. 2002; 17 (4): 220–4.

Palavras-chave: cicatrização, rapinantes, lesões plantares
Keywords: healing, raptors, plantar lesions

Agências Financiadoras: CNPq, Capes.

Tabela 1: Teste de sensibilidade antimicrobiana realizado no *Parabuteo unicinctus*.

Isolado	***Klebsiella pneumoniae***
Sensível	Imipenem
Resistente	Amoxicilina + Ácido Clavulânico
	Aztreonam
	Cefepima
	Ceftazidima
	Ceftiofur
	Ceftriaxona
	Ciprofloxacina
	Cloranfenicol
	Doxiciclina
	Enrofloxacina
	Gentamicina
	Marbofloxacina
	Nitrofurantoína
	Sulfametoxazol + Trimetoprim
	Tetraciclina
Resistência intrínseca	Ampicilina

Figura 1: Fases da cicatrização após início do tratamento com PHMB. **A** - membro posterior direito (MPD) e **B** – membro posterior esquerdo (MPE) na primeira semana de tratamento com PHMB; **C** – MPD e **D** – MPE no início do segundo mês, com retração das feridas; **E** – MPD e **F** – MPE ao final do tratamento (terceiro mês), apresentando cicatrização completa.

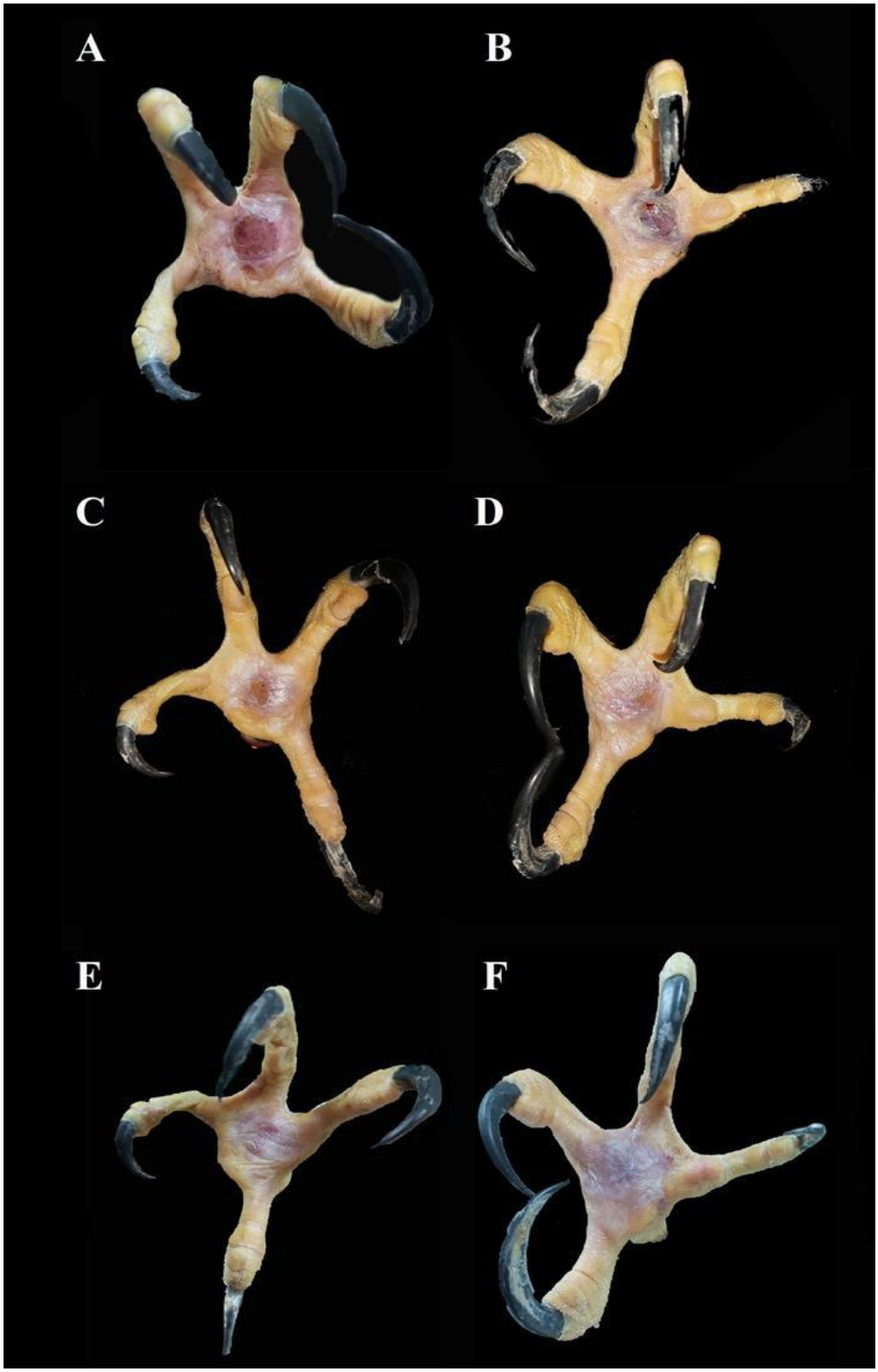

Fonte: arquivo pessoal.

VASECTOMIA ELETIVA EM OURIÇO-CACHEIRO (*Coendou spinosus*): RELATO DE CASO E DESCRIÇÃO TÉCNICA

Description of a surgical technique for vasectomy in the hairy dwarf porcupine (*Coendou spinosus*)

Caio Eduardo Tardivo Okamoto[1], Ana Clara Fernandes Gomes[2], Nathalia Aline Luz Rodrigues[3*], Ana Carolina Monteiro Miranda Grolla[4], André Luiz Mota Costa[5] , Mariana Castilho Martins[6] , Rodrigo Hidalgo Friciello Teixeira[7]

[1234567] Parque Zoológico Municipal Quinzinho de Barros (PZMQB), Sorocaba, São Paulo;

Programa de Pós- Graduação em Animais Selvagens da Universidade Paulista "Júlio de Mesquita Filho" (UNESP- Botucatu), Botucatu, São Paulo; Universidade de Sorocaba (UNISO), Sorocaba, São Paulo.

*Email do autor correspondente: nathalia_aline@outlook.com

Introdução: O ouriço-cacheiro (*Coendou spinosus*) é um roedor arborícola, de hábitos noturnos, pertencente à ordem *Rodentia,* com ampla distribuição nos biomas Cerrado, Mata Atlântica e Pantanal, além de ocorrer na Argentina, Paraguai e Uruguai (1,2). Na Lista Vermelha de Espécies Ameaçadas da IUCN, é classificado como "Pouco Preocupante", já na lista de fauna ameaçada do ICMBio 2023, a espécie não está listada (2). Técnicas de controle populacional são relevantes para o manejo de espécies sob cuidados humanos e, em alguns contextos, no controle de populações exóticas invasoras (3).

Material e Métodos: Este relato descreve uma vasectomia eletiva em um *Coendou spinosus* macho adulto (peso 1,375 kg, idade estimada 10 anos), mantido sob cuidados humanos em recinto com outros três contactantes, fêmeas da mesma espécie. Devido à ausência de interesse reprodutivo, por não se tratar de uma espécie ameaçada de extinção e com o objetivo de evitar excedentes populacionais, optou-se pelo procedimento. O protocolo anestésico incluiu midazolam (0,8 mg/kg, IM), cetamina (18 mg/kg, IM) e morfina (1 mg/kg, IM), com manutenção de plano de com isoflurano inalatório em máscara. Durante todo o procedimento cirúrgico, o animal foi submetido a monitoramento multiparamétrico, incluindo frequência cardíaca, frequência respiratória, oximetria de pulso, temperatura e capnografia. Mantendo-se em plano cirúrgico com parâmetros fisiológicos na faixa de normalidade para a espécie no trans-operatório. Após a tricotomia da região hipogástrica, a antissepsia foi realizada com clorexidina degermante 0,2% seguido de álcool 70%. Foi realizada uma incisão de 3 cm em linha alba região pré-púbica, acessando a cavidade abdominal do animal. Foi localizado e exteriorizado o testículo e, após identificação do ducto deferente, foram realizadas duas ligaduras nas porções cranial e caudal deste com Nylon 2-0, seguido da secção entre as ligaduras (**Figura 1**). O procedimento foi repetido para o ducto deferente contralateral. Foi utilizado fio Nylon 2-0 na sutura contínua simples da musculatura e sutura intradérmica. A pele foi suturada em bolsa de tabaco com Nylon 2-0, evitando expor pontos que poderiam ser retirados pelo paciente. O tempo total do procedimento foi de 35 minutos. O animal apresentou recuperação anestésica satisfatória e

permaneceu em observação no setor veterinário, recebendo tratamento pós-operatório com dipirona (25 mg/kg, IM, q12h, por 5 dias), tramadol (3 mg/kg, IM, q12h, por 3 dias), meloxicam (0,1 mg/kg, IM, q24h, por 3 dias) e enrofloxacina (10 mg/kg, IM, q12h, por 7 dias). Não houveram intercorrências pós-cirúrgicas e o animal retornou ao mesmo recinto em 7 dias.

Resultados: A vasectomia, embora nesta espécie envolva o acesso à cavidade abdominal preserva os testículos e, assim, a produção de andrógenos, mantendo o comportamento e a dinâmica social do indivíduo (4).

Discussão e Conclusão: A técnica mostrou-se segura, viável e de baixa complexidade para cirurgião capacitado, sendo uma alternativa adequada e eficiente ao manejo reprodutivo de *Coendou spinosus* sob cuidados humanos, sem interferir em grupos sociais estáveis. Até o momento, não foram encontrados relatos anteriores da realização deste procedimento na espécie.

Referências: **1)** Rogério RL, Elizabeth MSS. Rodentia-Roedores Selvagens (Capivara, Cutia, Paca e Ouriço). Em: Tratado de animais selvagens. 2ª edição, p. 1137–68, 2014. **2)** Roach N, Naylor L. The IUCN Red List of Threatened Species. 2016. **3)** Bonaffini G, et. al. Laparoscopic salpingectomy and vasectomy to inhibit fertility in free-ranging nutrias (*Myocastor coypus*). Animals, 13(6), p. 1092, 2023. **4)** Catriona MacPhail, Terry W. Fossum. Surgery of the reproductive and genital systems. Em: Small animal surgery, Theresa W. Fossum, 5ª edição, p. 720–87, 2019. **5)** Fonseca Da Silva VM. Elective ovariohysterectomy in paraguayan hairy dwarf porcupine (*Coendou spinosus*) using the transversus abdominis plane block; Case eport. Int J Zool Anim Biol.; 6(6), p. 1–5, 2023.

Palavras-chave: Esterilização; cirurgia; roedor.
Keywords: Sterilization; surgery, rodent. .

Figura 1: Testículo esquerdo exteriorizado da cavidade abdominal, ducto deferente seccionado entre ligaduras (setas).

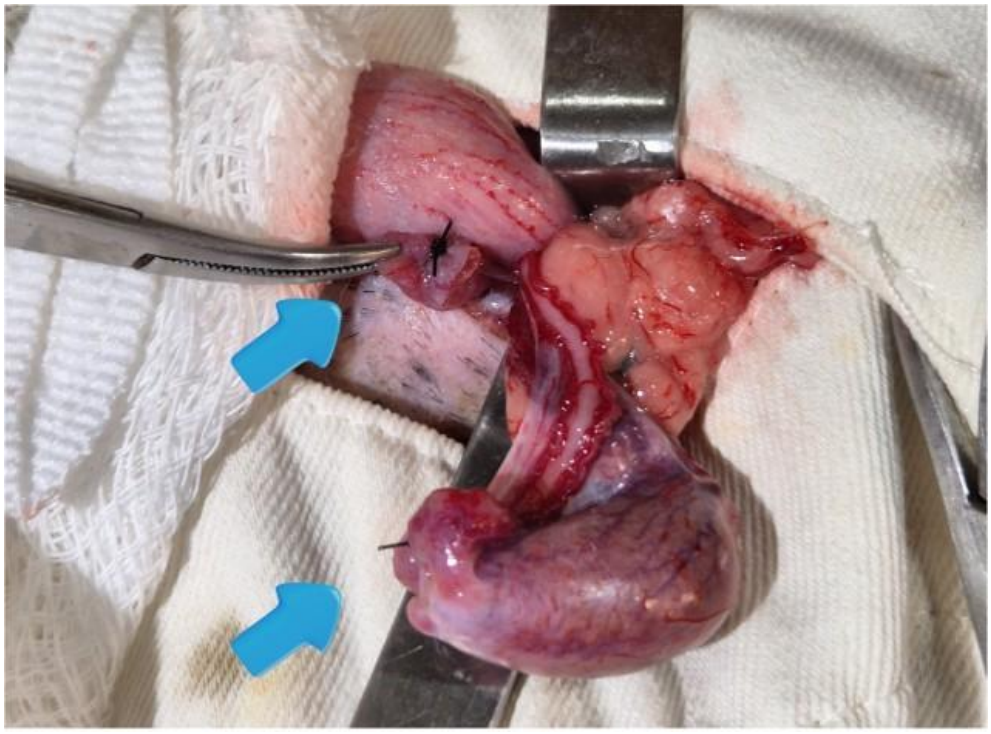

LEVEDURAS EMERGENTES ISOLADAS DE DERMATOPATIA DE *CERDOCYON THOUS* CATIVO

Emerging yeasts isolated from dermopathy in captive *Cerdocyon thous*

Kathleen Ramos Deegan[1*], Ianei de Oliveira Carneiro[1,2], Leane Gondim[1], Victoria Campos Bastos[3], Marcos Leônidas de Souza Fonseca[3], Laiane Gomes Lopes[4], Aristeu Vieira da Silva[5]

[1]Setor de Animais Silvestres e Exóticos, Universidade Federal da Bahia, Salvador, Bahia.
[2]Escola de Medicina Veterinária e Zootecnia, Universidade Federal da Bahia, Salvador, Bahia.
[3]Instituto do Meio Ambiente e Recursos Hídricos (INEMA), Salvador, Bahia.
[4]Médica veterinária especializada em dermatologia veterinária, Salvador, Bahia.
[5]Universidade Estadual de Feira de Santana, Salvador, Bahia.

*Email do autor correspondente: kathleen.deegan@ufba.br

Introdução: O cativeiro pode causar estresse crônico em animais silvestres resultando em alterações fisiológicas e comportamentais, mesmo em ambientes bem manejados. Essa resposta ao estresse promove imunossupressão e prejudica a função de barreira da pele, oportunizando a infecção fúngica. Os fungos leveduriformes ou filamentosos podem ser agentes primários ou secundários de dermatopatias, causando lesões alopécicas, eritematosas, circulares, locais ou disseminadas, ainda pouco descritas em mamíferos silvestres. Objetivamos relatar leveduras emergentes em dermatopatia de *Cerdocyon thous* (cachorro-do-mato) cativo e enfatizar a importância do monitoramento desses agentes em espécies silvestres.

Material e Métodos: Um *Cerdocyon thous*, macho, 4 anos, apresentou alopecia generalizada, pústulas, prostração (Figura 1). O sangue foi coletado para avaliação bioquímica e hematológica (sem alterações significativas). A lâmpada de Wood não demonstrou florescência. A citologia de amostras da pústula apresentou neutrófilos fagocitando bactérias. Amostras de pêlo e pele foram obtidos por raspado da borda de lesão, cultivadas em ágar Sabouraud dextrose com cloranfenicol, com e sem suplementação lipídica, e incubadas a 32°C, por até 15 dias. Após 4 dias, três morfotipos de leveduras observadas foram isoladas, submetidas à extração de DNA e amplificação por PCR convencional (iniciadores ITS1 e ITS4; Malup e Maldown – especialmente para *Malassezia*). O produto obtido foi sequenciado (Sanger) e comparado por BLAST no GenBank/NCBI (E de 0,0; cobertura mínima de 98% e identidade de 99%).

Resultados: Identificamos *Trichosporon coremiiforme, Candida tropicalis* e *Malassezia pachydermatis*. Instituiu-se itraconazol (8mg/kg, VO, SID, 15d), cefalexina (30 mg/kg, VO, BID, 28d), suporte com ômega-3 e protetor gástrico. Ao final da terapêutica, ocorreu a repilação e ressocialização no recinto.

Discussão e Conclusão: O *Trichosporon coremiiforme*, conhecido pela micose superficial “piedra branca”, já foi isolado de pele, unhas, urina e infecções sistêmicas em humanos. Leveduras resistentes à anfotericina B foram obtidas de amostra de orofaringe em rapinantes de CETAS (1), alertando para possíveis riscos de fungemia em humanos. *Candida tropicalis* é considerada levedura emergente em humano, agente de fungemia (2), com relatos de isolados resistentes a azóis e com expressão de fatores de virulência em hospedeiros silvestres, o que revela a importância da vigilância epidemiológica desta espécie (3, 4). A *Malassezia pachydermatis* está normalmente associada a quadros de dermatite e otite em mamíferos, principalmente quando ocorre a combinação de fatores predisponentes associados ao hospedeiro (corticoterapia, antibioticoterapia prolongadas, estresse) e ao ambiente. Na pele, podem causar lesões

eritematosas, descamação, alopecia, prurido, odor acético, hiperpigmentação e liquenificação, comprometendo a qualidade de vida do animal. Em humanos são raros os relatos de fungemia, porém a resistência aos azóis é bastante reportada (5). Temos aqui agentes emergentes que nos apontam a necessidade de investir no estudo da microbiota de hospedeiros silvestres, interação humano-animal, uma vez que estes agentes possuem potencial zoonótico. Vale ressaltar a importância da manutenção de saúde tanto do animal, quanto dos seus tratadores, intimamente associado ao fluxo de patógenos.

Referencias: **1)** da Silva, F A et al. Antimicrobial Resistance Profile and Biofilm Production of Microorganisms Isolated from Oropharynx of *Rupornis magnirostris* (Gmelin, 1788) and *Caracara plancus* (Miller, 1777). Veterinary medicine international 2020; 8888618. **2)** Queiroz, S S et al. Current advances in *Candida tropicalis*: Yeast overview and biotechnological applications. Biotechnology and applied biochemistry 2023; 70 (6): 2069-2087. **3)** Glushakova A M, Aleksey V K. Yeast community succession in cow dung composting process. Fungal biology 2023; 127 (6): 1075-1083 **4)** Bastos, R W et al. Antifungal resistance in yeasts from One Health perspective: A Brazilian study. The Science of the total environment 2025; 973: 179139 **5)** Al-Sweih, N et al. *Malassezia pachydermatis fungemia* in a preterm neonate resistant to fluconazole and flucytosine. Medical mycology case reports 2014; 5: 9-11.

Palavras-chave: Micose, Saúde Única, Transbordamento
Keywords: Mycosis, One Health, Spillover

Autorizações: dispensa autorização

Agências Financiadoras: Fundação de Amparo à Pesquisa do Estado da Bahia (FAPESB), PRONEN n° 0001/2014.

Figura 1: *Cerdocyon thous* (Cachorro-do-mato) sedado para inspeção clínica e coleta de amostras para diagnóstico. Foto: Laiane Lopes.

DIAGNÓSTICO E TRATAMENTO DE BORDETELIOSE EM BUGIOS-RUIVOS (*Alouatta guariba clamitans*)
Diagnosis and Treatment of Bordetellosis in Brown Howler Monkeys (*Alouatta guariba clamitans*)

Jacqueline Meyer[1*], Ana Carolina Contri Natal[1], Victória Louise de Moraes Custódio[1], Amanda Calcagno Cardoso[2], Amanda de Souza da Motta[2], Júlia Mendes de Sá[1], Mateus Rodrigues Callero[1], Marcelo Meller Alievi[1]

[1]Núcleo de Conservação e Reabilitação de Animais Silvestres (PRESERVAS), Faculdade de Veterinária, Universidade Federal do Rio Grande do Sul (UFRGS), Porto Alegre, Rio Grande do Sul.
[2]Instituto de Ciências Básicas da Saúde (ICBS), Universidade Federal do Rio Grande do Sul (UFRGS), Porto Alegre, Rio Grande do Sul.

*Email do autor correspondente: jacque_meyer@hotmail.com

Introdução: *Bordetella bronchiseptica* é uma bactéria gram-negativa, móvel e com amplo espectro de hospedeiros, frequentemente associada a afecções respiratórias em mamíferos (1). Em primatas neotropicais, sua ocorrência ainda é pouco relatada. Este trabalho descreve o diagnóstico e o tratamento de bordeteliose em bugios-ruivos (*Alouatta guariba clamitans*) atendidos em um centro de reabilitação de fauna silvestre.
Relato de Caso: Os animais acometidos haviam sido previamente resgatados em diferentes contextos, como eletrocussão e ataques por animais domésticos. O primeiro caso foi identificado em um indivíduo alocado em recinto externo, sem histórico de contato com cães. Nas semanas seguintes, outros quatro bugios passaram a apresentar sinais respiratórios semelhantes, caracterizando um possível surto. Ao todo, foram acometidos cinco indivíduos (dois machos e três fêmeas), entre adultos e filhotes, com pesos variando entre 795 g e 2,6 kg. Os sinais clínicos observados incluíam espirros e secreção nasal serosa a mucopurulenta (**Figura 1**). Amostras dessa secreção foram submetidas à cultura bacteriana, com isolamento de *B. bronchiseptica* (**Figura 2**). Como terapia os animais receberam sulfametoxazol + trimetoprim (25 mg/kg, VO, BID), dipirona (25 mg/kg, VO, BID), acetilcisteína (10 mg/kg, VO, BID), além de lavagem nasal e nebulização com solução fisiológica duas vezes ao dia. O protocolo terapêutico foi realizado por dez a quinze dias, período após o qual os animais não apresentavam mais sinais clínicos.
Discussão e Conclusão: Até onde se tem conhecimento, este é o primeiro relato de tratamento de *B. bronchiseptica* em bugios-ruivos e os casos reforçam o potencial altamente contagioso da bactéria, cuja transmissão ocorre principalmente por aerossóis (2). Um exemplo notável da gravidade da infecção é o surto descrito em saguis-de-tufo-branco (*Callithrix jacchus*), cujos sinais variaram de rinite leve a pneumonia e morte súbita (3). De acordo com a literatura há recomendação terapêutica para tratamento de infecções causadas por este agente. Em cães, o tratamento recomendado inclui antibioticoterapia baseada em antibiograma, além de nebulização e/ou suporte nutricional (2). A escolha pelo uso de sulfametoxazol + trimetoprim se baseou na indicação terapêutica e na boa biodisponibilidade, sua distribuição eficaz no trato respiratório e facilidade de administração oral (4). Apesar de infrequente, a bordeteliose deve ser considerada como diagnóstico diferencial em casos de afecções respiratórias de primatas não-humanos, inclusive em vida livre. Além disso, devido ao potencial zoonótico de *B. bronchiseptica*, a vigilância e o manejo adequado são essenciais para minimizar riscos à saúde pública. Em humanos, a infecção pela bactéria é rara, mas pode ocorrer, principalmente em indivíduos imunocomprometidos (5).

Referencias: **1)** Kameyama H, et al. Pathogenicity of *Bordetella bronchiseptica* isolated from apparently healthy rabbits in guinea pig, rat, and mouse. **J Vet Med Sci** 2022; 84:574–58. **2)** Rose KT, et al. Significance of *Bordetella bronchiseptica* in Respiratory Tract Infections of Canines. **Int J Bio-resour Stress Manag** 2025; 16:01-9. **3)** Baskerville M, et al. An outbreak of *Bordetella bronchiseptica* pneumonia in a colony of common marmosets (*Callithrix jacchus*). **Lab Anim** 1983; 17:350–355. **4)** Clemmons EA, et al. Comparison of oral, nebulized and combination antibiotic treatment of *Bordetella bronchiseptica* in baboons (*Papio* spp.). **J Vet Pharmacol Ther** 2021; 44:836–841. **5)** Felizardo MR. Caracterização fenotípica e genotípica de isolados de *Bordetella bronchiseptica* provenientes de diferentes espécies animais. [Tese de Doutorado]. São Paulo: Universidade de São Paulo; 2015. Disponível em: teses.usp.br/teses/disponiveis/10/10134/tde01092015143702/publico/MARIA_ROBERTA_FELIZARDO_Original.pdf

Palavras-chave: *Bordetella bronchiseptica;* primatas; surto.
Keywords: *Bordetella bronchiseptica;* outbreak; primates.

Figura 1: Bugio-ruivo (*Alouatta guariba clamitans*) com secreção nasal mucopurulenta.



Figura 2: Isolamento de *Bordetella bronchiseptica* de secreção nasal de bugio-ruivo (*Alouatta guariba clamitans*).



ASSOCIAÇÃO DE LASERTERAPIA E POMADA COM CARVÃO ATIVADO NA CICATRIZAÇÃO DE PODODERMATITE EM RÃ-TOURO (*Lithobates catesbeianus*)
Association of laser therapy and activated charcoal ointment in the healing of pododermatitis in bullfrogs *(Lithobates catesbeianus)*

Giovana Dantas Mendes[1]*, Sofia Silva La Rocca de Freitas[2], Dandara Franco Ferreira da Silva[2], Karolina Vitorino Barbosa Fernandes[2], Vitória Maciel Arôso Mendes[2], Rafaela Selbmann Coimbra[2], Daniel Teixeira Campos[2], Brenda Dara Garcia Carvalho[2].

[1]Universidade Estadual do Ceará - Faculdade de Veterinária, Fortaleza, Ceará.
[2]Mundo Silvestre, Brasília, Distrito Federal.

*Email: giovana.dantas@aluno.uece.br

Introdução: A laserterapia, ou fotobiomodulação, é um processo fotoquímico conhecido por sua atividade protetora as células, estimulante à vasodilatação e produção de ATP, auxiliando na reação anti-inflamatória, analgésica e de cicatrização de tecidos lesionados (1, 2, 3). A associação com carvão ativado deve-se às propriedades antitóxicas e absorvíveis desse mineral, evitando o acúmulo exacerbado de fluidos e toxinas que podem interferir no processo de cicatrização (4). A pele de anfíbios é um órgão de extrema importância fisiológica e de alta sensibilidade a atividades químicas ou mecânicas (5).
Relato de caso: Um exemplar fêmea da espécie *Lithobates catesbeianus*, de 350g, foi atendida sob queixa principal de vermelhidão e ulceração na superfície plantar do membro posterior direito **(Figura 1)**. O animal foi adquirido em um ranário comercial, e possuía acesso a piso de concreto, sendo a provável origem da lesão o atrito com o mesmo. Durante a realização do exame físico não foram observadas outras alterações no paciente, portanto, optou-se pelo início do tratamento para a lesão relatada. A fim de otimizar a cicatrização da pododermatite, foi solicitada a realização de laserterapia (Easy Laser) com luz vermelha (660 nm) e infravermelha (808 nm), em dose de 4 joules a cada 48 horas, diretamente na lesão, e nos quatro pontos cardinais da ferida. Além disso, associou-se tal terapia a pomadas à base de gentamicina, sulfanilamida, sulfadiazina, ureia e vitamina A misturada com carvão ativado, bem como o oferecimento de um substrato natural e macio para evitar recorrência. Dessa forma, após 8 dias de tratamento, notou-se a cicatrização completa da lesão **(Figura 2)**.
Discussão e Conclusão: A laserterapia mostrou-se uma medida de tratamento adequada para lesões cutâneas em anfíbios tanto quanto em outros grupos de animais, uma vez que é uma técnica não invasiva e de baixa agressividade se realizada de maneira correta. O uso de pomada com carvão ativado pode ser útil quando se trata de espécies que vivem em contato constante com substratos naturais e água, evitando a infiltração de umidade exacerbada e outras substâncias indesejadas. O laser aplicado em tecidos vivos de animais demonstra uma maior infiltração de leucócitos e aumento da atividade macrofágica, auxiliando na recuperação de lesões infeccionadas ou traumáticas, oriundas de abrasão constante (1, 2, 3). A utilização de tal protocolo nessa espécie e seus resultados positivos, demonstrou que a fotobiomodulação não interferiu na fisiologia cutânea ou sistêmica. Ademais, o carvão ativado quando associado a tal prática pode auxiliar no manejo e integridade do curativo, apresentando-se como alternativa de interesse para cicatrização de tecidos ulcerados na ordem dos anuros.
Referencias: **1)** Pryor B, Millis DL. Therapeutic laser in veterinary medicine. Veterinary Clinics: Small Animal Practice 2015; 45(1):45-46. **2)** Barolet, D. Infrared and skin: Friend or foe. Journal of Photochemistry and Photobiology B: Biology 2016; 155(1):78-85. **3)** Poyton, RO, Ball, KA. Therapeutic photobiomodulation: nitric oxide and a novel function of mitochondrial cytochrome c oxidase. Discovery medicine 2011; 57:154-159. **4)** Kerihuel, JC. Effect of activated charcoal

dressings on healing outcomes of chronic wounds. Journal of wound care 2010; 19(5):208-214. **5)** CHAI, Norin. Amphibian Dermatology. Veterinary Clinics: Exotic Animal Practice 2023; 26(2):425-442.

Palavras-chave: anfíbios, fotobiomodulação, tegumento.
Keywords: amphibian, integument , photobiomodulation.



Figura 1: paciente apresentando vermelhidão e lesões nodulares ulceradas na superfície plantar do membro posterior direito.



Figura 2: superfície do membro posterior direito após 8 dias de tratamento com o protocolo de laserterapia e curativos com pomadas à base de gentamicina, sulfanilamida, sulfadiazina, ureia e vitamina A misturada com carvão ativado.

TRATAMENTO POR SEGUNDA INTENÇÃO EM FRATURA DE CASCO DE JABUTI-PIRANGA (*Chelonoidis carbonaria*) EM REABILITAÇÃO

Second-Intention treatment in a red-footed tortoise (*Chelonoidis carbonaria*) shell fracture under rehabilitation

Amanda Vitória Dornelas da Silva[1]*, Giulia Moreira Diniz[2], Adiellen Murta Palma[2], Gustavo Henrique do Santos Ribeiro[3], Marcelly de Souza Costa[1], Thiago Lima Stehling[4], Érika Procópio Tostes Teixeira[4]

[1]Centro Universitário Una, Belo Horizonte, Minas Gerais.
[2]Centro Universitário de Belo Horizonte, Belo Horizonte, Minas Gerais.
[3]Pontifícia Universidade Católica de Minas Gerais, Belo Horizonte, Minas Gerais.
[4]Instituto Estadual de Florestas, Belo Horizonte, Minas Gerais.

*Email do autor correspondente: amandavdornelas13@gmail.com

Introdução: O jabuti-piranga *(Chelonoidis carbonaria)* é um quelônio da família Testudinidae que comumente dá entrada no Centro de Triagem de Animais Silvestres (CETAS) mediante apreensão, entrega voluntária ou recolhimento. Uma das principais casuísticas envolvendo essa espécie é a fratura de casco. Embora nem sempre seja possível identificar a causa da lesão, suspeita-se que estejam relacionadas a atropelamentos, quedas ou ataques de animais domésticos. Esse trabalho tem como objetivo apresentar o tratamento de ferida por segunda intenção em uma fratura de casco de um indivíduo de *Chelonoidis carbonaria* recebido em um CETAS.

Relato de Caso: Uma fêmea de jabuti-piranga (*Chelonoidis carbonaria)*, com 1,245 kg, foi recebida em um CETAS com histórico de atropelamento. O animal chegou ativo e apresentava uma fratura na lateral do casco (**Figura 1A**). A lesão apresentava sangramento, exposição da musculatura e lacerações ao redor da fratura. Foi iniciado um protocolo medicamentoso com tramadol (10 mg/kg), meloxicam (0,1 mg/kg) e enrofloxacino (5 mg/kg), sendo que o antibiótico era administrado a cada 48 horas. Além disso, realizava-se desbridamento e limpeza das feridas com solução dergemante de clorexidina à 2% e soro fisiológico, seguida da aplicação de antimicrobiano tópico. Por fim, era aplicado um curativo hidrocolóide. Após uma semana, o protocolo foi alterado: os medicamentos foram suspensos e, após a limpeza da lesão, foi iniciada a terapia com laser (**Figura 1B**), utilizando-se inicialmente o laser azul por 20 segundos, com ação bactericida, seguido da aplicação combinada dos lasers infravermelho e vermelho, com dose de 4 joules, com o objetivo de auxiliar na cicatrização. Em seguida, aplicava-se hidrogel, criando um meio úmido propício à regeneração tecidual, e a ferida era protegida com um adesivo transparente. Esse protocolo era realizado duas vezes por semana. Após um mês de tratamento com o novo protocolo, observou-se boa evolução da cicatrização, com formação de tecido de granulação (**Figura 2A**). Ao final de três meses, a fratura e as lacerações apresentavam cicatrização satisfatória (**Figura 2B**), e o animal foi considerado apto para soltura, com base também em seu comportamento.

Discussão: Tendo em vista que a cicatrização de feridas em répteis geralmente progride de forma semelhante à de outros animais, mas em um ritmo mais lento, devido ao seu metabolismo (1), o protocolo foi escolhido para ser a longo prazo e conservador devido a vitalidade do animal e ausência de comprometimento interno. Apesar da pouca literatura sobre laserterapia em quelônios, o uso dela pode ser ferramenta eficaz na promoção da cura em pacientes répteis e pode ser usado para promover a epiteliogênese e a cicatrização de tecidos, analgesia e efeitos anti-inflamatórios (2), por meio da interferência na síntese de prostaglandinas (3).

Conclusão: O tratamento conservador, aliado à laserterapia e ao uso de curativos modernos, mostrou-se eficaz na cicatrização por segunda intenção de fratura de casco em *Chelonoidis carbonaria*. A resposta positiva ao protocolo reforça a viabilidade de abordagens não invasivas em quelônios com bom estado geral, destacando a importância da individualização do manejo e do uso de terapias complementares na reabilitação de animais silvestres.

Referencias: 1) Doneley B, et al. Reptile medicine and surgery in clinical practice. 1ª ed. Oxford: Wiley Backwell; 2018. 2) Divers SJ, Stahl SJ. Mader's reptile and amphibian medicine and surgery. 3rd ed. Saint Louis: Elsevier; 2019. 3) Cusak LM, et al. Gross and histologic evaluation of effects of photobiomodulation, silver sulfadiazine, and a topical antimicrobial product on experimentally induced full-thickness skin wounds in green iguanas *(Iguana iguana).* American Journal of Veterinary Research 2018; 79(4):465-473.

Palavras-chave: Quelônios; tratamento de ferida; laserterapia.
Keywords: Chelonians; wound treatment; lasertherapy.

Figura 1: (A) *Chelonoidis carbonaria* recebido no Centro de Triagem de Animais Silvestres de Belo Horizonte apresentando fratura e lacerações na lateral do casco; (B) Laserterapia com luz vermelha associada a luz infravermelha em fratura de casco de *Chelonoidis carbonaria.*

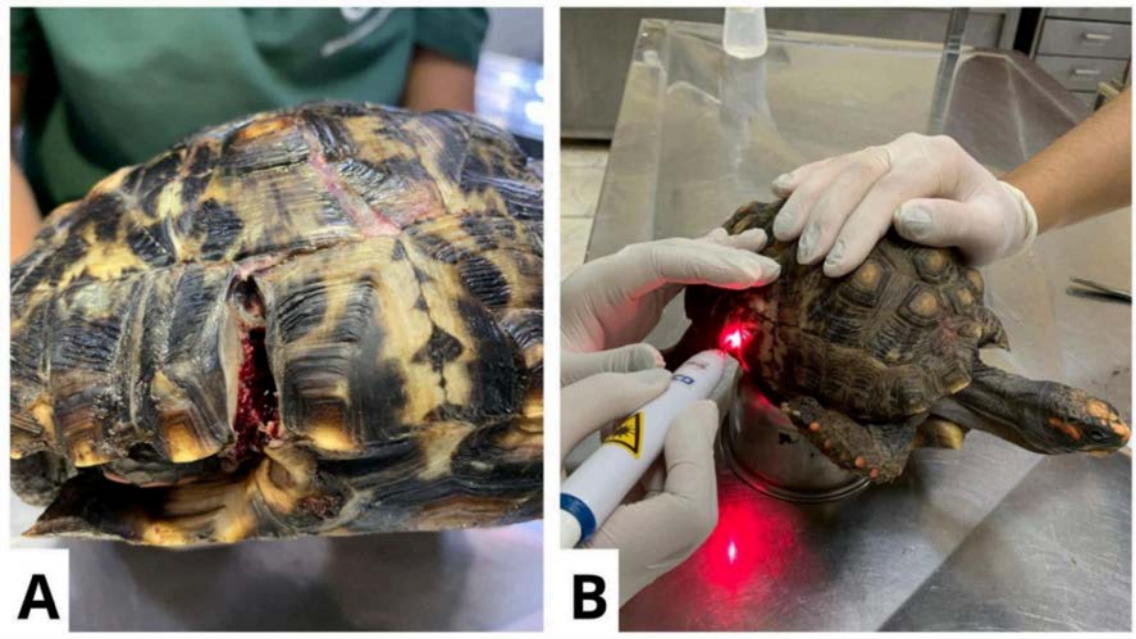

Figura 2: (A) Lesões após 1 mês com novo protocolo, apresentando crescimento de tecido de granulação; (B) Lesões após 3 meses de tratamento, apresentando cicatrização satisfatória.

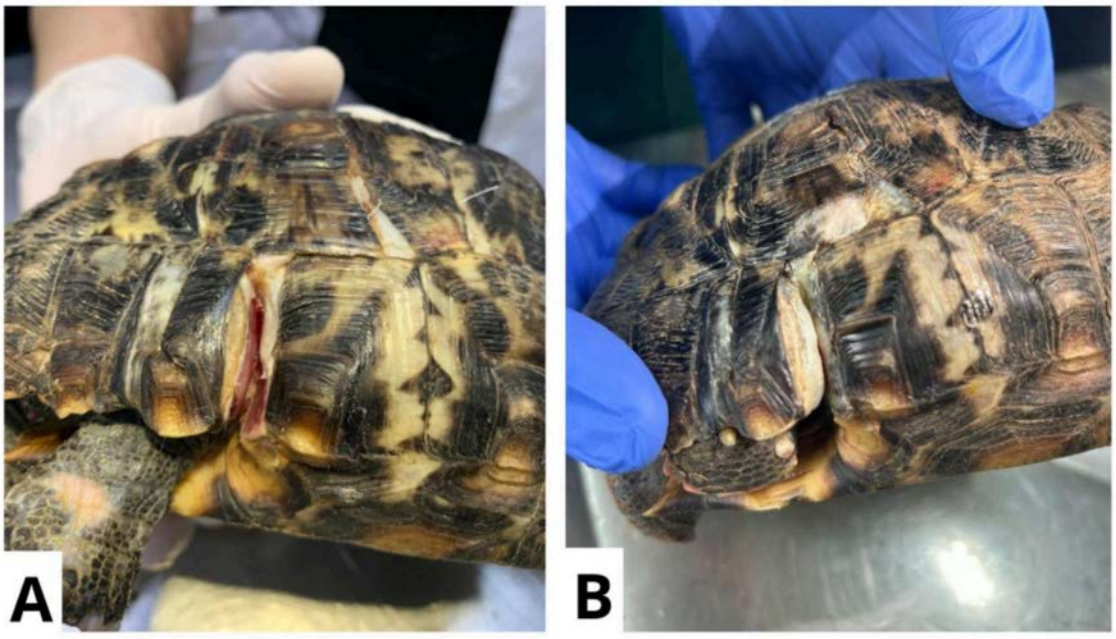
A
B

USO DE BANDAGEM COM PELE DE TILÁPIA EM AMPUTAÇÃO DE MEMBRO EM *Alouatta guariba clamitans*

Application of tilapia skin bandage in the amputation of a limb in *Alouatta guariba clamitans*

Juliana Campagnoli Silva[1 2*], Beatriz Rodrigues Takeda[1 3], Alice Guedes Fernandes[1 4], Mariana Morgado Hereny[1], Melissa Prosperi Peixoto[1], Felipe Almeida Lucato[1], Vanessa Olivares[1], Giovanna Silva Alves Lima[1].

[1]Divisão da Fauna Silvestre - Prefeitura de São Paulo, São Paulo, São Paulo.
[2]Centro Universitário das Américas, São Paulo, São Paulo.
[3]Faculdade de Medicina Veterinária e Zootecnia - Universidade de São Paulo, São Paulo, São Paulo.
[4]Universidade São Judas, São Paulo, São Paulo.

*Email do autor correspondente: julianacampagnoli2003@gmail.com

Introdução: Os bugios-ruivos (*Alouatta guariba clamitans*) sofreram uma drástica redução populacional por surtos de febre amarela entre 2016/2018, especialmente em São Paulo (1,2). Essa queda é preocupante, pois a espécie desempenha um papel ecológico fundamental, tornando importante sua preservação (1,2). Ademais, os bugios enfrentam ameaças antrópicas, como os acidentes elétricos (1). Em casos de queimaduras e feridas cutâneas (3), a pele de tilápia-do-nilo (*Oreochromis niloticus*) se mostra eficaz no tratamento, devido às suas propriedades antimicrobianas, elevada resistência mecânica, boa biocompatibilidade e alta concentração de colágeno tipo I, favorecendo a cicatrização (4). Este trabalho relata o uso da pele de tilápia na cicatrização da amputação de membro pélvico de bugio-ruivo. **Relato de Caso:** Um indivíduo de bugio-ruivo, fêmea, advindo de vida livre, foi entregue a uma Instituição de Resgate de Fauna em São Paulo, em 21/03/2025, com queixa de ferimento. Ao exame clínico, sob contenção física e química, o animal estava caquético, pensando 2,2kg, apático e desidratado. Constatou-se lesão em membro pélvico esquerdo com necrose seca, exposição de falanges, odor fétido e larvas de miíase, e em membro torácico direito observou-se lesão de 0,5 cm, compatível com queimadura, levando a hipótese de quadro por eletroplessão. Diante da impossibilidade de retorno funcional do membro, optou-se pela amputação da porção acometida e estabeleceu-se protocolo pós-operatório (**Tabela 1**), além de prescrição oral de antibiótico, anti-inflamatório, suplemento vitamínico e analgésico. Os curativos convencionais se estenderam por um mês (**Tabela 1**), exigindo a sedação do animal. No dia 23/04, após múltiplas tentativas terapêuticas, caracterizadas pela ausência de evolução da lesão, optou-se pela alteração de conduta, instituindo o uso de curativo com pele de tilápia. As peles foram preparadas conforme referência (4,5) por uma universidade e doadas à instituição. Para o curativo, realizou-se a limpeza da lesão com clorexidina aquoso e aplicação de glicerina na pele e na ferida, fechando com rayon, gaze, micropore e esparadrapo. Os curativos eram trocados a cada 4 dias e sem término definido. Em 10/05, o tratamento foi alterado para a cada 7 dias devido a boa evolução da lesão em relação à nova terapia. Em 21/06, observou-se que a lesão apresentava-se praticamente cicatrizada, sendo, portanto, suspensos os curativos com pele de tilápia. Em 27/06, o paciente foi reavaliado e recebeu alta clínica (**Tabela 2**). **Discussão:** O tratamento com pele de tilápia demonstrou

resultados superiores aos métodos convencionais, favorecendo a granulação e cicatrização da lesão. A mudança terapêutica reduziu o número de trocas de curativos e consequentemente as contenções químicas realizadas no animal, contribuindo para o seu bem-estar e recuperação. **Conclusão:** Este relato expõe a eficácia do uso do curativo biológico para acelerar a cicatrização da lesão causada pela amputação de membro pélvico em bugio-ruivo (**Tabela 2**). Assim, o aproveitamento das peles de tilápia reduziram o custo do tratamento e o tempo de internação do animal. Essa ação promove o bem-estar animal *ex situ*, de importância na preservação de uma população de segurança, para a conservação da espécie.

Referências: 1) Secretaria de Meio Ambiente, Infraestrutura e Logística (Semil). Semil apoia reintrodução de bugios-ruivos em área protegida de São Paulo [Internet]. São Paulo: Semil; 14 mar 2024 . Disponível em: https://semil.sp.gov.br/2024/03/semil-apoia-reintroducao-de-bugios-ruivos-em-area-protegida-de-sao-paulo/ **2)** Prefeitura de São Paulo. Bugios-ruivos, macacos ameaçados de extinção, são devolvidos à natureza após cuidados da Prefeitura de São Paulo [Internet]. São Paulo: Prefeitura de São Paulo; 2024 mar 14. Disponível em: https://prefeitura.sp.gov.br/w/noticia/bugios-ruivos-macacos-ameacados-de-extincao-sao-devolvidos-a-natureza-apos-cuidados-da-prefeitura-de-sao-paulo. **3)** Rocha LMR, et al. Bandagem biológica com pele de tilápia em lesão de cauda de gambá-de-orelha-preta (*Didelphis aurita*): relato de caso. In: Biologia: contextualizando o conhecimento científico. **São Paulo: Editora Científica Digital**; 2023. p. 38-50. **4)** Lima-Junior EM, et al. Uso da pele de tilápia (*Oreochromis niloticus*), como curativo biológico oclusivo, no tratamento de queimaduras. **Rev Bras Queimaduras**. 2017;16(1):10-7. **5)** Miranda CMP, et al. Elaboração de um protocolo para implementação e funcionamento do primeiro banco de pele animal do Brasil: relato de experiência. **Rev Bras Queimaduras**. 2018;17(1):66-71.

Palavras chaves: Curativos biológicos, Queimaduras, Tratamento de feridas
Keywords: Biological dressings, Burns, Wound treatment

Tabela 1: Cronologia dos protocolos com curativos convencionais utilizados no tratamento de lesão de amputação em membro pélvico de *Alouatta guariba clamitans*.

Cronologia	Dia 0 (21/03/25)	Dia 2 - 6 (a cada 48h)	Dia 8 - 12 (a cada 48h)	Dia 14 - 20 (a cada 72h)	Dia 27 e 31	Dia 35
Curativo	Jateamento de metronidazol + pomada antimicrobiana com digluconato de clorexidina + gaze + algodão + esparadrapo	Jateamento de metronidazol + pomada antimicrobiana com digluconato de clorexidina + gaze + algodão + esparadrapo	Limpeza com soro fisiologico + pomada sulfadiazina de prata + gaze + esparadrapo	Limpeza com metronidazol + pomada com gentamicina, sulfadiazina, ureia e palmitato de vitamina A+ gaze + esparadrapo	Limpeza com soro fisiológico + pomada antimicrobiana com digluconato de clorexidina + açúcar + curativo de fibra gelificante + gaze + micropore	Inicio do tratamento com pele de tilápia

Tabela 2: Evolução cronológica da cicatrização da lesão em amputação de membro pélvico em bugio-ruivo (*Alouatta guariba clamitans*).



TRICOBLASTOMA SÓLIDO EM COELHO DOMÉSTICO (*Oryctolagus cuniculus domesticus*) - RELATO DE CASO

Trichoblastoma in domestic rabbit (*Oryctolagus cuniculus domesticus)* – case report

Talita Eline Mendonça Xavier[1]*, Ana Carolina Linhares Soares[1], Marina Gabriela Silva Batista Gama[1], Gabriel Forte Paranhos[2], Rafael Lima de Oliveira[3], Natália Cristina de Medeiros[3], Jeann Leal de Araújo[2]

[1] Universidade Federal da Paraíba, Areia, Paraíba.
[2] Laboratório de Medicina da Conservação, Programa de Pós Graduação em Ciência Animal, Universidade Federal da Paraíba, Areia, Paraíba.
[3] Hospital Veterinário da Universidade Federal da Paraíba, Areia, Paraíba.

*E-mail do autor correspondente: temx@academico.ufpb.br

Introdução: O tricoblastoma é uma neoplasia cutânea benigna, originada do folículo piloso, que envolve células epiteliais e mesenquimais (1). Essa neoplasia é a mais comum dentre os tumores benignos cutâneos em coelhos domésticos (*Oryctolagus cuniculus domesticus*), sendo esse fator associado ao aumento da expectativa de vida daqueles criados como pets (2). No entanto, o tricoblastoma pode ser classificado em: medusoide, trabecular, sólido, granular e mesenquimal, de acordo com seu arranjo celular, sendo o do tipo sólido pouco observado em coelhos domésticos (*Oryctolagus cuniculus domesticus*), especialmente no flanco, representando 13% dos casos (3). Diante disso, o presente trabalho objetivou-se em relatar o caso de um tricoblastoma sólido em coelho doméstico (*Oryctolagus cuniculus domesticus*).

Relato de caso: Foi encaminhado ao Hospital Veterinário um coelho doméstico, macho, de 4 anos, sem raça definida, apresentando aumento de volume no flanco esquerdo. Na avaliação clínica, foi constatado um tumor cutâneo não aderido, arredondado e firme, em região torácica esquerda, medindo 15mm X 25mm, sugestivo de carcinoma. O paciente foi encaminhado à radiografia de corpo todo nas projeções lateral direita, ventrodorsal e dorsoventral, na qual foi constatada presença de estrutura nodular com radiopacidade de tecido adiposo na parede lateral torácica esquerda. Diante dos achados, foram realizadas nodulectomia e orquiectomia eletiva, sendo a massa encaminhada para análise histopatológica. Macroscopicamente, o fragmento proveniente da nodulectomia mediu 1,8 x 2,6 x 2,8 cm, era bem delimitado, recoberto por pele, sem pelo, firme, de superfície irregular e pouco vascularizado (**Figura 1**). Ao corte, apresentou superfície irregular, brancacenta. Na microscopia, a derme profunda demonstrava-se expandida por uma massa expansiva, encapsulada, bem delimitada, multilobulada composta por células epiteliais basaloides de citoplasma ligeiramente eosinofílico, núcleo normocromático, dispostas em padrão sólido e distribuídas em ilhas circundadas por um extenso estroma fibroso (**Figura 2**). Além de pleomorfismo discreto a moderado,

com raras figuras de mitose, 1 a 2 por campo (Obj. 40X) e - por vezes - observou-se raros nucléolos evidentes. Os fragmentos de testículos não apresentaram alterações dignas de nota.

Discussão e conclusão: Os achados histopatológicos deste caso permitiram determinar que se tratava de um tricoblastoma do tipo sólido. Até o presente momento existem poucos relatos de tricoblastoma do tipo sólido em coelho doméstico (*Oryctolagus cuniculus domesticus*) no Brasil. Portanto, o diagnóstico histopatológico mostra-se imprescindível para direcionar a abordagem terapêutica nos casos de neoformações cutâneas em coelhos.

Referências: 1) SOUZA BC, et al. Tricoblastoma em canino doméstico. **Ciência Animal**. 2022; 32(4):149-158. **2)** Amniattalab A, Rezazadeh A. Spontaneous mixed type trichoblastoma in a pet lop rabbit: immunohistochemical application of CK7, CK20 and CD10 in animal trichoblastoma. **Iranian Veterinary Journal**. 2020; 18(3):126-134. **3)** Kok MK, et al. Histopathological and Immunohistochemical Study of Trichoblastoma in the Rabbit. **Journal of Comparative Pathology**. 2017; 157(2-3):126-135.

Palavras-chave: Histopatologia, Lagomorfos, Neoplasia cutânea
Keywords: Histopathology, Lagomorphs, Skin neoplasm

Figura 1: Massa bem delimitada, recoberta por pele, firme e pouco vascularizada em flanco esquerdo de coelho doméstico (*Oryctolagus cuniculus domesticus*).



Figura 2: Tricoblastoma sólido em coelho doméstico (*Oryctolagus cuniculus domesticus*). Nota-se células epiteliais basaloides dispostas em padrão sólido distribuídas em ilhas circundadas por um extenso estroma fibroso. Obj.20x. H&E.

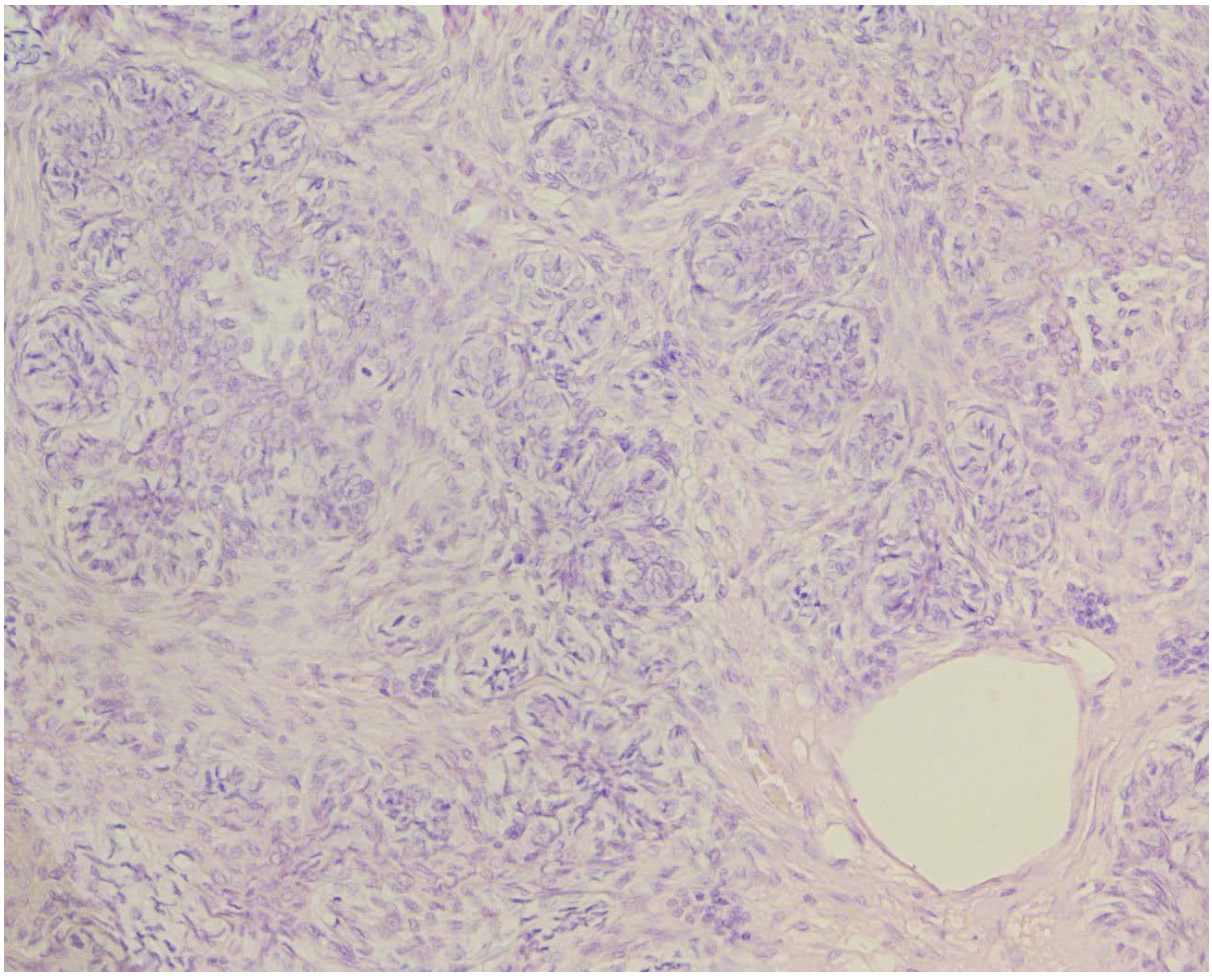

FIBROPAPILOMATOSE CUTÂNEA E VISCERAL ATÍPICA EM UMA TARTARUGA-VERDE (*Chelonia mydas*)

Atypical cutaneous and visceral fibropapillomatosis in a green turtle (*Chelonia mydas*)

Hodias Sousa de Oliveira Filho[1], Matheus Félix Martins Paiva[1]*, Fernando da Costa Fernandes[1], João Victor Pessoa Fernandes[1], João Maurício Ferreira Aguiar[1], Juliana Maia de Lorena Pires[1], Augusto Carlos da Bôaviagem Freire[1]

[1]Projeto Cetáceos da Costa Branca/ Universidade do Estado do Rio Grande do Norte (PCCB/UERN)
*Email do autor correspondente: mvmatheusf@gmail.com

Introdução: Fibropapilomatose (FP) é uma doença importante para tartarugas-marinhas, descrita em todas as espécies, mas principalmente em tartarugas-verdes *(Chelonia mydas),* e cuja prevalência vem aumentando globalmente desde 1930, quando os primeiros casos foram observados na Flórida, Estados Unidos (1). Está associada à infecção pelo *Scutavirus chelonidalpha5*, embora fatores como poluição oceânica e predisposição genética também desempenhem papel significativo em seu desenvolvimento (2). Caracteriza-se pela proliferação de tumores benignos que podem acometer qualquer tecido, mas são mais comuns na pele das regiões cervical e inguinal, membros e olhos. Tumores cutâneos usualmente apresentam aspecto pedunculado e verrucoso (3), enquanto tumores internos, menos comuns, são lisos e não pigmentados. **Relato de caso:** Uma tartaruga-verde *(Chelonia mydas),* de vida livre, foi encontrada encalhada em praia no litoral setentrional do Rio Grande do Norte, apresentando múltiplos tumores cutâneos, incluindo grande massa cervical medindo 10 × 8,6 × 4,8 cm, além de sinais de desidratação, caquexia e intensa interação com epibiontes (cracas e algas). O animal morreu poucos minutos antes da chegada da equipe de resgate e foi encaminhado para necropsia. O exame anatomopatológico revelou que o tumor cervical infiltrava a musculatura, comprimindo a porção caudal do esôfago. Nódulos brancos e lisos foram observados em epicárdio. No palato duro, havia área irregular discretamente deprimida, firme, contrastando com o tecido adjacente. A histopatologia dos tumores cutâneos, epicárdio e palato evidenciou proliferação de células fusiformes semelhantes a fibroblastos e miofibroblastos, distribuídas em feixes entremeados em abundante estroma fibrovascular, caracterizando fibropapilomatose. **Discussão:** No presente relato, a FP foi considerada a principal causa de morte, desfecho frequente da doença, relacionado às grandes dimensões e número de tumores e ao comprometimento imunológico, associado à redução da atividade de células Natural Killer (4). As lesões descritas, especialmente a alteração no palato, configuram apresentação incomum de FP em tartarugas-marinhas, especialmente no Brasil. Lesões orofaringeanas têm sido relatadas principalmente em populações de *C. mydas* do Havaí (5). **Conclusão**: O reconhecimento de manifestações atípicas é relevante para médicos-veterinários, pois a apresentação clínica da FP pode variar amplamente conforme os tecidos acometidos, dificultando o diagnóstico das formas menos comuns.

Referencias: **1)** Smith G, Coates C. Fibro-epithelial growths of the skin in large marine turtles, *Chelonia mydas* (Linnaeus). Zoologica. 1938;23(4):93–8. **2)** Espinoza J, et al. Epidemiology of marine turtle fibropapillomatosis and tumour-associated chelonid alphaherpesvirus 5 *(ChHV5; Scutavirus chelonidalpha5)* in North-Western Mexico: a scoping review implementing the one health approach. Veterinarian Research Community. 2024;48(5):2943–61. **3)** Page-Karjian A. Fibropapillomatosis in marine turtles. Fowler's Zoo Wild Animal Medicine and Currunt Therapy. 2019;9:398–403. **4**) Perrault JR, et al. Insights on immune function in free-ranging green sea turtles *(Chelonia mydas)* with and without fibropapillomatosis. Animals. 2021;11(3):861. **5)** Aguirre AA, et al. Pathology of Oropharyngeal Fibropapillomatosis in Green Turtles *Chelonia mydas.* Journal of Aquatic Animal Health. dezembro de 2002;14(4):298–304.

Palavras-chave: Imunosupressão, neoplasia, quelônios.
Keywords: immunosuppression, neoplasia, chelonians.

Autorizações: SISBio nº 13694-15

Agências Financiadoras: Projeto de Monitoramento de Praias da Bacia Potiguar (PMP-BP)/ Petrobrás

Figura 1: Lesões macroscópicas de um caso de fibropapilomatose em uma tartaruga-verde *(Chelonia mydas)*. Na superfície epicárdica, nódulos multifocais esbranquiçados e protusos.



Figura 2: Lesões macroscópicas de um caso de fibropapilomatose em uma tartaruga-verde *(Chelonia mydas)*. No palato há uma área foca discretamente irregular, que contrasta com tecido adjacente.



TOXOPLASMOSE AGUDA FATAL EM DUAS ESPÉCIES DE PRIMATAS NEOTROPICAIS *EX-SITU* NA COLÔMBIA

Acute toxoplasmosis in two neotropical primate species *ex-situ* in Colombia

Sandy Lorena Pulecio-Santos[1], Giulia de Castro Bellinati[1], Pablo Felipe Cruz-Ochoa[2], Lilian Rose Marques de Sá[1]*

[1]Faculdade de Medicina Veterinária e Zootecnia, Universidade de São Paulo, São Paulo, São Paulo.
[2]Bioparque Los Ocarros, Instituto de Turismo del Meta, Villavicencio, Meta, Colômbia.

*Email do autor correspondente: liliansa@usp.br

Introdução: A toxoplasmose, causada por *Toxoplasma gondii,* é uma zoonose de importância mundial que pode cursar de forma aguda e fatal em primatas neotropicais (PNT). Na Colômbia, têm sido relatados estudos sorológicos principalmente em algumas espécies de PNT (1). Este trabalho descreve dois casos de toxoplasmose aguda em dois indivíduos da família *Atelidae* mantidos sob cuidados humanos, confirmados com análise histopatológica de rotina e imunohistoquímica (IHQ). Os PNT são hospedeiros intermediários infectados principalmente por contaminação de água e alimentos com oocistos (2).

Relato de caso: Caso 1: Indivíduo da espécie *Lagothrix lagotricha*, macho, adulto, boa condição corporal, veio a óbito sem sinais clínicos prévios. Ao exame necroscópico, apresentou edema e hemorragia pulmonar, hepatomegalia, padrão lobular evidente, esplenomegalia, edema cerebral e congestão de meninges. À histopatologia, foi diagnosticada hepatite aguda necrótica linfocítica e neutrofílica periportal com taquizoítos distribuídos aleatoriamente e cistos parasitóforos em células de Kupffer e hepatócitos. Presença de taquizoítos no cérebro sem resposta inflamatória associada. Caso 2: Indivíduo *Alouatta seniculus*, macho, subadulto, magro, que tinha sido tratado previamente por quadro respiratório meses atrás, perda de peso progressiva, apresentou quadro agudo com diarreia e morte, indivíduo juvenil contactante com o que compartilhava o recinto veio a óbito com os mesmos sinais na semana seguinte, mas não foram coletadas amostras para posteriores análises. À necropsia, apresentou hepatomegalia discreta com padrão lobular evidente, hemorragia pulmonar marcante, esplenomegalia e pielonefrite bilateral. Histopatologicamente, foi diagnosticada hepatite aguda necrótica linfoplasmocítica com presença de estruturas bananiformes compatíveis com taquizoítos, pneumonia broncointersticial hemorrágica com estruturas compatíveis com taquizoítos. Nos dois casos a IHQ, realizada com anticorpo anti-*T. gondii*, demonstrou intensa marcação positiva em taquizoítos e cistos/pseudocistos teciduais nas áreas lesionadas, confirmando o diagnóstico.

Discussão: A ocorrência em duas espécies distintas reforça a alta susceptibilidade de primatas neotropicais ao *T. gondii*. A ausência de sinais prévios destaca a evolução fulminante da doença nesses hospedeiros. A provável contaminação ambiental por oocistos, mesmo sem contato direto com felídeos, ressalta a importância do controle sanitário de alimentos, água e recintos, e o controle da presença de felinos domésticos em instituições mantenedoras de primatas neotropicais.

Conclusão: Este é o primeiro relato na Colômbia de toxoplasmose aguda confirmada por IHQ em *L. lagotricha* e *A. seniculus* mantidos *ex-situ.* Os achados reforçam a necessidade de vigilância epidemiológica e medidas preventivas em centros de manejo de fauna silvestre.

Referências: **1)** Angarita-Corzo K, et al. Occurrence of *Toxoplasma gondii* in three tamarin species *(Saguinus geoffroyi, Saguinus oedipus,* and *Leontocebus fuscicollis) ex situ* in Colombia. J Med Primatol 2025;54(2):1-8. **2)** Magden ER, et al. Nonhuman primates. In: Laboratory animal medicine. 3rd ed. Elsevier; 2015. p. 771-930.

Palavras-chave: Conservação; Imunohistoquímica; Toxoplasma.
Keywords: Conservation; Immunohistochemistry; Toxoplasma.

Agências Financiadoras: CAPES

UTILIZAÇÃO DA OZONIOTERAPIA E LASERTERAPIA NO TRATAMENTO DE PODODERMATITE EM *Pogona vitticeps*

Use of ozone therapy and laser therapy in the treatment of pododermatitis in *Pogona vitticeps*

Vitor Fernando Mendes Malta[1]*, Fabiano Rocha Prazeres Júnior[2], Amanda de Carvalho Moreira[2], José Alvim de Melo Neto[3], Yuri Dellape Lima[1], Clarice Oliveira Cavalcante[1], Emily Raquel Gomes Fernandes Moreira[1], Maxsuel Pedro dos Santos Lima[2], Adrian Leonardo da Silva Lima[1]

[1]Centro Universitário Cesmac, Maceió, Alagoas.
[2]VETZ Maceió - Medicina de Animais Silvestres e Exóticos, Maceió, Alagoas.
[3]Medico veterinário autônomo.

*Email do autor correspondente: vitormalta11@gmail.com

Introdução: As afecções cutâneas em repteis frequentemente estão associadas a erros de manejo, podendo demandar, para um resultado clínico satisfatório, abordagens terapêuticas multimodais (1). Nesse contexto, o uso de terapias complementares como a ozonioterapia e laserterapia podem ser empregadas para potencializar o tratamento convencional devido a suas ações de proteção contra microrganismos e de estimulação do metabolismo celular (2,3). O presente trabalho tem como objetivo relatar a utilização do óleo ozonizado e da laserterapia como terapias complementares no tratamento de pododermatite em um dragão-barbudo (*Pogona vitticeps*). **Relato de caso**: Um dragão barbudo (*Pogona vitticeps*) macho, com aproximadamente dois anos e 443g, foi atendido em clínica particular com queixa de aumento de volume nos membros torácicos. O animal era mantido em recinto externo com substrato abrasivo e outros indivíduos da mesma espécie. Ao exame clínico, observou-se aumento de volume e lesões ventrais necróticas em ambos os membros torácicos (Figura 1). Foi solicitado radiografias e exames de cultura e antibiograma. O animal foi internado com o objetivo de controlar melhor o ambiente e manejar a ferida, além disso, recebeu analgesia com cetoprofeno (2 mg/kg, IM, q48h) por 15 dias e tramadol (11 mg/kg, IM, q24h) por três dias. A radiografia evidenciou comprometimento ósseo no membro torácico esquerdo. Sob anestesia foi feito o desbridamento das lesões e coleta de material para exames (Figura 2). A cultura revelou infecção por Serratia spp., sensível a antibióticos como ceftiofur, ceftazidima e cefovecina. Para combater a infecção foi utilizado ceftiofur (30 mg/kg, IM) em duas doses com intervalo de 10 dias. Paralelamente, as lesões cutâneas foram higienizadas q48h com polihexanida (PHMB 0,1%), sendo posteriormente protegidas com bandagens compostas por gaze e ataduras flexíveis, associadas à aplicação tópica de óleo de girassol ozonizado. Adicionalmente, realizaram-se duas sessões semanais de laserterapia com laser vermelho (4 Jaules). Após 15 dias de tratamento, o animal apresentou completa recuperação e recebeu alta (Figura 2). **Discussão**: O ozônio vem sendo utilizado no tratamento complementar de lesões na pele devido a suas propriedades antimicrobianas, cicatrizantes e imunorreguladoras (2). Em répteis, o seu uso demostrou ser capaz de acelerar o processo cicatricial de feridas cutâneas (3). O laser vermelho, por sua vez, atua no metabolismo celular, promovendo ativação enzimática e produção de ATP, o que favorece a divisão celular e a síntese proteica, acelerando a cicatrização (4,5). Estudos já documentaram que, em répteis, a associação da laserterapia ao tratamento alopático em lesões de pele pode ser mais eficiente do que o tratamento alopático isolado (4). No presente relato, o uso das terapias complementares em associação ao tratamento convencional, pode ter ajudado a acelerar o processo cicatricial ao promover uma melhor regeneração e combater mais eficientemente os microrganismos patogênicos. Além disso, o uso dessas terapias demostrou ser prático e seguro, podendo ser um bom aliado no tratamento de afecções cutâneas graves se usadas de maneira

cautelosa e de forma complementar. **Conclusão**: Pode-se concluir que terapias complementares como as do presente relato, podem ser utilizadas de forma segura e objetiva, complementando e, possivelmente, potencializando o tratamento alopático.

Referencias: **1.** Maas AK. Vesicular, Ulcerative, and Necrotic Dermatitis of Reptiles. Veterinary Clinics of North America: Exotic Animal Practice 2013; 16(3):737-755. **2.** Liu L, et al. Ozone therapy for skin diseases: Cellular and molecular mechanisms. International wound journal 2022; 20(6):2376–2385. **3.** Ginel PJ, et al. Effect of Topical Ozonated Sunflower Oil on Second Intention Wound Healing in Turtles: A Randomised Experimental Study. Journal of Veterinary Science 2021; 22(2):e27. **4**. Kraut S, et al. Laser Therapy in a Soft-Shelled Turtle (Pelodiscus Sinensis) for the Treatment of Skin and Shell Ulceration. Tierärztliche Praxis. Ausgabe K, Kleintiere/Heimtiere 2013; ;41(4):261-266. **5.** Ankri R, et al. Estimation of the optimal wavelengths for laser-induced wound healing. Lasers in surgery and medicine 2010; 42(8):760-764.

Palavras-chave: cicatrização; lesões; terapias complementares
Keywords: healing; injuries; complementary therapies

Figura 1: Dragão Barbudo (*Pogona vitticeps*) com o membro torácico esquerdo edemaciado e apresentando lesões necróticas na região palmar/caudal.



Figura 2: Extensão da ferida no membro torácico esquerdo do dragão barbudo (*Pogona vitticeps*) após o desbridamento e retirada de todo o material necrótico e caseoso.



Ovariohisterectomia devido à intussuscepção uterina em rata twister (*Rattus norvegicus*)
Ovariohysterectomy due to uterine intussusception in a Twister rat *(Rattus norvegicus)*

Letícia Latanze Machado[1], Delcio Almeida Magalhães[2], Isabella Abreu Castro[1], Beatriz Caroline Cabral Ibelli[1], Laura Castro Silva[1], Marcus Vinícius Lage Silva Giaculi Marques[2], Sofia Silva La Rocca de Freitas[3], Marcio de Barros Bandarra[1]

[1]Universidade Federal de Uberlândia, Uberlândia, Minas Gerais
[2]Universidade Estadual Paulista, Unesp, Botucatu
[3]Universidade de Brasília, Brasília, Distrito Federal

*Email do autor correspondente: lettlatanze@gmail.com

Introdução: A intussuscepção uterina é um quadro de caráter emergencial, caracterizada pela invaginação de uma porção do útero em outra, ou no lúmen vaginal (1). Sua prevalência é baixa, mas já foi visualizada em diversas espécies animais domésticos e selvagens (2). O diagnóstico é comumente obtido por ultrassonografia abdominal; em corte transversal, e o principal achado é a visualização de anéis concêntricos de ecogenicidade alternada (3). O principal sinal clínico é o desconforto abdominal, podendo ou não estar associado à contrações improdutivas e o tratamento recomendado é a ovariohisterectomia (4).
Relato de Caso: Relata-se o caso de uma rata twister (*Rattus norvegicus*), 5 anos, 170 gramas, submetida à mastectomia regional direita para ressecção de fibroma em M5, e que estava em planejamento para ovariohisterectomia eletiva. No momento da retirada dos pontos, observou-se descarga vaginal sanguinolenta leve. A citologia vaginal demonstrou predomínio de hemácias e escassez de células epiteliais, compatível com diestro, fase que em ratas dura entre 24 e 72 horas. Sem alterações clínicas importantes, exceto leve dor à palpação abdominal, foi recomendada avaliação ultrassonográfica. Poucas horas após, a paciente apresentou-se em emergência com dor abdominal intensa, prolapso de trato reprodutivo, compatível com útero, e descarga hemorrágica acentuada (Figura 1). A ultrassonografia point-of-care descartou líquido livre, mas revelou volumosa estrutura na região do corno uterino esquerdo, sendo a principal hipótese diagnóstica uma neoformação. Dada a gravidade do quadro e o risco hemorrágico em pequenos mamíferos, optou-se por celiotomia ventral exploratória. Durante o procedimento, foi identificada intussuscepção em porção média do corno uterino esquerdo, associada a extensa área de isquemia (Figura 2). Procedeu-se com ovariohisterectomia utilizando fio de polidioxanona 4-0, com miorrafia padrão Sultan, sutura subcutânea padrão Cushing e dermorrafia simples interrompida com náilon 4-0. O pós-operatório transcorreu sem intercorrências. O exame histopatológico descartou neoplasias e evidenciou apenas hiperplasia endometrial cística e hemorragia tecidual, compatíveis com o quadro de intussuscepção uterina.
Discussão e Conclusão: A intussuscepção uterina é condição rara, geralmente associada a fases de pico de progesterona como o diestro em cadelas ou ao período pós-parto imediato (1). Em ratas, os relatos são escassos e, quando presentes, estão relacionados a alterações endometriais, como pólipos (5). Um caso em ratazana-do-capim *(Thryonomys swinderianus*) também foi documentado, com metaplasia condroide, leiomiossarcoma e pólipos endometriais associados (2). Este caso destaca a raridade da condição em ratas geriátricas, reforçando a importância da suspeita clínica e da abordagem cirúrgica precoce.
Referências: **1.)** Mashhadi M, Ganjiani V, Bigham−Sadegh A, Shafiee AH. Uterine horn intussusception in immediate post−partum in a Pomeranian Spitz dog. Vet Med Sci. 2024;10(2)\:e1375. **2.)** Ajayi OL, Olaniyi MO, Alaka OO, Antia RE, Oladipo TM. Uterine leiomyosarcoma associated with cystic endometrial polyps, chondroid metaplasia and uterine horn intussusception in a greater cane rat *(Thryonomys swinderianus).* Maced Vet Rev. 2020;43(2). **3.)** Penninck D, D'Anjou M, eds. Atlas of Small Animal Ultrasonography. Second edition. Ames, Iowa:

John Wiley & Sons Inc., 2015. Print. **4.)** Rahul P, Harshala R, Sanjana K, Suhas GK. A Rare Case of Uterine Intussusception in a Cat and its Successful Surgical Management. Acta Scientific Veterinary Sciences. ISSN: 2582 - 3183. 2024. DOI: 10.31080/ASVS.2024.06.0925 **5.)** Berry A, Sladakovic I. Uterine intussusception in a pet rat (Rattus norvegicus). Vet Rec Case Rep. 2024;12(4)\:e977.

Palavras-chave: Cirurgia, emergência, obstetrícia
Keywords: surgery, emergency, obstetrics

Figura 1: Prolapso de trato reprodutivo



Figura 2: Intussuscepção em porção média do corno uterino esquerdo

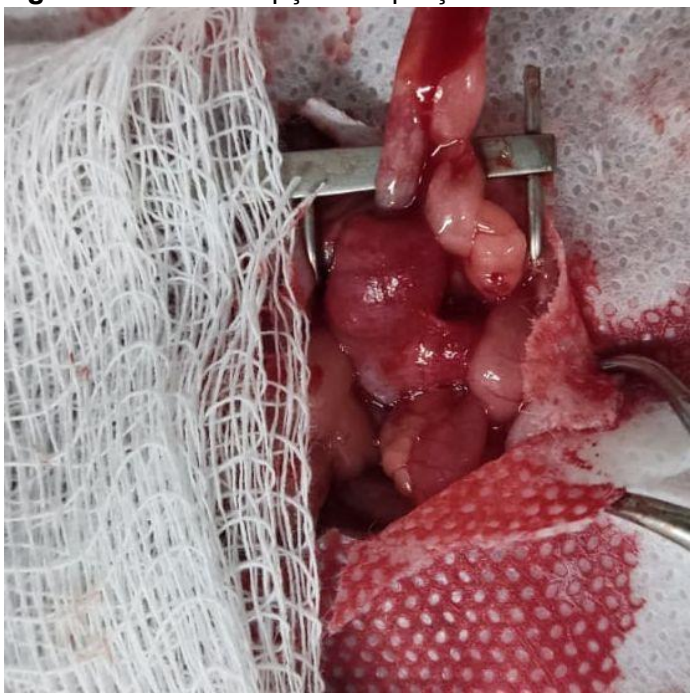

CÁLCULO VAGINAL EM CUTIA (*Dasyprocta leporina*): RELATO DE CASO
Vaginal calculus in red-rumped Agouti (*Dasyprocta leporina*): case report

Isadora Raquell Soares de Queiroz[1], Fernanda Loffler Niemeyer Attademo[1], Ana Caroline Freitas Caetano de Sousa[1], Jael Soares Batista[1], Moacir Franco de Oliveira[1], Radan Elvis Matias de Oliveira[1]*

[1] Universidade Federal Rural do Semi-Árido, Mossoró, RN, Brasil.

*Email do autor correspondente: isadora.queiroz@alunos.ufersa.edu.br

Introdução: A ocorrência de cálculos vaginais é rara na clínica veterinária (1). Este trabalho relata, o primeiro registro de cálculo vaginal em uma cutia (*Dasyprocta leporina*), identificado em uma fêmea adulta, com cerca de quatro anos e aproximadamente 3 kg, mantida em recinto de 5,0 × 5,0 m, com dieta diária de frutas, grãos de milho, ração para coelhos e água *ad libitum*, proveniente do Centro de Multiplicação de Animais Silvestres da Universidade Federal Rural do Semi-Árido, em Mossoró, RN, Brasil.

Relato de caso: Em fevereiro de 2025, observou-se o aumento de volume na região genital. O exame físico revelou mucosas normocoradas, TPC normal e hidratação adequada. À palpação, verificou-se aumento de volume na região vaginal com consistência rígida e móvel. Na avaliação direta pela vulva, foi possível visualizar a presença de um cálculo, ocupando toda à cavidade vaginal (**Figura 1A**). Foram realizados exames sanguíneos (hemograma completo e perfil bioquímico sérico), interpretados de acordo com os valores de referência (2,3). Os resultados revelaram discreta anemia macrocítica hipercromica, leucopenia e leve elevação da fosfatase alcalina (**Tabela 1**). Para a remoção do cálculo, foi administrada medicação pré-anestésica por via intramuscular, composta por cetamina (17 mg/kg), midazolam (1 mg/kg) e morfina (1 mg/kg). A indução anestésica foi realizada com propofol (5 mg/kg) por via intravenosa, seguida de manutenção com a mesma medicação (1 mg/kg). Após antissepsia do local foi feita uma incisão de aproximadamente 1,0 cm na incisura ventral da vulva de modo a remover o cálculo. A musculatura e o tecido subcutâneo foram suturados com fio absorvível de poliglecaprone 3-0, em padrão simples contínuo, enquanto a pele foi fechada com fio de nylon 3-0 em padrão simples separado. Após o procedimento cirúrgico, realizou-se ultrassonografia abdominal com o animal ainda anestesiado. Não foram identificadas alterações sugestivas de processos inflamatórios ou obstrutivos, nem a presença de cálculos ou micro cálculos na bexiga urinária, indicando origem localizada para o cálculo vaginal. O cálculo era único e de forma arredondada, cor bege, superfície rugosa na região ventral e lisa na região dorsal e com áreas de consistência duras e friáveis (**Figuras 1B-1D**). Possuía dimensões de 2,9 cm x 3,2cm x 2,7 cm e pesando 8,31 gramas e após análise química revelou ser de natureza mista, composto por carbonato de cálcio, oxalato de cálcio, fosfato de cálcio (hidroxiapatita) e fosfato de amônio e magnésio (estruvita).

Discussão: No caso descrito, não foram observadas alterações anatômicas ou corpos estranhos, sugerindo que a formação esteja relacionada a fator infeccioso, pois a presença de estruvita na composição mista do cálculo indica provável participação de bactérias urease-positivas, como *Proteus*, *Klebsiella* ou *Escherichia coli*, que alcalinizam a urina e favorecem a precipitação de cristais (5).

Conclusão: Assim, o caso ressalta a raridade da localização e a importância de considerar infecções urinárias como causa de cálculos em sítios incomuns, ampliando o conhecimento sobre a urolitíase em roedores silvestres.

Referencias: **1)** Colagross-Schouten AM, Canfield DR. Vaginal Stone in a Cynomolgus Macaque (*Macaca fascicularis*). Comparative Medicine2015;65(6):537-539. **2)** Carvalho MAM, et al. Serum biochemistry in hystricomorpha: agouti (*Dasyprocta prymnolopha*) during pregnancy. Bioscience Journal2017;33(5):1274-1283. **3)** Jones KR, et al. Haematological and Serum Biochemical Reference Values of Healthy Agoutis (*Dasyprocta leporina*) Reared Intensively in Trinidad, Republic of Trinidad and Tobago. Livestock Research for Rural Development 2019;31(1):1-8. **4)** Zhang J, et al. Surgical treatment for huge vaginal stone secondary to vaginal mesh exposure with stress urinary incontinence. International Urology and Nephrology 2021;53(8):1599-1601. **5)** Griffith DP, et al. Urease. The primary cause of infection-induced urinary stones. Investigative and Clinical Urology 1976;13(5):346-350.

Palavras-chave: *Rodentia*; sistema reprodutor; urolitíase.
Keywords: *Rodentia*; reproductive system; urolithiasis.

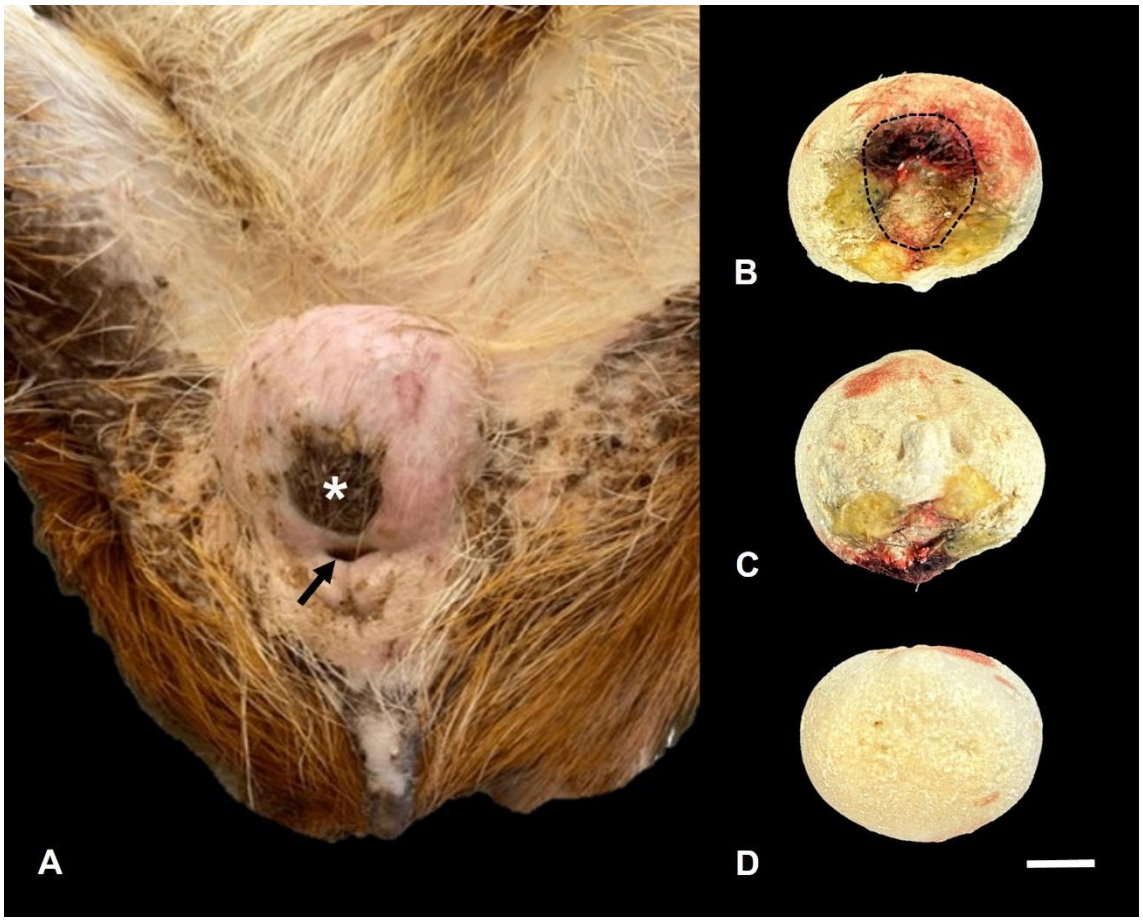

Figura 1: Cálculo vaginal em cutia (*Dasyprocta leporina*). (A) Vista ventral da região genital, evidenciando aumento de volume vaginal devido à presença do cálculo. (B) Vista caudal do cálculo, destacando a região da abertura da vulva (linha tracejada). (C) Vista ventral do cálculo, apresentando superfície rugosa. (D) Vista dorsal do cálculo, com superfície lisa. Legenda: abertura da vulva (asterisco); ânus (seta). Barra: 1,0 cm.

Tabela 1: Exames hematológicos e bioquímicos de uma cutia fêmea (*Dasyprocta leporina*) diagnosticada com um mega cálculo urinário misto presente na vagina.

Parâmetros	Valores	Valores de Referência	Referência
Eritrograma			
Hemácias (milhões/mm³)	6,45	7,32 – 9,72	
Hemoglobina (g/dL)	15,9	14,0 – 21,3	
Hematócrito (%)	49	45,16 – 64,93	(3)
VCM (fL)	75,9	60 – 67	
CHCM (%)	32,4	18,9 – 21,9	
Plaquetas (mil/mm³)	283	37 – 379	
Leucograma			
Leucócitos (mil/mm³)	5.800	9.200 – 17.840	
Neutrófilos %	51	51,2 – 86,9	
Eosinófilos %	4	0	
Basófilos %	0	0	(3)
Linfócitos %	42	6, 9 – 40,3	
Monócitos %	3	0,8 – 6,7	
Plasmócitos %	0	-	
Bioquímicas séricas			
Fosfatase Alcalina (U/l)	171,1	61 – 163	
ALT (U/l)	33,4	20 – 174	(2, 3)
Creatinina (mg/dl)	1,08	0,8 – 2,2	
Ureia (mg/dl)	20	11,1 – 54,7	

APENDICECTOMIA TERAPÊUTICA EM COELHO (*Oryctolagus cuniculus)*: RELATO DE CASO

Therapeutic appendectomy in a rabbit (*Oryctolagus cuniculus*): case report

Marcel Freitas de Lucena[1*]; Alessandro Ferraz Abdo Bijjeni[1]; Eduarda Correia Avellar[1]; Marília Rosa Alves[1]; Leliane Teles da Rocha Ianhes[1]; Andrea Juliana Diaz Forero[1]

1 – Clínica Exotic Pets, São Paulo, São Paulo.

*E-mail do autor: marcelflucena@gmail.com

A apendicite é caracterizada por uma inflamação do apêndice, um divertículo ligado ao ceco, principalmente conhecida como uma afecção humana. No entanto, casos de apendicite espontânea em coelhos são raros e não são frequentemente referidos nos diagnósticos diferenciais. Coelhos de laboratório são comumente utilizados como modelo animal teste de apendicite em humanos (1, 2); no entanto, apendicite espontânea foi descrita apenas em coelhos brancos japoneses *post mortem* de laboratório (3) e em um coelho de estimação com abdômen agudo ante-mortem (4). O objetivo deste artigo é descrever um caso de apendicite crônica em coelho de estimação e descrever a apendicectomia de forma terapêutica. Uma coelha fêmea de 1 ano e meio, pesando 3,400 Kg, com manejo adequado para espécie foi atendida com queixa de estase gastrointestinal crônica apresentando: apatia, diminuição de apetite, diminuição de defecação e desconforto abdominal. A tutora relata que teve sinais clínicos iguais em duas outras ocasiões, somando 3 meses de ocorrências. No primeiro atendimento, foi tratada para estase gastrointestinal com protocolo procinético e animal ficou bem, no segundo atendimento relatado, foi identificado em radiografia estrutura tubular intestinal com radiopacidade aumentada e confirmado em ultrassonografia que seria uma apendicite crônica com aumento de volume medindo 0,3cm de espessura e apresentando conteúdo ecodenso em lúmen. Foi realizado tratamento com dipirona 50mg/kg e prednisolona 0,5mg/kg onde paciente apresentou melhora dos sinais clínicos, mas após 1 mês voltou ao mesmo quadro clínico. Realizadas novas imagens apresentando piora do quadro, com maior densidade em radiografia e aumento de volume passando de 0,3cm em ultrassonografia confirmando uma piora do quadro clínico da apendicite. Com isso, foi decidido realizar apendicectomia terapêutica frente ao quadro crônico que gerava também um caso de estase gastrointestinal pela dor envolvida. Com paciente em decúbito dorsal, foi realizado incisão retro umbilical em linha alba acessando cavidade e exposição de alças intestinais. Após exposição da região desejada foi observado um aumento do apêndice, diâmetro e comprimento, com coloração mais escura que o habitual (Figura 1). A hemostasia da vascularização do órgão foi realizada com auxílio de LigaSure e utilizado dois hemoclips na porção cranial do apêndice antes da exérese do

mesmo que foi realizada com o LigaSure (Figura 2). Não houve hemorragias ou extravasamentos. Para sutura de musculatura foi utilizado fio absorvível monofilamentar tipo poliglecaprone 4-0 em padrão simples contínuo, o mesmo fio foi utilizado em pele em padrão Wolff. Paciente foi monitorado por 48h em internação com excelente recuperação cirúrgica utilizando de protocolo terapêutico: dipirona 50mg/kg, tramadol 5mg/kg e prednisolona 1mg/kg. Realizou novo ultrassom controle com 1 mês pós cirúrgico sem nenhuma alteração gastrointestinal e sem volta de sinais clínicos de dor ou estase gastrointestinal. A apendicite é uma afecção ainda pouco diagnosticada na rotina clínica de lagomorfos que possui sinais clínicos inespecíficos similares com outras afecções mais comuns podendo ser subdiagnosticada e até a causa primária para essas afecções (1,3). Como foi observado no presente trabalho, a apendicite crônica ocasionou de forma primária a estase gastrointestinal, o qual foi solucionado através da apendicectomia com sucesso.

Referências: 1) Dachman AH, Nichols JB, Patrick DH, Lichtenstein JE. Natural history of the obstructed rabbit appendix: observations with radiography, sonography, and CT. Am J Roentgenol 1987; 148(2):281–4. doi:10.2214/ajr.148.2.281. 2) Liu S, Pei F, Wang X, Li D, Zhao L, Song Y, et al. The immune impact of mimic endoscopic retrograde appendicitis therapy and appendectomy on rabbits of acute appendicitis. Oncotarget 2017; 8:66528–39. doi:10.18632/oncotarget.16236. 3) Fujiwara H, Uchida K, Takahashi M. Occurrence of granulomatous appendicitis in rabbits. Exp Anim 1987; 36(3):277–80. doi:10.1538/expanim1978.36.3_277. 4) Longo M, Thierry F, Eatwell K, Schwarz T, Pozo JD, et al. Ultrasound and computed tomography of sacculitis and appendicitis in a rabbit: Imaging diagnosis. Vet Radiol Ultrasound 2018; 59(1):1–5. doi:10.1111/vru.12602.

Palavras-chave: estase gastrointestinal; apendicite; lagomorfo

Keywords: gastrointestinal stasis; appendicitis; lagomorph

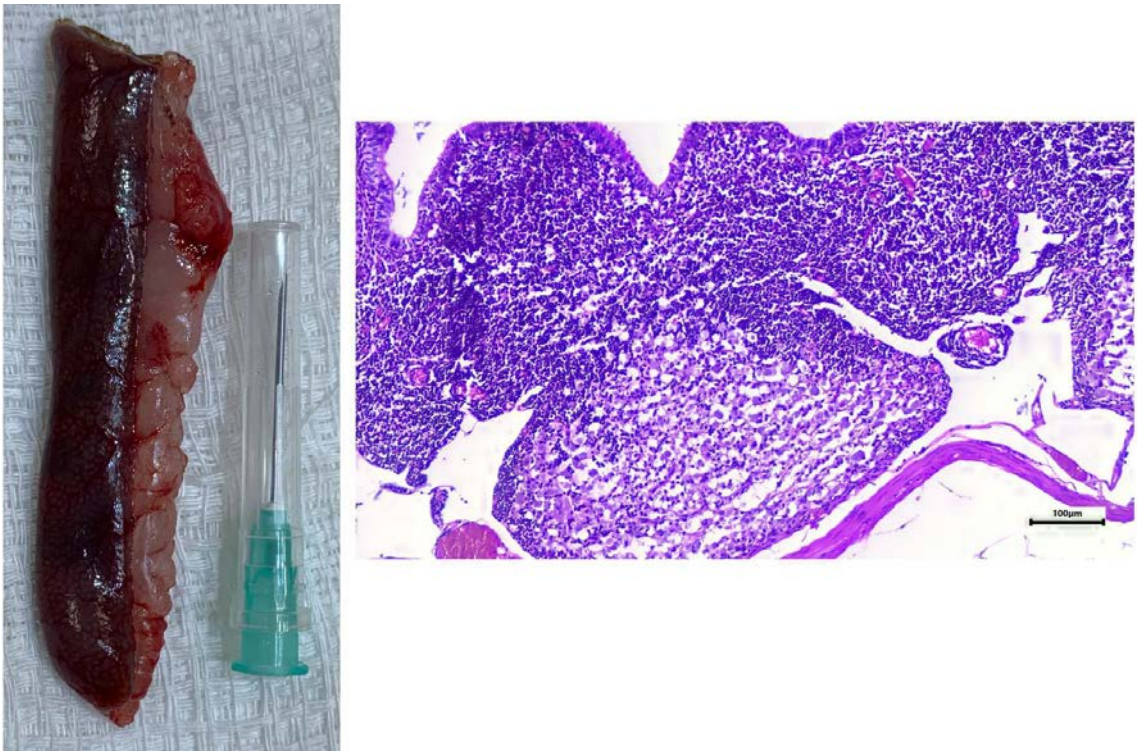

Figura 1. A esquerda, apêndice em aspecto macroscópico medindo 7,0 x 1,5 x 0,8 cm, irregular, castanho-escuro e firme. A direita, aspecto microscópico em 100×, podendo observar folículos linfóides hiperplásicos, delimitados por tecido conjuntivo, e infiltração discreta por linfócitos e plasmócitos na lâmina própria.

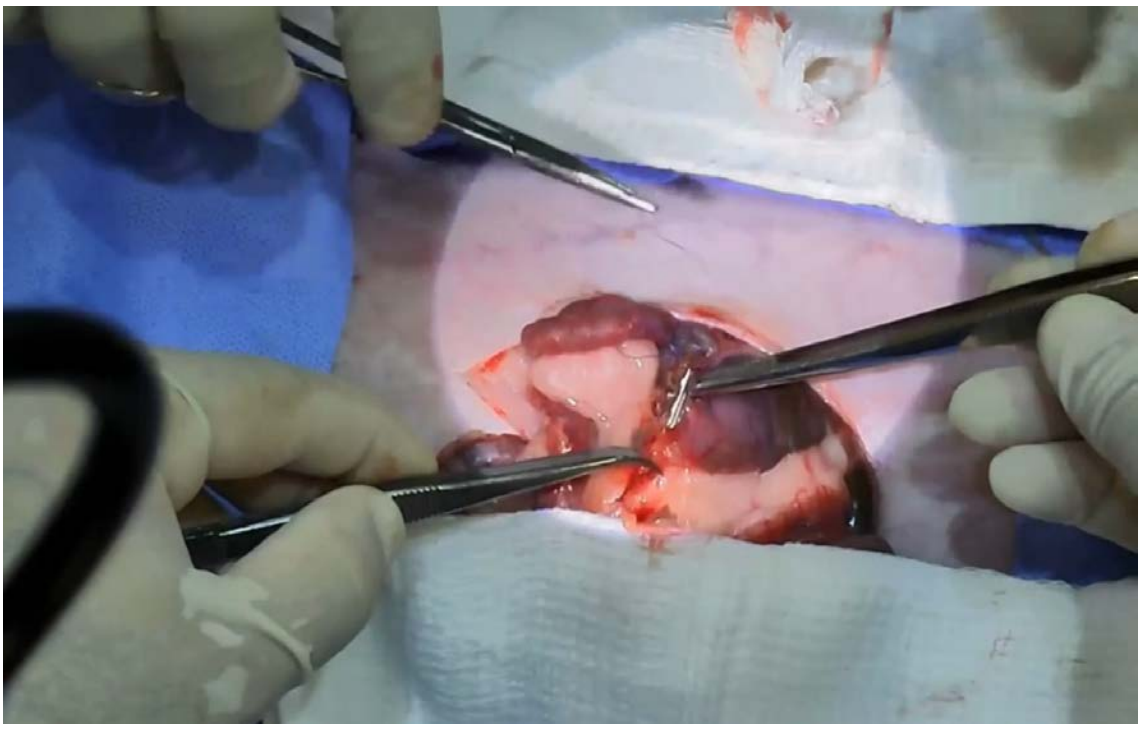

Figura 2. Após a retirada do apêndice, é possível observar a oclusão do local com Hemoclips.

TRATAMENTO DE XANTOMA VERRUCIFORME EM PAPAGAIO-VERDADEIRO *(Amazona aestiva)* UTILIZANDO CRIOTERAPIA: RELATO DE CASO

Treatment of xanthoma verruciforme in the turquoise-fronted parrot (*Amazona aestiva*) using cryotherapy: Case report

Mariana Mirella Cavalcante Goes[1]*, Juliana Barroso Félix[2], Leônidas de Paiva Soares[3]

[1]Criadouro Comercial Sítio Tibagi
[2]Profissional autônomo(a)
[3]Criadouro Comercial Fazenda Haras Claro

*Email do autor correspondente: marianamcavalcante@outlook.com

Introdução: O xantoma verruciforme é uma lesão cutânea rara e benigna em psitacídeos, caracterizada pelo acúmulo de macrófagos espumosos na pele, frequentemente associada a recidivas e a impacto negativo no bem-estar do animal. A criocirurgia, também denominada crioterapia ou crioablação, consiste em um procedimento cirúrgico que promove a destruição de tecidos indesejáveis por meio do congelamento em temperaturas extremamente baixas. É realizada com o auxílio de uma criossonda, cuja ponta, resfriada de forma contínua, é aplicada sobre ou inserida no tecido-alvo. Essa técnica tem demonstrado eficácia no tratamento de lesões cutâneas em medicina veterinária (1, 2, 3).
Relato de caso: Foi atendido na clínica um espécime silvestre da espécie (*Amazona aestiva)*, macho, com aproximadamente 10 anos de idade, pesando 390 gramas, mantido como animal domiciliado e alimentado predominantemente com sementes. O tutor relatou como queixa principal lesão crostosa e sanguinolenta na na região tibiotársica do membro pélvico direito, associada a prurido e comportamento autolesivo em situações de estresse. Exames hematológicos e bioquímicos estavam dentro dos valores de referência. Instituiu-se tratamento conservador inicial com ajuste alimentar e terapias tópicas, obtendo-se melhora clínica. No entanto, seis meses depois, houve recidiva, com lesão de maior extensão e aspecto verrucoide. Diante da recorrência e das margens cirúrgicas reduzidas, optou-se pela crioterapia com nitrogênio líquido, associada à coleta de amostra para exame histopatológico. O exame histopatológico confirmou o diagnóstico de xantoma verruciforme, lesão rara, benigna, de aspecto papilar e coloração variável conforme o grau de queratinização (**Figura 1**). Microscopicamente, caracteriza-se por acúmulo de macrófagos com citoplasma espumoso (células de xantoma) restritos ao tecido conjuntivo papilar, com alternância de criptas invaginadas e projeções papilares, além de cristas epiteliais alongadas que se estendem uniformemente em direção à lâmina própria (4). A etiologia permaneceu incerta, com hipóteses envolvendo trauma local e agentes virais. A crioterapia, método que destrói o tecido lesionado por congelamento e estimula a resposta imune local, foi realizada em sessão única (**Figura 2**). Em apenas 20 dias, observou-se completa cicatrização, sem sinais de recidiva no período de acompanhamento.
Discussão e Conclusão: A crioterapia foi fundamental para a resolução do xantoma verruciforme recorrente em *Amazona aestiva*, configurando-se como uma alternativa eficaz, segura e minimamente invasiva para o tratamento dessa lesão em psitacídeos.

Referencias:
1) Smith J, et al. Xanthoma verruciforme in psittacine birds: clinical and pathological features. Journal of Avian Medicine and Surgery 2015; 29(2):123-130.
2) Chua KJ, Chou SK, Ho JC. An analytical study on the thermal effects of cryosurgery on selective cell destruction. Journal of Biomechanics 2007; 40:100-16.
3) Kim SH, Lee JH, Park YS. Cryotherapy in veterinary dermatology: mechanisms and clinical applications. Veterinary Dermatology 2017; 28(3):192-204.
4) Moraes A, Velho P, Magalhães R. Criocirurgia com nitrogênio líquido e as dermatoses infecciosas. Anais Brasileiros de Dermatologia 2008; 83.

Palavras-chave: Criocirurgia; lesão cutânea; psitacídeos.
Keywords: Cryosurgery; psittacines; skin lesion.

Figura 1: <Xantoma verruciforme em Amazona aestiva. Coloração HE, 40x>

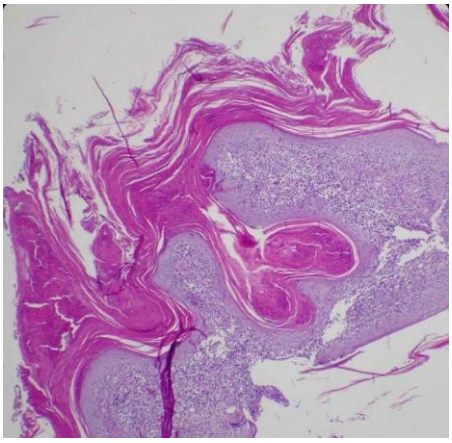

Figura 2: <Crioterapia para excisão de xantoma verruciforme em Amazona aestiva>



APLICAÇÃO DO MIDAZOLAM PELA VIA INTRANASAL COMO PROTOCOLO DE TRANQUILIZAÇÃO EM SAGUIS-DE-TUFOS-PRETOS (*Callithrix penicillata*): RELATO DE CASO

Intranasal application of midazolam as a tranquilization protocol in black-tufted marmosets (*Callithrix penicillata*): Case Report

Adriano de Alvarenga Júnior [1], Fabíola Eloísa Setim [2]; Jordana Casemiro Pinto Monteiro [2]

[1] Departamento de Patologia da Faculdade de Medicina Veterinária e Zootecnia da Universidade de São Paulo (FMVZ/USP)
[2] Curso de Medicina Veterinária da Universidade São Judas

*E-mail do Autor Correspondente: dealvarenga.adriano@gmail.com

Introdução: Considerando a crescente presença de saguis-de-tufo-preto (*Callithrix penicillata*) nos diversos contextos associados ao atendimento médico de animais silvestres, há um surgimento gradual de técnicas que otimizem o manejo deles. Nesse sentido, o uso de protocolos de tranquilização é desejável, visando a minimização do estresse e facilitação do manejo desses animais. O cloridrato de midazolam, um benzodiazepínico classificado como um sedativo menor, funciona como uma boa alternativa nesse cenário, considerando seus efeitos hipnótico-sedativo, ansiolítico e de relaxamento muscular. Somam-se aos benefícios dos efeitos, a janela terapêutica segura e a baixa ocorrência de depressão cardiorrespiratória, bem como a possibilidade de reversão e a ausência de metabólitos ativos. Além da via parenteral, a via intranasal é particularmente relevante devido ao fácil acesso e à biodisponibilidade adequada do fármaco.
Material e Métodos: Tendo em vista este contexto, durante um manejo de rotina em um criadouro comercial no estado de São Paulo, foram avaliados seis saguis-de-tufo-preto (*Callithrix penicillata*), a fim de avaliar a efetividade do uso do midazolam pela via intranasal. A dose escolhida foi a de 0,70 mg/Kg e os animais foram subdivididos em dois grupos de maneira aleatória, sendo um com aplicação de midazolam (CM) e outro sem (SM). Todos os animais foram submetidos a um jejum alimentar e hídrico de três horas, seguido de exame clínico prévio, descartando alterações do estado de saúde e, na sequência, submetidos ao protocolo. Inicialmente, os indivíduos que receberam o fármaco foram observados por dez minutos e após isso, foi realizada a contenção física e monitoramento de parâmetros vitais, sendo eles frequências cardíaca e respiratória.
Resultados: Todos os saguis que receberam o medicamento, comparando com o comportamento dos demais, apresentaram relaxamento muscular e incoordenação, mesmo que em grau discreto. Com o término do manejo, tendo em vista a ausência de intercorrências, os animais foram devolvidos aos seus recintos.
Discussão e Conclusão: Comparativamente, os indivíduos que receberam o protocolo, apresentaram menor responsividade à contenção e pouca interferência nos parâmetros aferidos. Assim como descrito em outros estudos, os animais apresentaram discreta excitação, porém na sequência notou-se perda parcial dos reflexos motores em aproximadamente três minutos após a aplicação. Outro efeito observado, foi a ocorrência de espirros pontuais, logo após a administração, sendo esses relacionados ao efeito de irritação local, também em concordância com a literatura. Mesmo com a observação de perda de coordenação e tônus muscular em graus diferentes em cada animal, os efeitos foram brandos e menos evidentes daqueles relatados em outros estudos em primatas, sendo essa diferença justificada pela dose menor. Apesar disso,

também em comparação com este outro trabalho, os animais não manifestaram sialorréia - acredita-se que esta variação esteja associada ao menor volume, dado o porte dos animais e redução da dose. Apesar do efeito satisfatório durante o manejo, sugere-se uma nova avaliação com doses mais elevadas, a fim de buscar tranquilização mais pronunciada, porém com atenção para reações adversas, como sialorréia e irritação da mucosa nasal.

Referências: **1)** Rylands AB. Callithrix penicillata. IUCN Red List of Threatened Species 2008; 2011.2. **2)** Lima CFP. Contenção Química e Anestesia de Animais Selvagens. In: Spinosa HS. Farmacologia Aplicada à Medicina Veterinária. 6ª ed. Rio de Janeiro: Guanabara Koogan; 2019. p. 207-226. **3)** Spinosa HS. Tranquilizantes, Agonistas de Alfa 2 Adrenorreceptores e Relaxantes Musculares de Ação Central. In: Spinosa HS. Farmacologia Aplicada à Medicina Veterinária. 6ª ed. Rio de Janeiro: Guanabara Koogan; 2019. p. 172-183. **4)** Andrade ES. Contenção química intranasal em primatas e aves de rapina neotropicais [Tese de Doutorado]. Salvador: Escola de Medicina Veterinária e Zootecnia – Universidade Federal da Bahia; 2020.

Palavras-chave: benzodiazepínicos; primatas; sedação.
Keywords: benzodiazepines; primates; sedation.

Autorizações: Não Aplicável

Agências Financiadoras: Universidade São Judas

INFECÇÃO POR *Macrorhabdus ornithogaster* EM SERPENTE DO GÊNERO *Pantherophis guttatus*: RELATO DE CASO

Infection by *Macrorhabdus ornithogaster* in a *Pantherophis guttatus* snake: case report

Autores: Letícia Amaro Barbosa, Denise Cristina Lopes de Macedo, Leliane Teles da Rocha Lanhes

Palavras-chave: Pet não convencional; répteis; transmissão interespécies.
Keywords: Exótic pets, reptiles, interspecies transmission

Infecções por *Macrorhabdus ornithogaster* (anteriormente “megabactéria”) são comuns em aves exóticas, especialmente calopsitas (*Nymphicus hollandicus*) e periquitos (*Melopsittacus undulatus*), afetando entre 34% e 55% dos indivíduos testados, embora muitos sejam assintomáticos (1). Em aves, *M. ornithogaster* torna-se clinicamente relevante em situações de imunossupressão, como períodos reprodutivos, estresse ou falhas no manejo térmico (2). Apesar da ausência de relatos prévios do fungo em serpentes, o caso descrito se assemelha a infecções oportunistas em répteis, como a ofidiomicose, causada por *Ophidiomyces ophiodiicola*, que ocorre em condições de brumação ou baixa imunidade (3). Neste contexto, este trabalho relata um caso clínico de infecção fúngica em uma serpente *Pantherophis guttatus*, possivelmente decorrente de contaminação cruzada com aves mantidas no mesmo ambiente domiciliar. Uma Corn Snake (*Pantherophis guttatus)*, macho, 6 anos, 0,895 kg, foi atendida apresentando anorexia há 30 dias, alterações fecais (uratos excessivos), escore corporal levemente baixo e agitação em terrário sem aquecimento adequado. Exames coproparasitológicos e coloração de Gram revelaram estruturas compatíveis com *M. ornithogaster* (Figura 1) confirmadas por PCR (Figura 2). Duas aves da mesma residência (calopsita e periquito australiano) haviam sido diagnosticadas anteriormente com a mesma infecção, sugerindo contaminação cruzada. Hemograma revelou linfopenia e heterofilia; bioquímica hepática normal, renal não avaliada. Foi iniciado tratamento com nistatina (100.000 UI/kg, VO, BID), sucralfato (2,5 ml, VO, BID), enrofloxacino (10 mg/kg, IM, SID), cetoprofeno (2 mg/kg, IM, D.A.) e suporte nutricional via sonda com dieta hipercalórica. Houve redução acentuada da carga fúngica (de incontáveis estruturas para 5–6/campo) e melhora clínica significativa. Exame coproparasitológico de controle foi negativo. A presença de *M. ornithogaster* em aves é bem documentada, com elevada prevalência em calopsitas e periquitos mantidos como pets (4). Já a infecção em répteis é extremamente rara. A coexistência de aves infectadas no mesmo ambiente, ainda que em cômodos separados, sugere contaminação horizontal, provavelmente por fômites ou partículas suspensas no ar. Em aves, os sinais clínicos ocorrem geralmente em situações de imunossupressão. Fatores como período reprodutivo, estresse e falhas térmicas favorecem infecções oportunistas (2). Relatos de outras

infecções fúngicas em serpentes, como a ofidiomicose, também associam brumação e estresse térmico como fatores agravantes (3). Esses paralelos reforçam a importância de condições ambientais adequadas para evitar queda imunológica e proliferação de patógenos oportunistas. A infecção por *M. ornithogaster* em *P. guttatus* provavelmente resultou de contaminação cruzada com aves infectadas na mesma residência. Inicialmente considerada autolimitada, a infecção exigiu tratamento devido à sintomatologia clínica associada ao período reprodutivo, momento de imunossupressão natural. A resposta terapêutica foi positiva, com melhora clínica e ausência de estruturas fúngicas nos exames subsequentes. Este caso alerta para os riscos da convivência entre espécies distintas em ambiente doméstico e ressalta a importância do manejo ambiental e de medidas de biossegurança.

1.Sullivan PJ; Ramsay EC; Greenacre CB; Cushing AC. **Comparison of two methods for determining prevalence of *Macrorhabdus ornithogaster* in a flock of captive budgerigars (*Melopsittacus undulatus*)**. In: *Journal of Avian Medicine and Surgery*. v.31, n. 2, 2017. p.128–131.

2.Kojima A; Osawa N; Oba M; Katayama Y; Omatsu T; Mizutani T**. Validation of the usefulness of 26S rDNA D1/D2, internal transcribed spacer, and intergenic spacer 1 for molecular epidemiological analysis of *Macrorhabdus ornithogaster***. In: *Journal of Veterinary Medical Science*, 2022. p.244–250.

3.Davy CM et al**. Revisiting Ophidiomycosis (Snake Fungal Disease) After a Decade of Targeted Research.** *Front. Vet. Sci* 2021. 8:665805.

4.Meirelles C et al. **Ocorrência de *Macrorhabdus ornithogaster* em calopsitas atendidas na FMVZ-USP (2010–2014).** *MV&Z*, São Paulo, v. 7, n. 4, 2015. p.23–27.

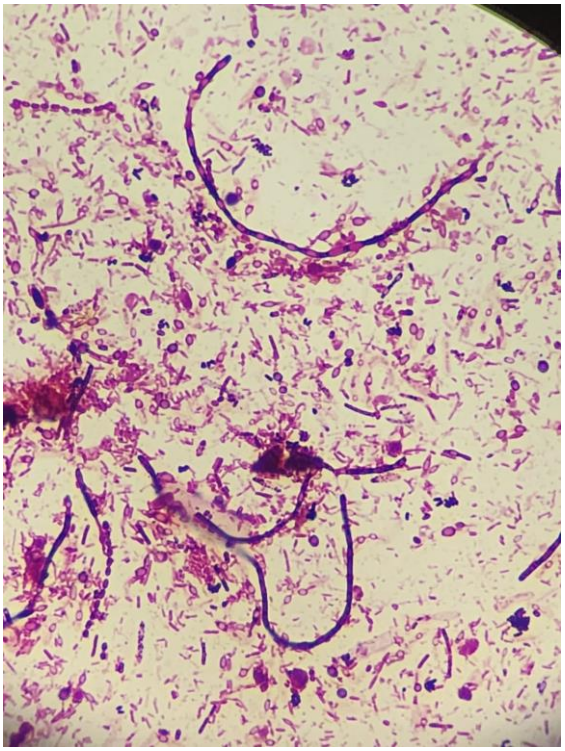

Figura 1- Presença de *Macrorhabdus ornithogaster* em coloração de gram



Alameda Yayá,1007,2º Andar - Guarulhos - SP / CEP:07060-000
Telefone:(11)97013-2924

Paciente	: **VALENTINO**	Código	: **0002317**
Raça	: **CORN SNAKE**	Espécie	: **PANTHEROPHIS GUTTATUS**
Tutor	: **ROSANGELA**	Atendimento	: **24/10/2023**
Clínica	: **DMVET_PARTICULAR**	Sexo	: **M - Idade: 6 ano(s)**
Solicitante	: **Dr(a)LETICIA AMARO BARBOSA CRMV/SP 52932**		

PCR MEGABACTERIA (MACRORHABDUS ORNITHOGASTER) (QUALITATIVO)

MATERIAL UTILIZADO: Swab de cloaca

MÉTODO: Probe-based qPCR (PCR em Tempo Real com Sonda TaqMan)

RESULTADO:
Megabacteria (Macrorhabdus ornithogaster).....: **Detectado**
Cycle threshold (Ct): 33,46

INTERPRETAÇÃO DOS RESULTADOS:

. **DETECTADO:** detecção (amplificação) de DNA de *Megabacteria* na amostra analisada.
Ct: nº de ciclos necessários ,(pode variar até 40) para evidenciar a amplificação em reação Real Time PCR. Pode ter aplicação semiquantitativacom valor de magnitude inversamente proporcional à concentração inicial do alvo na amostra analisada (quanto menor Ct, maior a carga do alvo). Atenção: O valor de Ct não substitui a análise quantitativa por qPCR. Valores de Ct o somente são válidos para comparação a partir de mesmo ensaio qPCR, kits e equipamentos utilizados.
. NÃO DETECTADO: não houve detecção (amplificação) de DNA de Megabacteria na amostra analisada. Importante: casos negativos com persistência da suspeita clínica devem ser novamente avaliados a partir de amostragem representativa da patogenia do microrganismo investigado, correlacionada com o quadro clínico apresentado no momento da coleta. Caso haja dúvida quanto à amostra ideal, o teste admite pool de até 3 amostras na mesma reação. Certifique-se de avaliar os diagnósticos diferenciais aplicáveis ao caso clínico e a eventual necessidade de exames complementares.

COMENTÁRIOS TÉCNICOS.

. A Megabacteria possui comportamento oportunista, com manifestação patogênica em quadros imunossupressivos, podendo evoluir para óbito. Acomete tanto aves domésticas quanto selvagens.
. Possui alta taxa de portadores assintomáticos. Em situações como muda de penas, produção de ovos, mudanças climáticas ou ambientais e condições sanitárias adversas, podem causar desequilíbrio da relação existente entre fungo-hospedeiro e favorecer a instalação da doença.

CONTROLE DE QUALIDADE E VALIDAÇÃO:
Foram realizados os controles abaixo:
Controles positivo e controle negativo de detecção:.....Válidos/Conformes
Controle interno de DNA(Extração Automatizada/Amplificação):.....Válido/Conforme
Controle de verificação ambiental:.....Válido/Conforme

Exame realizado por:
Dr. Otávio Valério de Carvalho
CRMV/MG: 8201

Conferido, liberado e assinado: M.V Denise Cristina L.Macedo
CRMV/SP 44541
A interpretação dos exames laboratoriais deverá ser realizada pelo médico veterinário responsável, mediante a sintomatologia clínica do animal.

Figura 2- PCR detectado *Macrorhabdus ornithogaster*

INFLUENZA AVIÁRIA H5N1 EM TRINTA-REIS-BOREAL (*Sterna hirundo*): PRIMEIROS REGISTROS NO LITORAL NORTE FLUMINENSE

Avian influenza H5N1 in *Sterna hirundo*: first records northern coast of Rio de Janeiro state

Gabriela Gomes Siqueira[1]*, Laís Modolo Conti[1], Débora Cristina Alves[1], Ana Clara Rigoni Gonçalves Ventura[1], Daniela Bueno Mariani[1]

[1]Instituto BW para Medicina e Conservação da Fauna Marinha

*E-mail do autor correspondente: gabrielasiqueira02@hotmail.com

Introdução: A Influenza Aviária é uma doença sistêmica e potencialmente letal para aves, tendo como reservatórios naturais as aves aquáticas silvestres. Trata-se de uma zoonose de grande relevância para a saúde pública e a sanidade animal, por seu alto potencial de transmissão e impacto econômico na avicultura. É uma doença de notificação obrigatória e está diretamente relacionada ao conceito de Saúde Única (1). A infecção é classificada quanto à patogenicidade em dois tipos: Influenza Aviária de Alta Patogenicidade (IAAP) e de Baixa Patogenicidade (IABP). Até então, os casos confirmados de IAAP no Brasil ocorreram majoritariamente em aves silvestres migratórias marinhas (2); somente em maio de 2025 houve confirmação do primeiro foco em granja comercial de aves domésticas (3). O primeiro registro oficial foi no Espírito Santo, com confirmação laboratorial em dois *Thalasseus acuflavidus* e um *Sula leucogaster*.

Material e Métodos: Em 22/02/2024, a equipe do Projeto de Monitoramento de Praias da Bacia de Campos (PMP/BC-ES) resgatou um *Sterna hirundo* com sinais neurológicos leves (fraqueza, incoordenação, paresia) em São João da Barra – RJ. No dia seguinte, o quadro evoluiu para meneios cefálicos. Seguindo o protocolo estabelecido pelo Serviço Veterinário Oficial (SVO), o animal foi submetido à eutanásia. Em 23/02/2024, outro indivíduo da mesma espécie encalhou no município de São Francisco de Itabapoana – RJ com sintomas neurológicos semelhantes, vindo a óbito logo após a admissão. Ambos os casos foram imediatamente notificados ao Núcleo de Defesa Agropecuária, que, em conjunto com a equipe veterinária do PMP, realizou necropsia e coleta de amostras dos sistemas nervoso, respiratório e digestivo.

Resultados: As amostras foram encaminhadas ao Laboratório Federal de Defesa Agropecuária (LFDA) para análise por RT-qPCR, com resultado positivo para Influenza Aviária H5N1 nos dois animais. A partir desses registros, a região do litoral norte fluminense foi considerada área de foco. Nos 30 dias subsequentes, foram resgatados 12 novos *S. hirundo* na região. Os indivíduos que já apresentavam sintomas neurológicos no momento do resgate foram eutanasiados conforme o protocolo sanitário (4). Já os animais inicialmente assintomáticos foram mantidos em quarentena, mas desenvolveram sinais neurológicos entre 1 e 2 dias após a admissão, sendo também submetidos à eutanásia.

Discussão e Conclusão: A atuação do PMP/BC-ES envolveu a articulação entre vigilância sanitária, conservação da biodiversidade e educação comunitária, demonstrando a importância da abordagem intersetorial em episódios de doenças infecciosas emergentes. Sob a ótica da medicina da conservação, o médico veterinário de fauna marinha exerce papel fundamental na mitigação de impactos, articulando saúde animal, humana e ambiental (5). Este relato reforça a relevância dos projetos de monitoramento de praias como instrumentos de vigilância ativa em aves costeiras, que são importantes reservatórios naturais da Influenza Aviária. O reconhecimento precoce de sinais clínicos, o fluxo de notificação e a resposta técnica articulada foram essenciais para o controle do foco e para a prevenção de riscos à saúde coletiva.

Referencias: **1**. BRASIL. Ministério da Agricultura e Pecuária (MAPA). Plano de Contingência para Influenza Aviária de Alta Patogenicidade e Doença de Newcastle. Brasília: MAPA, 2023. Disponível em:https://www.gov.br/agricultura/pt-br/assuntos/sanidade-animal-e-vegetal/saude-

animal/influenza-aviaria. Acesso em: 30 jul. 2025. **2**. ORGANIZAÇÃO MUNDIAL DE SAÚDE ANIMAL (OMSA). Código Sanitário para os Animais Terrestres. Sessão 10, Capítulo 1.4 – Infecção por vírus da influenza aviária de alta patogenicidade. Paris: OMSA, 2024. Disponível em: https://www.woah.org/pt/codigos-e-manuais. Acesso em: 30 jul. 2025. **3**. BRASIL. Ministério da Agricultura, Pecuária e Abastecimento. Portaria MAPA nº 795, de 15 de maio de 2025. Declara estado de emergência zoossanitária no município de Montenegro-RS por 60 dias em razão da detecção de IAAP em granja comercial. Diário Oficial da União: seção 1, Brasília, DF, 16 mai. 2025. **4**. RIO DE JANEIRO (Estado). Secretaria Estadual de Agricultura, Pecuária, Pesca e Abastecimento. Plano de contingência para Influenza Aviária Altamente Patogênica (IAAP) no Estado do Rio de Janeiro: versão 1.0. Rio de Janeiro, maio 2023. 129 p. **5**. INSTITUTO CHICO MENDES DE CONSERVAÇÃO DA BIODIVERSIDADE (ICMBio). Relatório de Gestão Integrada dos Projetos de Monitoramento de Praias (PMP). Brasília: ICMBio, 2023. Disponível em: https://www.icmbio.gov.br/portal/. Acesso em: 30 jul. 2025.

Palavras-chave: Gripe aviária; medicina da conservação; saúde única.
Keywords: Bird flu; conservation medicine; one health.

CORREÇÃO CIRÚRGICA DE “GILL COVER CURLING” EM ARUANÃ-ASIÁTICA (*Scleropages formosus*): RELATO DE CASO

Surgical correction of “gill cover curling” in asian arowana (*Scleropages formosus*): case report

Marcel Freitas de Lucena[1*]; Alessandro Ferraz Abdo Bijjeni[1]; Andrea Juliana Diaz Forero[1]; Alexia Oliveira Liu[1]; Eduarda Correia Avellar[1]; Leliane Teles da Rocha Ianhes[1]; Marília Rosa Alves[1]; Karoline Daynez Misson[1]

1 – Clínica Exotic Pets, São Paulo, São Paulo.

*E-mail do autor: marcelflucena@gmail.com

A aruanã-asiática (*Scleropages formosus*) possui elevado valor ornamental, sendo uma das mais comercializadas no mercado internacional de aquarismo (1). O cultivo intensivo tem sido associado ao surgimento de diversas afecções, entre as quais se destaca o *gill cover curling* (enrolamento do opérculo). Essa condição está associada a fatores como má qualidade da água (níveis elevados de amônia e nitrito, oscilações bruscas de pH e temperatura), superlotação e estresse crônico (1,2). Sua fisiopatologia caracteriza-se pela proliferação de tecido conjuntivo na margem opercular, que se dobra para o interior da cavidade branquial, restringindo a abertura e comprometendo o fluxo hídrico. Essa alteração prejudica a oxigenação, predispõe a lesões traumáticas e infecções secundárias, podendo levar a distúrbios osmorregulatórios, natatórios e óbito (1,2). Relata-se um caso de correção cirúrgica desse tipo de afecção em um exemplar de aruanã-asiática (*Scleropages formosus)*, com aproximadamente 5 anos de idade e 0.840Kg. O animal, mantido em aquário comunitário de grandes predadores, alimentado principalmente com tenébrios e tetras, apresentava histórico de 90 dias de progressiva deformidade hiperplásica opercular bilateral, acompanhada de redução da atividade natatória e dificuldade no controle de profundidade, além de anorexia. Os parâmetros da água no tanque de origem foram considerados adequados para a espécie. O exame clínico revelou hiperplasia opercular bilateral, além de comprometimento significativo do padrão natatório, aumento de movimentos operculares e evidente dificuldade no controle de flutuabilidade. O índice de condição corporal foi avaliado como abaixo do ideal. Os exames complementares, incluindo hemograma, perfil bioquímico e avaliação radiográfica, não demonstraram alterações dignas de nota. Com base nos achados clínicos, estabeleceu-se o diagnóstico de *gill cover curling* em estágio avançado, indicando a necessidade de intervenção cirúrgica. Para o procedimento, preparou-se um tanque cirúrgico de 5 litros com água tratada, mantendo temperatura controlada a 28°C e oxigênio dissolvido >2 mg/L por meio de concentrador de oxigênio. O protocolo anestésico incluiu pré-medicação com morfina (5 mg/kg IM) e midazolam (1 mg/kg IM), seguida de indução com propofol (5 mg/kg, aplicação branquial). O procedimento foi realizado com o animal posicionado em decúbito lateral. Utilizou-se uma tesoura Metzenbaum para a ressecção do excesso de tecido opercular, com

auxílio de uma pinça anatômica para tração e exposição adequada do flap opercular (Figura 1). A exérese foi realizada de forma circular, seguindo o contorno anatômico natural do opérculo, com especial atenção para preservar a vascularização marginal. Foi deixada uma margem de segurança aproximadamente 30% menor que o padrão anatômico normal, como medida profilática para compensar possíveis recidivas de crescimento tecidual. A hemostasia foi obtida por meio da compressão com gaze estéril umedecida em solução fisiológica. O protocolo medicamentoso incluiu dexametasona (0,2 mg/Kg) a cada 24 horas durante 2 dias, vitamina A (2000 UI/Kg) e vitamina C (3 mg/Kg) a cada 24h por via intramuscular por 7 dias e sal (5g/L). Após 1 semana de tratamento, o animal passou a corrigir flutuação como esperado, além de manter movimentação opercular adequada e retorno da alimentação. Este relato descreve com êxito o manejo cirúrgico de um caso avançado de *gill cover curling* em aruanã-asiática.

Referências: 1) TAE-YOUP, Oh; GOMEZ DENNIS, K. Treatment in Gill Cover Curling of Arowana. **Journal of Veterinary Clinics**, v. 24, n. 1, p. 56-58, 2007. 2) WILLIAM G, JULIA C. X. Arowanas health management. In: The asia arowana, 1 st ed. Singapore, Dragon fish Industry, 1999: 79-80.

Palavras-chave: Afecções em peixes; Cirurgia reconstrutiva; alteração em opérculo
Keywords: Fish conditions; Reconstructive surgery; changes in the operculum



Figura 1. Utilizou-se uma tesoura Metzenbaum para a ressecção do excesso de tecido opercular, com auxílio de uma pinça anatômica para tração e exposição adequada do flap opercular.

HIPERPLASIA DE CENTROS MELANOMACRÓFAGOS EM TECIDO HEPÁTICO DE *Phrynops geoffroanus*

Hyperplasia of melanomacrophagous centers in liver tissue of *Phrynops geoffroanus*

Cibely Maria Batista Souza[1], Aquiles Vicente Pereira[1], Ana Yaclara Vieira Lima[1], Isadora Teixeira de Morais[1], Giovanna Queiroz Silveira Martins[1], Ismael Lira Borges[1], Joyce Galvão de Souza[1], Telma de Sousa Lima[1]

[1]Universidade Estadual do Ceará, Tauá, Ceará

*Email do autor correspondente: cibely.souza@alunouece.com.br

Introdução: Melanomacrófagos (MM) são células fagocitárias pigmentadas encontradas em tecidos linfoides de animais pecilotérmicos. A cor escura dessas estruturas se dá pelo acúmulo de pigmentos de melanina, lipofuscina e hemossiderina, tornando-os facilmente distinguíveis nos tecidos (1). Agregados de melanomacrófagos são denominados Centros Melanomacrófagos (MMCs, do inglês melanomacrophage centers) e, em geral, consistem em estruturas difusas e menos organizadas em rim e fígado, enquanto são bem organizados no tecido esplênico (2). **Material e Métodos:** Um exemplar de *Phrynops geoffroanus*, macho, adulto, foi encaminhado para necropsia após ser encontrado morto no recinto do centro de reabilitação onde havia sido recebido após resgate, sem apresentar sinais clínicos prévios. **Resultados**: No fígado foram observados, entremeando os cordões de hepatócitos, áreas multifocais a coalescentes, aleatórias, constituídas por agregados celulares (de tamanhos variados) compostos por células globosas, de núcleo redondo, excêntrico, citoplasma amplo e preenchido por grande quantidade de grânulos marrom escuros a enegrecidos, por vezes encobrindo completamente o núcleo. A morfologia desses agregados são condizentes com Centros Melanomacrófagos, os quais estavam, por vezes, associados a secções longitudinais intra e extravasculares, de aproximadamente 10 a 15 micrômetros de diâmetro, e 150 a 250 micrômetros de comprimento, e cutícula fina eosinofílica, sugestivas de larvas de nematódeos rabditiformes (**Figura 1**)**. Discussão e Conclusão** O diagnóstico de hiperplasia de MMCs associado a nematódeos intravasculares em fígado de *Phrynops geoffroanus* foi estabelecido a partir dos achados histopatológicos. MMCs são descritos em peixes, anfíbios e répteis (3), nos quais exercem tanto função não imunológica quanto imunológica. A função imunológica de MMCs está atrelada à fagocitose de agentes infecciosos e foi descrita, *in vitro*, em tartarugas com infecções bacterianas, fúngicas e parasitárias (4). Esses resultados reforçam que, dada a pigmentação inerente aos melanomacrófagos, a resposta de MMCs a patógenos pode ser facilmente visualizada e quantificada em microscopia óptica, sem a necessidade de reagentes caros específicos para cada espécie (3), particularmente em tecidos autolisados. Além disso, hiperplasia de MMCs pode ser um indicador útil da resposta imune pecilotérmica bem como da saúde ecossistêmica (5). Pelo conhecimento dos autores, não há dados publicados sobre a atividade dos melanomacrófagos em *Phrynops geoffroanus.* A avaliação desses centros foi possibilitada mesmo ante moderado a avançado estado de autólise. Frequentemente o diagnóstico patológico em répteis é prejudicado devido às condições de conservação do cadáver, e isso se dá, em parte, pelo aumento da temperatura intra-celomático conferido pela espessura de carapaça e plastrão. Dessa forma, mesmo diante de amostras autolisadas, a avaliação histopatológica de centros de melanomacrófagos (MMCs) pode contribuir no diagnóstico post mortem de pecilotérmicos, e consistir em uma medida simples e rotineiramente aplicável na interpretação do status imunológico desses animais, bem como para a verificação da saúde dos ecossistemas.

Referencias: **1)** Viana HC, et al. Aggregation of hepatic melanomacrophage centers in *S. herzbergii* (Pisces, Ariidae) as indicators of environmental change and well-being. Arq Bras Med Vet Zoot 2011; 73:868-876. **2)** Press CM, et al. Immune and enzyme histochemical phenotypes of lymphoid and nonlymphoid cells within the spleen and head kidney of Atlantic salmon (*Salmo salar* L.). Fish Shellfish Immunol 1994; 4:79–93. **3)** Steinel NC, Bolnick DI. Melanomacrophage centers as a histological indicator of immune function in fish and other poikilotherms. Fronti immunol 2017; 8:827. **4)** Johnson JC, et al. Reptilian melanomacrophages function under conditions of hypothermia: observations on phagocytic behavior. Pigment Cell Res 1999; 12:376–382. **5)** Sayed AH, Younes HA. Melanomacrophage centers in *Clarias gariepinus* as an immunological biomarker for toxicity of silver nanoparticles. Journal of microscopy and ultrastructure 2017; 5:97-104.

Palavras-chave: Fígado; histopatologia; répteis.
Keywords: Liver; histopathology; reptiles.

Figura 1: Fígado com hiperplasia de Centros Melanomacrófagos parasitária em *Phrynops geoffroanus* do nordeste do Brasil. **A)** Distribuição aleatória de MMCs em parênquima hepático. HE, obj. 4x. **B)** Evidenciação de MMCs caracterizados por contornos irregulares marrom escuros, de tamanhos variados. HE, obj. 40x. **C)** Notar coalescência de MMCs e associação com larva de nematódeo extravascular HE, obj. 40x. **D)** Larva de nematódeo intravascular associada a congestão e presença de MMC perivascular. HE, obj. 40x.

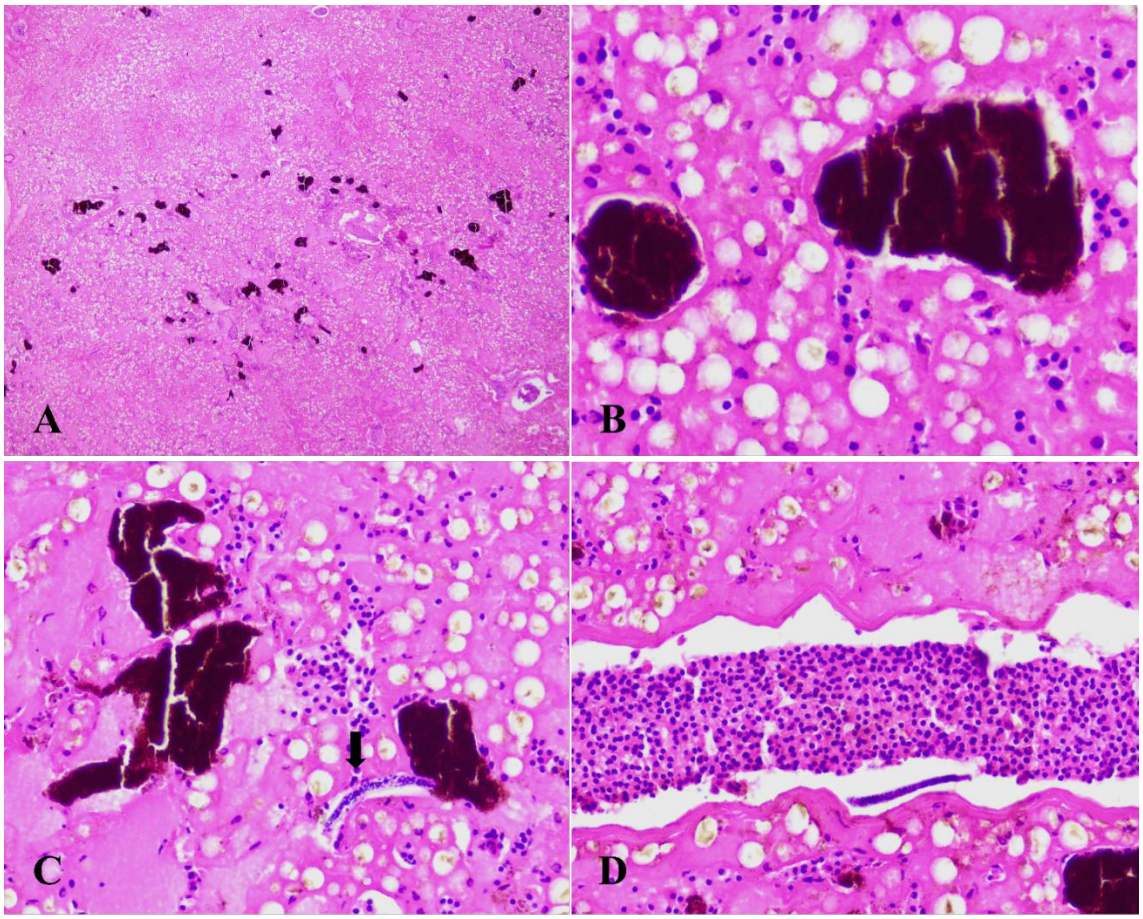

OSTEOSSÍNTESE EM CAPÍTULO DE ÚMERO EM TAMANDUÁ-BANDEIRA (*Myrmecophaga tridactyla*) E MANEJO PÓS-OPERATÓRIO COM TALA SPICA

Humeral Capitulum Osteosynthesis in a Giant Anteater (*Myrmecophaga tridactyla*) and Postoperative Management with a Spica Splint

João Pedro Nunes Soares[1], Ana Rita Barbosa Lessa[2], Isabella Abreu Castro[2], Debora Aroeira Mueller[2], Beatriz Caroline Cabral Ibelli[2], Márcio de Barros Bandarra[2], Cleo Mendes Vargas[1]

[1]Faculdade de Medicina Veterinária, Universidade Federal do Rio grande do Sul, Porto Alegre, Rio Grande do Sul
[2]Faculdade de Medicina Veterinária, Universidade Federal de Uberlândia, Uberlândia, Minas Gerais.

*Email do autor correspondente: pedronshp@gmail.com

O tamanduá-bandeira (*Myrmecophaga tridactyla*) é um mamífero que pertence à ordem *Pilosa* e habita áreas abertas e florestas da América do Sul. Classificado como Vulnerável, sofre com a perda de habitat, atropelamentos, incêndios e ataques de cães — impactos diretos das atividades humanas (1). O manejo de fraturas em membros torácicos nessa espécie, apresenta elevado grau de complexidade, a anatomia singular e pouco familiar da espécie, associada à musculatura robusta e à urgência em restabelecer rapidamente a função do membro, intensificam esses desafios (2). O objetivo deste relato é descrever um procedimento cirúrgico e o manejo pós-operatório utilizando tala spica em um indivíduo de tamanduá-bandeira. Um tamanduá-bandeira macho, pesando 32 kg, foi encontrado à margem de uma rodovia com suspeita de atropelamento e encaminhado para atendimento emergencial. Na avaliação inicial, realizada sob sedação com metadona (0,3 mg/kg IM), cetamina (5 mg/kg IM) e midazolam (0,4 mg/kg IM), apresentava lacerações nos membros torácicos e pélvicos, edema em membro torácico esquerdo e hifema no olho esquerdo. O exame físico revelou hipotermia, taquicardia, pulso filiforme, mucosas normocoradas e desidratação moderada. Foi encaminhado para exame radiográfico, que demostrou uma fratura completa e desalinhada no capítulo do úmero esquerdo, com perda parcial da congruência articular umerorradial e umeroulnar,além de aumento de volume em tecidos moles adjacentes **(Figura 1A)**. Após estabilização clínica, foi indicada intervenção cirúrgica para correção da fratura. O procedimento foi conduzido sob protocolo anestésico inicial (MPA) com bloqueio anestésico regional por bupivacaína (0,5 mg/kg) e anestesia geral induzida por propofol (6 mg/kg) e mantida com isofluorano. Com o paciente posicionado em decúbito lateral direito, a fratura do capítulo umeral foi exposta, removido tecido fibrótico e os fragmentos reposicionados anatomicamente. A estabilização foi feita com um pino intramedular de 2 mm, associado a parafuso com função compressiva, fixando adequadamente o foco da fratura. A miorrafia foi realizada utilizando fio de ácido poliglicólico 2-0. Os músculos seccionados foram suturados em padrão Wolff e os apenas divulsionados em padrão Sultan. A aproximação da pele foi realizada com sutura subdérmica em padrão zig-zag (walking sutures), também com fio PGA 2-0, e o fechamento cutâneo com fio de nylon 0, em padrão Sultan. A radiografia pós-operatória imediata confirmou o alinhamento satisfatório e a correta posição dos implantes **(Figura 1B).** O membro foi imobilizado com tala spica feita com algodão ortopédico e gesso sintético, destinada a restringir os movimentos do ombro e cotovelo, favorecendo a consolidação óssea e o controle da

dor (3) **(Figura 2A)**. No pós-operatório imediato, o animal já apoiava o membro e deambulava no recinto. Após 90 dias, realizou-se nova avaliação radiográfica, que evidenciou adequada ossificação **(Figura 2B)**. O indivíduo permanece em processo de reabilitação, visando o retorno à vida livre no menor tempo possível,demostrando como os centros de reabilitação de fauna desempenham papel crucial para garantir o manejo adequado e aumentar as chances de reintegração do animal ao seu habitat natural (4).

Referencias: **1)** IUCN SSC Anteater, Sloth and Armadillo Specialist Group. Myrmecophaga tridactyla. The IUCN Red List of Threatened Species 2014: e.T14219A47441946. 2014. **2)** Minto BW, Magalhães TV, Lucena DVF, Soriano IM, Barranco GHF, Dias LGGG, et al. Humeral fracture repair using a robust fixation in an adult Giant Anteater (Myrmecophaga tridactyla): case report. Arq Bras Med Vet Zootec. 2021;73(3):647–52. **3)** Fossum TW. Small animal surgery. 5th ed. St. Louis: Elsevier; 2019. p.1218-1220. **4)** Cubas ZS, Silva JCR, Catão-Dias JL. Tratado de animais selvagens: medicina veterinária. 2ª ed. São Paulo: Roca; 2014. p.1131-1138.

Palavras-chave: Cirurgia ortopédica veterinária, imobilização ortopédica, reabilitação
Keywords: Veterinary orthopedic surgery, orthopedic immobilization rehabilitation

Figura 1: Imagem radiográfica de rádio, ulna e úmero esquerdos em vista crânio caudal em tamanduá-bandeira (*Myrmecophaga tridactyla*) A) Imagem radiográfica pré-operatória demonstrando fratura completa e desalinhada no capítulo do úmero esquerdo. B) Imagem radiográfica do pós-operatório de osteossíntese em úmero esquerdo demonstrando alinhamento ósseo.

Figura 2: A) Tala spica utilizando algodão ortopédico e gesso artificial em tamanduá-bandeira (*Myrmecophaga tridactyla*). B) Imagem radiográfica de 90 dias de pós-operatório demonstrando consolidação e formação de calo ósseo.

DESCRIÇÃO E TRATAMENTO DE ÚLCERA DE CÓRNEA EM NEONATO DE PEIXE-BOI-MARINHO *(Trichechus manatus*): RELATO DE CASO

Description and treatment of corneal ulcer in a neonate manatee (*Trichechus manatus)*: Case report

Juliana Maia de Lorena Pires[1], Matheus Félix Martins Paiva[1]*, Fernando da Costa Fernandes[1], João Maurício Ferreira Aguiar[1], João Victor Pessoa Fernandes[1], Hodias Sousa de Oliveira Filho[1], Augusto Carlos da Bôaviagem Freire[1]

[1]Projeto Cetáceos da Costa Branca/ Universidade do Estado do Rio Grande do Norte (PCCB/UERN)
*Email do autor correspondente: mvmatheusf@gmail.com

Introdução A úlcera de córnea é caracterizada por lesões e inflamações nas regiões da córnea, que podem ser classificadas em superficiais ou profundas, possuindo uma ampla variedade de causas. O diagnóstico é feito por meio dos sinais clínicos e da retenção do corante de fluoresceína, que auxilia na identificação da extensão da úlcera corando o epitélio lesado na tonalidade verde brilhante (1). Por possuir alta incidência em animais domésticos, mas pouco relatada em animais marinhos, especialmente os sirênios, o objetivo deste relato é descrever as lesões encontradas, a evolução e a eficácia no tratamento de úlcera de córnea em um indivíduo, neonato de peixes-boi-marinho (*Trichechus manatus*), recém encalhado e resgatado pelo Projeto Cetáceos da Costa Branca – Universidade do Estado do Rio Grande do Norte (PCCB-UERN). **Relato de caso:** Durante exame físico pós encalhe, foi observado epífora, fotofobia, edema de córnea e hiperemia conjuntival, além de opacidade e mancha arredondada de coloração branca em ambos os olhos. Foi realizado o teste de fluoresceína mostrando a extensão e a profundidade da úlcera de córnea com resultado positivo. No segundo dia pós encalhe foi observado piora das lesões oftálmicas, com aumento progressivo do edema corneano. O tratamento terapêutico adotado foi limpeza tópica da região oftálmica com solução estéril NaCl 0,9% refrigerada, a fim de auxiliar na redução do edema, e estímulos dolorosos, seguido de colírio antibiótico, com ciprofloxacina em uma base de Sulfato de Condroitina a 20% (2 gotas/TID/15 dias), antiinflamatório, com diclofenaco sódico 0,1 % (2 gotas/TID/10 dias), juntamente à pomada epitelizante a base de acetato de retinol, metionina e cloranfenicol (TID/10 dias), sendo o intervalo entre fármacos, de 60 segundos, para permitir absorção adequada. Foi observado início da regressão da hiperemia conjuntival e de edema de córnea 72 horas após início do tratamento, e uma total e completa recuperação das lesões em 15 dias da intervenção terapêutica. De acordo com o histórico de encalhe, e características dos achados, a causa das lesões tem como origem primária a abrasão traumática da região ocular por dendritos e substrato arenoso, e prolongada exposição solar, causando também ceratite. **Discussão:** Diferente de outras espécies, o peixe-boi possui a córnea vascularizada, que é uma característica única de adaptação evolutiva devido à sua capacidade única de se mover entre água salgada, salobra e doce, e que auxilia plenamente na rápida recuperação de lesões oftálmicas, sendo grande aliada na recuperação das lesões (2). **Conclusão:** Levando em consideração os desafios do manejo de lesões oftálmicas em animais aquáticos, o protocolo adotado demonstrou-se eficaz para o tratamento das lesões oftálmicas em neonatos de peixe-boi-marinho, demonstrando resolução precoce e clinicamente seguro, podendo subsidiar abordagens para outros casos com diagnóstico semelhantes.

Referencias: **1)** Slatter, D et al. Cornea e esclera.In:Roca. Fundamentos de Oftalmologia Veterinária. 3rd ed. São Paulo: 2005. p. 1368 a 1396. **2)** Harper, J. Y.et al. Corneal vascularization in the Florida manatee *(Trichechus manatus latirostris)* and three-dimensional reconstruction of vessels. Veterinary ophthalmology 2005; 8(2):89-99.

Palavras-chave: Oftalmologia, terapêutica, sirênios.

Keywords: Ophthalmology, therapeutics, sirenians.

Autorizações: SISBio nº 13694-15

Agências Financiadoras: Projeto de Monitoramento de Praias da Bacia Potiguar (PMP-BP)/ Petrobrás

REABILITAÇÃO NEUROLÓGICA POR MEIO DE CINESIOTERAPIA EM TAMANDUÁ-BANDEIRA (*Myrmecophaga tridactyla):* PRIMEIRO CASO DESCRITO

Neurological Rehabilitation Through Kinesiotherapy in a Giant Anteater (*Myrmecophaga tridactyla*): First Case Report

Juliana Dias Silveira [1]*, Tânia Ribeiro Junqueira Borges [2], Lucas Micael Freire Pereira [1], João Paulo Ambrosio da Silva [1], Betânia Pereira Borges [2], Giovanna Luiza Vieira de Carvalho [1], Júlia Eva Gontijo Soares [1], Natasha Ayete La Menza [1].

[1] Faculdade de Agronomia e Medicina Veterinária, Universidade de Brasília, Brasília.
[2] Fundação Jardim Zoológico de Brasília, Brasília..

*mvjulianadias@gmail.com

Introdução: O tamanduá-bandeira (*Myrmecophaga tridactyla*), classificado como vulnerável à extinção, enfrenta diversas ameaças como atropelamentos, fragmentação de habitat, além de ataques, o que resulta em uma alta mortalidade e baixa taxa de reintrodução da espécie (1).
Relato de caso: Nesse contexto, um tamanduá-bandeira macho adulto de 35 kg foi admitido para atendimento apresentando lesões perfurantes em abdômen, membros pélvicos e torácicos, compatíveis com mordeduras de cães, assim como suspeita de miopatia por captura e trauma crânioencefálico. Encontrava-se em estado comatoso, com hemorragia ocular, nistagmo, opistótono, bradicardia, hipoglicemia, hipoxemia, desidratação, enterite e infestação por carrapatos. Após estabilização medicamentosa do quadro clínico e neurológico, o animal foi encaminhado à fisioterapia devido a considerável perda de massa muscular (30 kg; EC: 1,5), propriocepção e coordenação (2). Foram instituídos protocolos fisioterapêuticos adaptados à progressão do quadro do paciente, compostos por exercícios de cinesioterapia e massoterapia associados (3), realizados três vezes por semana e alimentação hipercalórica forçada. Inicialmente, a terapia consistiu em mobilização passiva das articulações dos membros, sustentação assistida por períodos de cinco segundos e massagens para alívio das tensões cervicais e torácicas. Nas primeiras duas semanas, observou-se evolução no quadro, com transição do decúbito constante para exercícios de isometria sentado e *sit-to-stand*, para deambulação assistida em círculos e para marcha autônoma em corredor. Nesse período, o animal começou a se alimentar de forma espontânea, e o alimento foi usado como reforço positivo nas sessões futuras. Após um mês de fisioterapia, constatou-se ganho de peso (tabela 1), melhora na amplitude de movimento, propriocepção, coordenação e capacidade de caminhar em linha reta. Nessa etapa, os exercícios focaram em isometrias em desníveis, obstáculos e apoio em três membros, cruciais para aprimorar a consciência corporal e desenvolvimento da musculatura de *core*. Com dois meses, o protocolo foi reajustado para promover hipertrofia muscular, resistência física e alongamento de musculaturas encurtadas. O paciente conseguia manter isometrias por mais de um minuto, realizar obstáculos no cavalete com diferentes níveis, assim como percorrer distâncias maiores durante a fisioterapia. Entre o terceiro e sexto mês, o animal foi transferido para um recinto maior, com a fisioterapia integrada à estrutura do ambiente (desníveis, degraus, árvores e texturas diferentes) (4). Houve ganho progressivo de peso (tabela 1) e melhora funcional. Exercícios específicos como flexão de braço e isometria em dois apoios foram acrescidos para mimetizar comportamentos inatos da espécie (4). O animal foi considerado apto para alta uma vez que as funções musculoesqueléticas, fisiológicas e comportamentais foram restauradas (figura 1).
Discussão e Conclusão: A intervenção fisioterapêutica demonstrou eficácia na reabilitação neuromuscular do tamanduá-bandeira, promoveu melhora significativa na musculatura, amplitude de movimento, propriocepção e coordenação motora, bem como a recuperação das funções

fisiológicas. A progressiva adaptação dos protocolos, com inclusão de cinesioterapia associada ao enriquecimento ambiental, facilitou a plasticidade funcional e o restabelecimento dos padrões motores específicos da espécie. Este relato pioneiro ressalta a importância da abordagem fisioterapêutica integrada no manejo clínico de pacientes silvestres com comprometimento neurológico e musculoesquelético, e que contribuiu para a restauração da funcionalidade e da qualidade de vida.

Referências: **1)** A Martins, N. B., Pinto, N. N. R., Silva, T. S. G., & Hora, A. S. Threats to the conservation of the vulnerable giant anteater (Myrmecophaga tridactyla) in the Cerrado biome: a retrospective survey. Brazilian Journal of Veterinary Medicine, v. 45, e001023, 2023 **2)** Rabelo, Rodrigo Cardoso; Araya, Felipe Javier Lillo. Trauma Cranioencefálico. In: Rabelo, Rodrigo. Emergências em Pequenos Animais: Condutas Clínicas e Cirúrgicas no Paciente Grave. 1 ed. Rio de Janeiro: Elsevier, Cap.27, 2012. **3)** Sims, C.; Waldron, R.; Marcellin-Little, D. J. Rehabilitation and physical therapy for the neurologic veterinary patient. Veterinary Clinics: Small Animal Practice. Elsevier Inc, 45(1):1-21, 2015. **4)** Miranda, Flávia. Dados de Comportamento de Tamanduá-bandeira (Myrmecophaga tridactyla) em cativeiro; In: Miranda, Flávia. Manutenção de Tamanduás em Cativeiro. 1 ed. São Carlos: Editora Cubo, Cap.6:62-79,2012.

Palavras-chave: Trauma; Xenarthra; Fisioterapia
Keywords: Trauma; Xenarthra; Physical therapy

Tabela 1: Curva evolutiva do ganho de peso do animal, desde o recebimento do mesmo até a última pesagem após 6 meses de fisioterapia.



Figura 1: (a) Tipoia improvisada para descarga de peso; (b) início da fisioterapia com suporte para posição sentada; (c) obstáculos com apoio em três pontos; (d) exercício isométrico em dois membros com apoio e estímulo alimentar; (e) sustentação isométrica em dois membros sem apoio; (f) sexto mês, caminhada sem dificuldades.


A
B
C
D
E
F

ADENOCARCINOMA INTESTINAL EM SAPO-CURURU (*Rhinella marina*): RELATO DE CASO
Intestinal adenocarcinoma in a cane toad (*Rhinella marina*): case report

Lívia Maria Belmiro de Sousa[1]*, Isabelle Samara dos Santos[2], Karoline Lacerda Soares[3], Aksa Ingrid Vieira Batista[4], Roberto Citelli de Farias[4], Mayara Leal Firmino da Silva[4], Rodolfo Monteiro Bastos[4], José Ferreira da Silva Neto[2]

[1]Universidade Federal da Paraíba, Areia, Paraíba.
[2]Uniesp Centro Universitário, João Pessoa, Paraíba.
[3]Universidade Federal de Campina Grande, Campina Grande, Paraíba.
[4]Espaço Pet Bancários, João Pessoa, Paraíba.

*Email do autor correspondente: livia.belmiro@academico.ufpb.br

Introdução: A incidência de neoplasias malignas é notadamente rara em anfíbios. Seus mecanismos celulares de autorregulação e controle durante a sua regeneração são responsáveis por sucessivas reações antimutagênicas (1). Entretanto, alguns indivíduos que compõem a ordem dos Anuros são mais suscetíveis, uma vez que tais processos ocorrem apenas antes da metamorfose (2). Tratando-se de neoplasias gastrointestinais, os adenocarcinomas intestinais têm sido relatados em algumas espécies de sapos, possuindo um caráter invasivo e metastático (3,4). O objetivo deste trabalho é relatar o caso de um adenocarcinoma intestinal em um sapo-cururu (*Rhinella marina*).
Relato de caso: Um anfíbio, espécie *Rhinella marina*, fêmea, 7 meses de idade, foi encaminhado até a clínica veterinária com histórico de disquesia e fezes contendo sangue e líquido enegrecido. No local, foi prescrito e realizado o exame de ultrassonografia abdominal que constatou a presença de uma massa em região medial da cavidade celomática medindo em torno de 3,5 cm x 2,04 cm, delimitada por parede hipoecogênica, com interior parenquimatoso, heterogêneo e que apresentava movimentação de material ecogênico (peristaltismo intestinal) de padrão não evolutivo. Além disso, uma radiografia de corpo inteiro nas projeções latero-lateral e dorsoventral realizada em seguida não demonstrou alterações no momento do exame. A paciente foi submetida a uma celiotomia exploratória que demonstrou conformação normal do estômago até início do cólon, onde foi detectada uma estrutura nodular transmural **(Figura 1)** que foi excisada e conservada em formol a 10% para posterior processamento e análise histopatológica.Na avaliação macroscópica foram observados três fragmentos de aspecto irregular, acastanhado e entremeados por áreas enegrecidas que, ao corte, revelaram superfície macia, compacta, lisa, brilhante e amarelada. Na microscopia óptica notou-se a presença de uma proliferação epitelial maligna com alta densidade celular, infiltrativa, não delimitada, formando túbulos e ácinos que substituíam a mucosa intestinal e se estendiam pela submucosa, muscular até a serosa. As células encontradas eram poligonais, de limites distintos, com citoplasma eosinofílico e homogêneo e, por vezes, contendo vacuolizações **(Figura 2)**. O núcleo se caracterizava como redondo a oval, basofílico, com cromatina frouxa, contendo 1 a 2 nucléolos evidentes. Havia anisocitose acentuada e anisocariose moderada, assim como 13 figuras de mitose em 10 campos de maior aumento (Obj. 40x). Em permeio a neoformação observou-se quantidade moderada de tecido conjuntivo fibroso e neovascularização. Ademais, notavam-se áreas de hemorragia e infiltrado inflamatório multifocal a coalescente acentuado composto de células mononucleares. As margens se apresentavam comprometidas.
Discussão e conclusão: Dessa forma, a descrição mostrou-se compatível com um adenocarcinoma intestinal. Assim, apesar de rara, a prevalência de neoformações malignas em sapos pode estar associada ao aumento de sua vida útil sob cuidados humanos (5). Todavia, a

paciente acometida enquadra-se como jovem para afirmar essa correlação, o que requer um estudo genético aprofundado do caso. Conclui-se que a análise histopatológica foi imprescindível no diagnóstico do adenocarcinoma intestinal, tendo em vista a escassez de estudos relacionados a tal enfermidade nessa espécie.

Referências: **1)** Torres-Dimas E, *et al.* Cancer in Amphibia, a rare phenomenon? Cell Biology International 2022;46:1992–1998. **2)** Ruben LN, *et al.* Resistance to cancer in amphibians: a role for apoptosis? Altern Lab Anim. 2013 Jul;41(3):231-4. **3)** Vaughan-Higgins R, *et al*. A Splendid Tree Frog with Edema Syndrome and Intestinal Adenocarcinoma. Veterinary Clinics of North America Exotic Animal Practice. 2006; 9(3):583-7. **4)** HEDLEY J, HORNBY JM. Reptile and amphibian gastroenterology. Vet Clin Exot Anim. 2025 May; 28 (2):295–313. **5)** Compton Z. , *et al*. Cancer Prevalence across Vertebrates. Cancer Discovery 2025;15:227–44.

Palavras-chave: Câncer; medicina de anfíbios; neoplasia.
Keywords: Cancer; amphibian medicine; neoplasm.

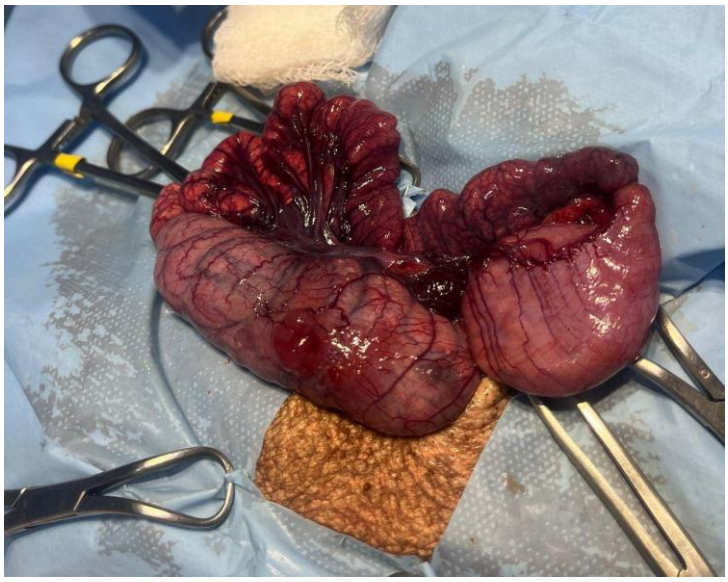

Figura 1: Estrutura nodular transmural em região de cólon encontrada na celiotomia exploratória.

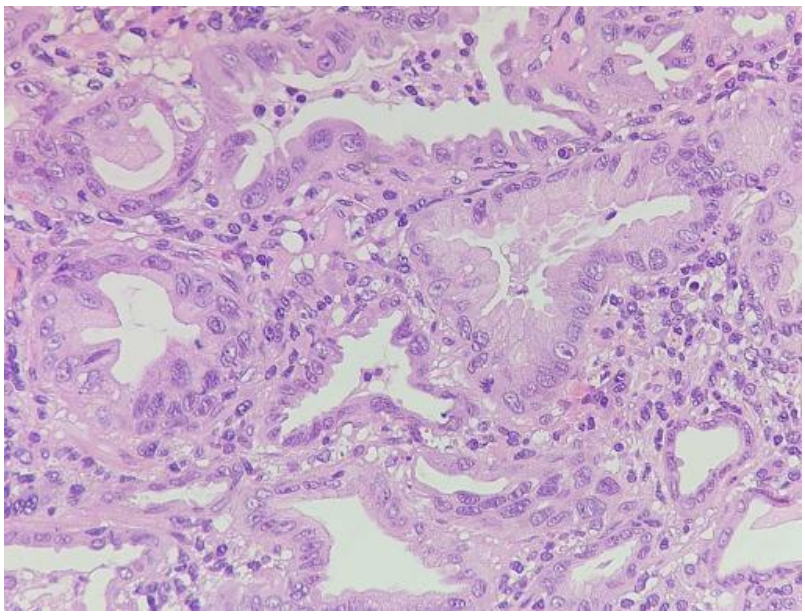

Figura 2: Proliferação epitelial com formação de túbulos e ácinos na mucosa intestinal. H&E obj. 40x.

SARCOMA RENAL EM CORN-SNAKE (*Pantherophis guttatus)*: Relato de Caso

Renal sarcoma in a Corn snake (*Pantherophis guttatus): Case Report*

Felipe Santos da Luz[1], Matheus Italo Bassani Ramos[2], Thaís Lorenzi Blatt[1], Loide de Melo Machado[1], Giovanna Duarte Aguiar[3], Jeferson Rocha Pires[4], Rafael Freitas Nudelman[1];

[1] Médico Veterinário, Prosilvestres Medicina Veterinária;

[2] Discente de Medicina Veterinária na Universidade Federal Rural do Rio de Janeiro;

[3] Discente de Medicina Veterinária na Universidade Estácio de Sá;

[4] Docente de Medicina Veterinária na Universidade Estácio de Sá.

*Email do autor correspondente: luzveterinario@gmail.com

Neoplasias são comumente diagnosticadas em répteis mantidos em cativeiro, com maior prevalência em serpentes, seguidas por lagartos, quelônios e crocodilianos (1, 2). Entretanto, neoplasias renais, como sarcomas, são pouco descritas nessa classe (3). O objetivo deste trabalho é relatar o diagnóstico e manejo cirúrgico de um sarcoma de partes moles grau II em porção renal de Corn-snake *(Pantherophisguttatus)* mantida como animal de estimação. Foi atendida no Rio de Janeiro, em outubro de 2024, uma fêmea de dois anos, pesando 140 g, com histórico de opacificação das escamas após alimentação, sem ocorrência de ecdise, concomitante ao aparecimento de aumento de volume no terço final do corpo. Ao exame físico, observou-se baixo escore corporal e muscular, além de massa palpável. Diante desses achados, a paciente foi internada, recebendo protocolo medicamentoso de suporte e foram realizados exames complementares. O exame laboratorial revelou elevação do ácido úrico. Radiografia contrastada e ultrassonografia não foram conclusivas quanto à topografia da lesão, porém foram sugestivos para processo obstrutivo em terço final de intestino. Com a progressão do aumento do volume e ausência de excretas, foi optado por realizar laparotomia exploratória, em novembro de 2024. Durante o procedimento, identificou-se massa aderida à estrutura renal, sendo realizada nefrectomia unilateral para biópsia excisional (Figura 01). Para técnica cirúrgica, utilizou-se dispositivo eletrocirúrgico bipolar LigaSure™ Covidien LS10 para selamento vascular e ligadura da porção renal, sem necessidade de outro método hemostático. Em exame histopatológico macroscópico, observou-se fragmento irregular pardacento de 5,0 × 2,5 × 2,0 cm, acompanhado de ureter (sem neoplasia) medindo 13,0 × 0,2 cm. Em microscopia, constatou-se neoplasia mesenquimal maligna composta por células fusiformes em feixes curtos entrecruzados, com núcleos alongados, hipercromáticos, anisocariose, mitoses atípicas e áreas de necrose. O diagnóstico foi sarcoma de partes moles

grau II, sugestivo de fibrossarcoma. Houve boa recuperação anestésica e cicatrização satisfatória do procedimento, no pós-operatório imediato, instituiu-se dipirona 25 mg/kg BID, substituída por morfina 2 mg/kg BID diante da persistência de dor, associada a meloxicam 0,25 mg/kg e ceftazidima 30 mg/kg IM à cada 48 h por sete dias. Após melhora clínica inicial, a paciente recebeu alta hospitalar. Durante o acompanhamento devido ao diagnóstico, a paciente apresentou ganho de escore e melhora de parâmetros, mas evoluiu com quadro agudo de convulsão sem resposta à terapêutica, levando o responsável a optar pela eutanásia em janeiro de 2025. O diagnóstico de neoplasias em répteis é desafiador, com prognósticos frequentemente desfavoráveis para tumores malignos (4, 5). A abordagem integrada, combinando exames de imagem e confirmação histopatológica, foi fundamental para identificar a natureza da neoplasia. Entretanto, o desfecho reforça as limitações do tratamento quando a doença é diagnosticada tardiamente. A ausência de melhora sustentada após a cirurgia pode indicar metástases não detectadas ou progressão agressiva, que a intervenção cirúrgica isolada não reverte. O presente relato contribui para a caracterização de tumores renais em serpentes e reforça a importância da integração entre avaliação clínica, intervenção cirúrgica, exame histopatológico e monitoramento pós-operatório.

Referências: 1) Effron M, Griner L, Benirschke K. Nature and rate of neoplasia found in captive wild mammals, birds, and reptiles at necropsy. J Natl Cancer Inst. 1977;59(1):185–98.

2) Sykes JM, Trupkiewicz JG. Reptile neoplasia at the Philadelphia Zoological Garden, 1901–2002. J Zoo Wildl Med. 2006;37(1):11–9.

3) Garner MM. Overview of tumors affecting reptiles. In: Mader DR, Divers SJ, editors. Current Therapy in Reptile Medicine and Surgery. 1st ed. St. Louis: Elsevier; 2014. p. 586–95.

4) Durante K, Adamovicz L, Haynes E, Schnelle AN, Allender MC. A Multi-Institutional Collaboration to Understand Neoplasia, Treatment and Survival of Snakes. J Zoo Wildl Med. 2024;54(4):817-824

5) Solanes Vilanova F, Hellebuyck T, Chiers K. Diagnosis, surgical treatment and outcome of neoplastic disorders in reptiles presented at a veterinary teaching hospital: a retrospective study (2010-2023). Avian, Herpetological, Exotic Mammal, Zoo and Wildlife Medicine (ICARE 2024).

Palavras-chave: Neoplasia, Oncologia, Serpentes
Keywords: Neoplasm, Oncology, Serpents

Figura 1:

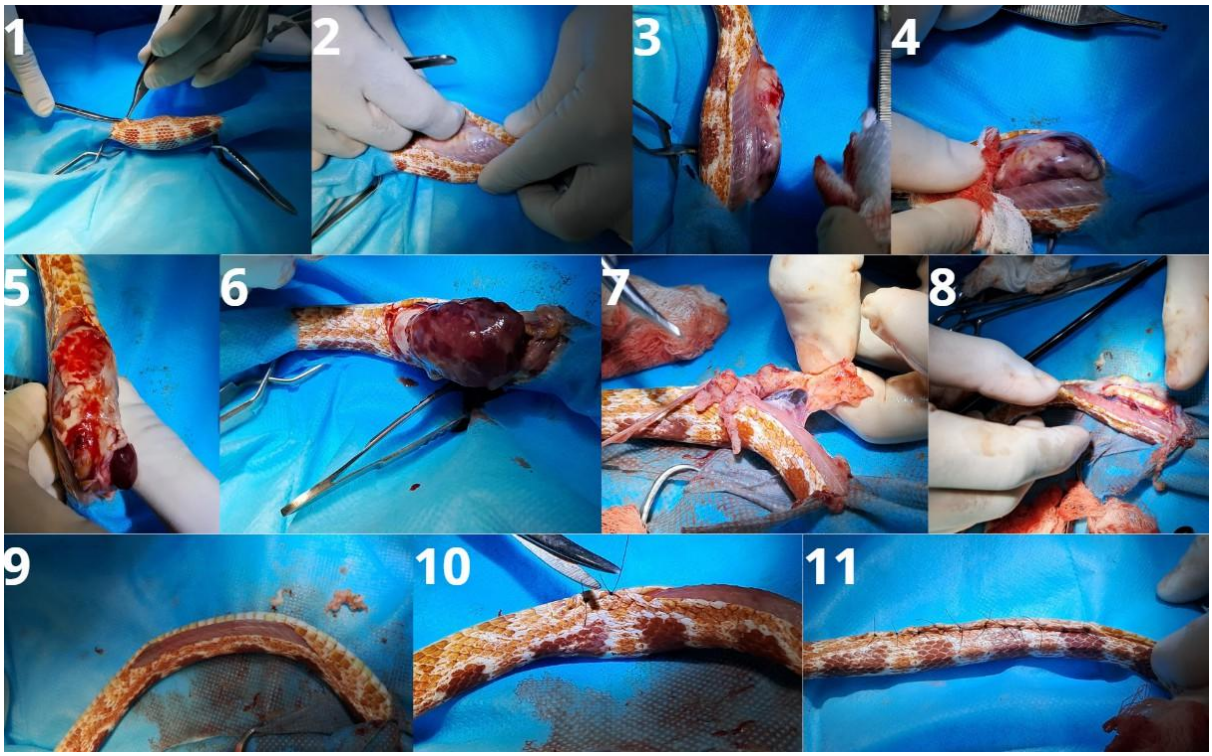

Legenda: Sequência fotográfica da nefrectomia unilateral em *Pantherophis guttatus*, evidenciando: incisão e acesso à cavidade celômica (1–3), exposição da massa aderida à estrutura renal (4–6), dissecção e isolamento do rim acometido (7–8), retirada do órgão (9–10) e síntese da incisão (11).

Figura 2:



VetLab
MEDICINA VETERINÁRIA DIAGNÓSTICA

Requisição :	**829.816**	Paciente :	**Goiabada**	Cliente :	Prosilvestres
Realizado :	**20/11/24**	Espécie :	Repteis	Endereço :	Rua Siqueira Campos, 170 Loja E
Coletado :	07/11/24	Raça :	CORN SNAKE		Copacabana - Rio de Janeiro - Cep : 2203107
		Sexo :	Fêmea	Requisitante :	Dr(a). Thais Lorenzi Blatt
Rota :	4	Idade :	2A, 7M e 5D	Tutor :	

Biópsia com Coloração Especial-Fragmentos de 1 região-lesão

Amostra : Tumor renal
Método : Histopatologia

Macroscopia

Fragmento irregular e pardacento medindo 5,0 x 2,5 x 2,0cm. Acompanha segmento de ureter medindo 13,0cm de comprimento por 0,2 no maior diâmetro.

Microscopia

Fragmento de neoplasia mesenquimal maligna constituída por células fusiformes, dispostas em feixes curtos entrecruzados. Os núcleos são alongados, hipercromáticos com anisocariose e mitoses atípicas. Presença de necrose. Ureter livre de neoplasia.

Conclusão:
Sarcoma de partes moles grau II. Provável fibrossarcoma.

Observações

A interpretação dos resultados dos exames laboratoriais deve ser realizada pelo Médico Veterinário, considerando os dados clínicos e outros exames do animal. Conclusões com os termos 'compatível com' ou 'sugestivo de' não são definitivos e demandam cuidadosa correlação clínica e outras investigações complementares pertinentes.

Assinatura Eletrônica : DRA. MARIANA CAZAUX CRMV 7825

Legenda: Exames complementares realizados, acima a biópsia por histopatologia e abaixo a radiografia contrastada.

INSUFICIÊNCIA DA VALVA ATRIOVENTRICULAR ESQUERDA EM PICA-PAU-DE-CABEÇA-AMARELA (*Celeus flavescens*) : RELATO DE CASO

Left atrioventricular valve insufficiency in a blond-crested woodpecker (*Celeus flavescens)*: Case Report

Adriano de Alvarenga Júnior [1], Carlos Henrique A. de Oliveira [1], Marta Brito Guimarães [1], Caio Nogueira Duarte [2], Antonio José Piantino Ferreira [1], Denise Saretta Schwartz [3]

[1] Departamento de Patologia da Faculdade de Medicina Veterinária e Zootecnia da Universidade de São Paulo (FMVZ/USP)
[2] Serviço de Cardiologia do Hospital Veterinário da Faculdade de Medicina Veterinária e Zootecnia da Universidade de São Paulo (FMVZ/USP)
[3] Departamento de Clínica Médica da Faculdade de Medicina Veterinária e Zootecnia da Universidade de São Paulo (FMVZ/USP)

*E-mail do Autor Correspondente: dealvarenga.adriano@gmail.com

Introdução: O diagnóstico de cardiopatias em aves ainda é um desafio dentro da rotina clínica de atendimento de pets não-convencionais, porém sua exequibilidade tem aumentado substancialmente nos últimos anos. Esse conjunto de doenças ainda é pouco explorado, em especial devido às limitações técnicas, de equipamento e de referências, de modo a comprometer a abordagem diagnóstica do paciente aviário. Nesse sentido, a realização de exames cardiológicos, como o ecocardiograma, nas mais diversas espécies de aves, quando possível, permite o aprofundamento do conhecimento técnico e a padronização de valores de referência, facilitando a avaliação cardiológica.
Material e Métodos: Foi atendido um pica-pau-de-cabeça-amarela *(Celeus flavescens),* já adulto, encontrado por uma munícipe. A ave, além de diversas lesões de pele, apresentava prostração, baixo escore de condição corporal, cansaço fácil e dificuldade de voo, de modo que, considerando a ausência de lesões compatíveis com o quadro no exame radiográfico, o animal foi encaminhado para atendimento no Serviço de Cardiologia da instituição. Foi realizado o ecocardiograma, sem sedação prévia, dado o estado geral da ave, no qual foram feitas as mensurações das câmaras cardíacas, da aorta e da velocidade dos fluxos valvares (Tabela 1), e também foi identificado insuficiência da valva atrioventricular esquerda de grau moderado (Figura 1).
Resultados: Após o exame, foi instituído tratamento com Pimobendan na dose de 5 mg/Kg, sendo administrado pela via oral a cada doze horas. Em cinco dias de tratamento, a responsável pelo resgate já relatava melhora do estado geral do paciente e recuperação parcial da capacidade de voo. Contudo, com a estabilização e recuperação da ave, ela foi encaminhada para um Centro de Triagem, seguindo as normativas vigentes, impossibilitando o acompanhamento do quadro.
Discussão e Conclusão: Assim como já relatado, a insuficiência da valva atrioventricular esquerda é um diagnóstico documentado em aves e, coincide com os mesmos achados deste exames. Apesar disso, não há descrições de mensurações ecocardiográficas na espécie em questão, de modo que as alterações identificadas não foram suficientes para determinar a presença ou ausência de remodelamento. Vale ressaltar que em outras espécies, como os cães, um grau discreto de insuficiência já seria suficiente para desencadear remodelamento, reforçando essa possibilidade. Desse modo, o uso do Pimobendan foi instituído visando o diagnóstico terapêutico de remodelamento cardíaco, porém seu efeito não pôde ser avaliado a longo prazo. A escolha da dose, dada a ausência de estudos para a espécie referida, baseou-se na preconizada

para psitacídeos. Vale reforçar que a ausência de valores de referência para a espécie torna a avaliação mais desafiadora. Assim, na ausência de outras doenças que poderiam causar as manifestações clínicas deste indivíduo e com a melhora clínica após o início da administração do Pimobendan, possivelmente este animal se beneficiou do tratamento e potencialmente a cardiopatia poderia estar causando os sintomas, entretanto, mais estudos se fazem necessários para determinar valores ecocardiográficos de referência e tratamento a longo prazo das cardiopatias nesta espécie.

Referências: **1)** Fitzgerald BC. Cardiovascular Diseases in Pet Birds: Therapeutic Options and Challenges. Vet Clin Exot Anim 2022; 25(2): 469–501.**2)** Cornelia K, Krautwald-Junghanns ME. Heart Disease in Pet Birds Diagnostic Options. Vet Clin Exot Anim 2022; 25(2): 409–433. **3)** Petrus LC, Larsson MHMA. Valvulopatias Adquiridas. In: Jericó MM. Tratado de Medicina Interna de Cães e Gatos. 2ª ed. Rio de Janeiro: Guanabara Koogan; 2023. p.1238-1255. **4)** Fitzgerald B, Beaufrère H. Cardiology. In: Speer B. Current Therapy in Avian Medicine and Surgery. 1ª ed. Missouri: Elsevier; 2016. p.252–328.

Palavras-chave: ave; cardiopatia; ecocardiograma.
Keywords: bird; cardiopathy; echocardiogram.

Autorizações: Não Aplicável

Agências Financiadoras: Faculdade de Medicina Veterinária e Zootecnia da Universidade de São Paulo

Figura 1: Imagem ecocardiográfica bidimensional do corte apical 2 câmaras, obtido pela janela ventromedial, do pica-pau-de-cabeça-amarela deste relato de caso.



Legenda: AE - átrio esquerdo, VE - ventrículo esquerdo, IM - insuficiência mitral.

Tabela 1: Valores obtidos do exame ecocardiográfico realizado no pica-pau-de-cabeça-amarela (*Celeus flavescens*) do caso descrito

índice Ecocardio1gráfico	Val,or
Septo lnterve111tricular na Diástol,e (cm)	0,10
Parede do Ventrkulo Esquerdo na Diástole (cm)	0,14
Diâm:etro Interno do Ventrículo Esquerdo na Diástole (cm)	0,75
Diâmetro lntemo do Ventríoulo Esql.llerdo na Sístole (om)	0,59
AltUJra do Ven□rículo Esquerdo 111a Di.ástole tem)	**1,23**
Fração de Ejeção - Método Teicholz (%)	49
Fração de Encurtam:ento (%)	21
Diâm:etro da Raiz da Aorta (cm)	0,31
Diiâm:ebro do Átrio Esql.llerdo (cm)	O,80
Altura do Átrio Esqu:erdo (cm)	0,3&
Diâmetro Interno do Ventnículo Direito na Diástole (cm)	0,29
Altura do Ventríoulo Direito na Diástole (cm),	0,86
Velociidadle Máxima do Fluixo Aórt!ico {mfs)	0,84
Velocidade Máxima do Fluxo Pulmonar {m{s)	0,54
Velocidade Máxima da Onda E Mitral (m/s)	O,37
Velocidade Máxima da Onda A Mitral (m/s)	O,37
Relação E/A **Mitral**	1,0
Frequência Cardíaca (bpm)	3·11

ADENOCARCINOMA GASTROINTESTINAL ASSOCIADO À INFECÇÃO POR *Macrorhabdus ornithogaster* EM CANÁRIO DO REINO *(Serinus canaria*)
Gastrointestinal adenocarcinoma associated with *Macrorhabdus ornithogaster* infection in the domestic canary (*Serinus canaria*)

Caroline do Nascimento Lopes da Silva[1*], Emanuelli de Fatima Santos Conceição[2], Jessica de Freitas Martins[3], Leonardo Dourado da Costa[4], Soraya Kezam Malaga[3]

[1]Médica Veterinária Autônoma, [2]Centro Universitário das Américas (FAM), [3]Clínica Veterinária Green Pet, [4]Laboratório L&M Veterinária, São Paulo.

*Email do autor correspondente: mv.carolinenascimento@gmail.com

O Canário do reino (*Serinus canaria*) é uma ave granívora pertencente à ordem dos *Passeriformes,* família *Fringillidae,* tem cerca de 14 a 15 cm e é originário das Ilhas Canárias, na Espanha (1). Foi atendido em uma Clínica Veterinária um Canário do reino *(Serinus canaria)*, macho, 3 anos, com queixa de emagrecimento progressivo há cerca de 3 semanas. A ave apresentava conformação de musculatura peitoral regular, escore 2 /5 e peso de 19 gramas. Foi solicitado exame coproparasitológico e coloração de gram, que constatou a presença de *Macrorhabdus ornithogaster*. Foi instituído o tratamento com Anfotericina B 100mg/kg BID por via oral durante um mês, porém, o animal começou a apresentar sinais de dispnéia com intensidade moderada. Foi solicitado radiografia de cavidade celomática, que sugeriu presença de neoformação em topografia de fígado de origem a esclarecer e aumento da densidade pulmonar. Foi prescrito tratamento com Enrofloxacina 15mg/kg BID , Meloxicam 0,5 mg/kg SID e Dipirona 25mg/kg BID. Devido a gravidade dos sinais clínicos, outros exames complementares foram realizados e a ave veio à óbito após 2 dias, sendo encaminhada para necrópsia. Na necrópsia, os achados macroscópicos mais evidentes foram a presença de aproximadamente 2 ml de líquido ascítico amarelado em abdômen e hemorragia pulmonar. Amostras dos tecidos foram coletadas, fixadas em formol 10% e enviadas para exame histopatológico, que revelou processo neoplásico morfologicamente compatível com adenocarcinoma pouco diferenciado, infiltrando alças intestinais (Figura 1), ventrículo (Figura 2) e cápsula hepática. Os adenocarcinomas são neoplasias malignas oriundas de epitélio glandular, sendo o tipo mais frequente de neoplasias do trato gastrointestinal observadas em aves, com sua localização mais prevalente em proventrículo seguido pelo istmo gástrico, entre o proventrículo e o ventrículo. Os sinais clínicos geralmente incluem letargia, inapetência, perda de peso, fraqueza, poliúria, má digestão, melena, anemia e hipoproteinemia (2,3). Não foram encontrados trabalhos de adenocarcinoma descritos em canários, e neste relato, foram encontradas células neoplásicas em fígado e alças intestinais, sugerindo que as metástases para esse tumor podem ocorrer em outros órgãos, além dos pulmões e pâncreas, descritos em literatura (4). O *Macrorhabdus ornithogaster* encontrado no exame de Gram, também descrito no relato de adenocarcinoma em periquitos australianos (3), evidencia que a sua presença possa ser um agente oportunista nos casos de neoplasias digestivas. Esta é a primeira descrição de adenocarcinoma em canário associado à presença de *Macrorhabdus ornithogaster* e tem a importância de alertar os médicos veterinários quanto à investigação de causas primárias e correlação com outros achados. Neste caso, o processo neoplásico contribuiu para a imunossupressão da ave e rápida evolução clínica, com prognóstico desfavorável pela origem e localização da neoplasia e a megabacteriose pode ter contribuído como fator agravante.

Referências: **1)** SANCHES, T. C.; GODOY, S.N. Passeriformes (Canário, Sabiá, Pássaro-preto e Trinca-ferro). In: CUBAS, Z. S.; SILVA, J. C. R.; CATÃO-DIAS, J. L. Tratado de Animais Selvagens:

Medicina Veterinária. Ed. Roca., p. 626-679. 2014. **2)** LATIMER, K.S. Oncology. In: RITCHIE, B.W. et al. Avian medicine: principles and application Estados Unidos: Wingers Publisinhg, 1994. p.640-672. **3)** Powers LV, Mitchell MA, Garner MM. Macrorhabdus ornithogaster Infection and Spontaneous Proventricular Adenocarcinoma in Budgerigars (Melopsittacus undulatus). Veterinary Pathology. 2019;56(3):486-493. doi:10.1177/0300985818823773 **4)** ANJOS, B.L. et al., Anaplastic ventricular adenocarcinoma in a blue and gold macaw (Ara ararauna). Brazilian Journal of Veterinary Pathology, v.5, n.2, p. 78-80. 2012.

Palavras-chave: aves, histopatológico, megabacteriose
Keywords: birds, histophatological, megabacteriosis

Figura 1: Intestino delgado, canário-do-reino. Túnica muscular e serosa, à direita da imagem, evidenciando infiltração neoplásica epitelial com perda parcial da arquitetura normal. Observa-se proliferação densa de células atípicas formando arranjos glandulares irregulares. Mucosa e submucosa, à esquerda, evidenciando dilatação de criptas com acúmulo de muco. Hematoxilina & Eosina, 100x.

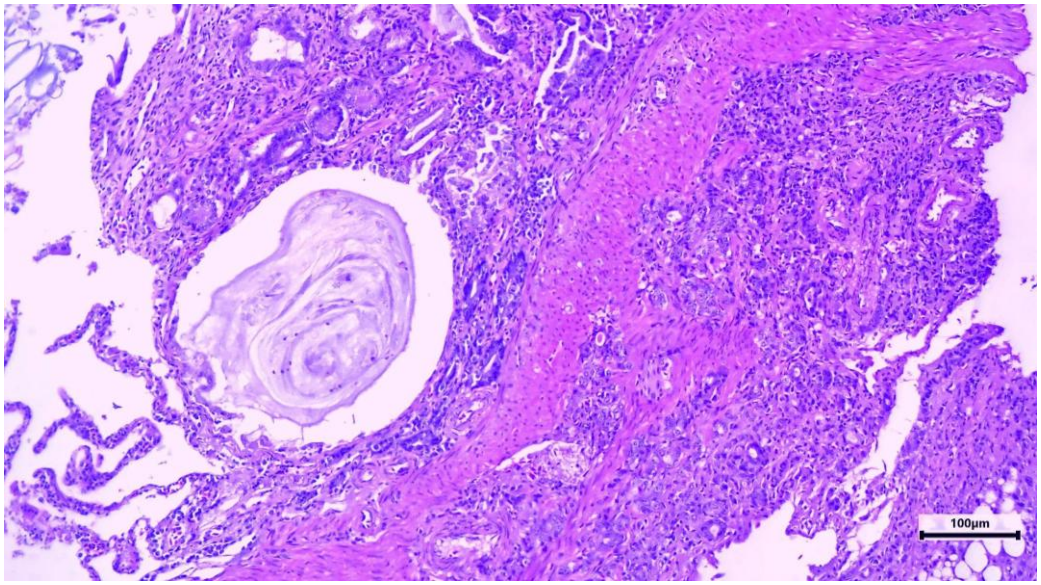

Figura 2: Ventrículo, canário-do-reino. Visão panorâmica destacando infiltração neoplásica acometendo a túnica muscular e a serosa, poupando a mucosa e submucosa. Hematoxilina & Eosina, 40x.

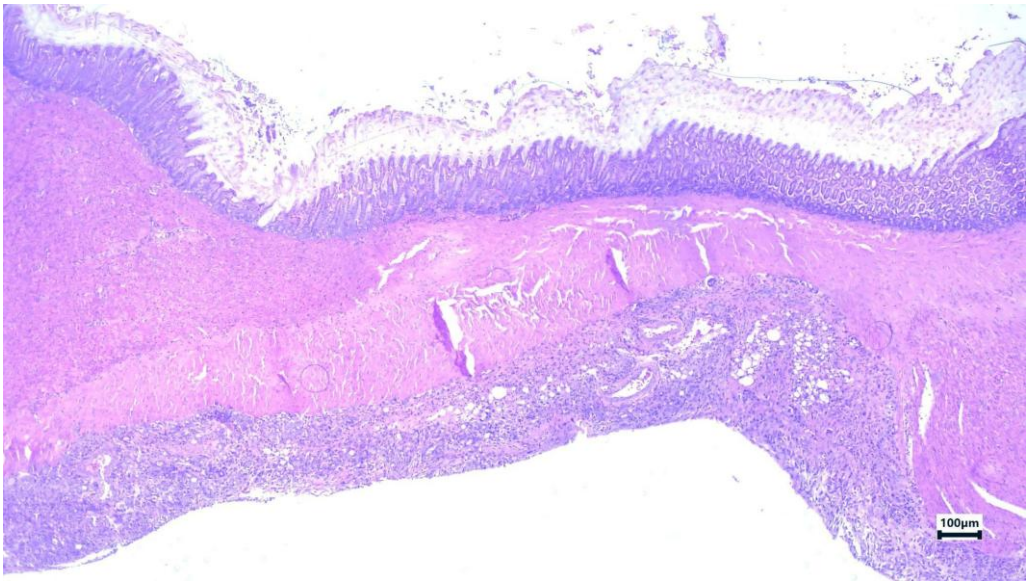

CARCINOMA DE GLÂNDULA ADANAL EM EM GAMBÁ-DE-ORELHA-BRANCA (*Didelphis albiventris)*: RELATO DE DOIS CASOS

Apocrine gland carcinoma in white-eared opossum (*Didelphis albiventris*): report of two cases

Danaê Fernanda Avanze Cação[1]*, Jair Alves da Cunha Filho[2], Bruna Fernanda Firmo[2], Andrez La Serra Hansen[3], Breno Martins Jancowski[4], Raphael Vieira Ramos[5], Gustavo Bauer Costa da Silva[5], Marcelo Monte Mor Rangel[6]

[1]Faculdade de Ciências Farmacêuticas, Universidade Estadual de Campinas, Campinas, São Paulo.
[2]Faculdade de Medicina Veterinária e Zootecnia, Universidade Federal do Mato Grosso do Sul, Campo Grande, Mato Grosso do Sul.
[3]Médico Veterinário Volante, Campinas, São Paulo.
[4]Selva Urbana, Campinas, São Paulo.
[5]Amazoo Pets, Jundiaí, São Paulo.
[6]Vet Câncer, São Paulo, São Paulo.

*Email do autor correspondente: danafac@gmail.com

Introdução: O gambá-de-orelha-branca (*Didelphis albiventris*) é um marsupial comum no território brasileiro, podendo viver em uma variação grande de ambientes, incluindo área urbana (1). Neoplasias nesta espécie são relatadas esporadicamente, não havendo relato sobre diagnostico de carcinoma de glândula adanal.

Material e Métodos: Objetiva-se relatar dois casos de *Didelphis albiventris* acometidos por carcinoma adanal, submetidos à excisão cirúrgica e, um deles, à eletroquimioterapia. Ambos os gambás foram atendidos com queixa de nodulação em região perianal (Figura 1), submetidos ao estadiamento clínico tumoral (radiografia torácica e ultrassonografia abdominal) sem evidência de metástase. O caso 1 foi uma fêmea, 2 anos, submetida apenas a excisão cirúrgica. O caso 2 foi um macho, 3 anos, submetido à excisão cirúrgica, entretanto, devido margem cirúrgica exígua, optou-se por associar eletroquimioterapia com bleomicina intralesional (Figura 2).

Resultados: Em ambos, o histopatológico das massas foi carcinoma adanal e os pacientes estadiados após 3 meses, sem evidências de progressão tumoral, com óbito após 1 ano, sem relação com a neoplasia (o caso 2 apresentou sintomatologia de cardiomiopatia dilatada).

Discussão e Conclusão: Estudos sobre neoplasmas em didelfídeos são infrequentes, sendo sua maior parte feita em gambás-da-virgínia (*Didelphis virginiana*), sendo encontrados em *Didelphis albiventris* tumor maligno de células da granulosa com metástase hepática (2) e osteossarcoma fibroblástico em membro, diagnosticados por histopatológico após necropsia (3), além de sarcoma pleomórfico metastático por imunohistoquímica em um individuo analisando 204 necropsias de gambá (1). Sobre o comportamento biológico, o carcinoma de glândula anal em cães é localmente agressivo e metastático, com sobrevida de 212 dias quando tratados com apenas quimioterapia, atingindo de 713 a 1035 dias quando associado o tratamento local e sistêmico (4), sendo a cirurgia e a radioterapia correlacionadas a melhores resultados clínicos (4), por este motivo, foi associado a eletroquimioterapia no caso 2. Em gatos, por sua vez, a ocorrência

é rara e relacionada à baixa sobrevida, sendo em quatro casos tratados com múltiplas modalidades (cirurgia, radioterapia e quimioterapia) a sobrevida variou entre 89 a 169 dias, com um caso com ressecção completa relatado vivo com 425 dias após a cirurgia (5), sendo considerado mais agressivo que observado nos *Didelphis albiventris* relatados neste estudo. Conclui-se que, nos casos relatados de *Didelphis albiventris* com carcinoma adanal, o tratamento cirúrgico isoladamente ou associado à eletroquimioterapia proporcionou 1 ano de sobrevida aos pacientes, sem confirmação do seu envolvimento na causa da morte. Desta forma, ainda é necessário observar a sobrevida de *Didelphis albiventris* com carcinoma adanal, bem como o benefício de terapias complementares, como a quimioterapia antineoplásica adjuvante, indicada para cães e gatos.

Referencias: **1)** Ferreira Junior JA. Doenças de Didelphis albiventris no Cerrado Brasileiro [tese]. Brasília (DF): Universidade de Brasília; 2022. 103 p. **2)** Duarte D, Anunciação DS, D'Angelis FH, Silva LC, Calazans SG, Diniz AN, et al. Tumor maligno de células da granulosa com metástase hepática em gambá-de-orelha-branca (Didelphis albiventris) – Relato de caso. Rev Educ Contin Med Vet Zootec CRMV-SP. 2012;10(1):44. **3)** França TN, Peixoto PV, Leal PV, Soto-Blanco B. Wildlife Medicine. Pesqui Vet Bras. 2020 jul;40(7). **4)** Williams LE, Gliatto JM, Dodge RK, Johnson JL, Hauck ML, Page RL. Carcinoma of the apocrine glands of the anal sac in dogs: 113 cases (1985–1995). J Am Vet Med Assoc. 2003;223(6):825–31. **5)** Elliott JW, Blackwood L. Treatment and outcome of four cats with apocrine gland carcinoma of the anal sac and review of the literature. J Feline Med Surg. 2011 Oct;13(10):712–7. doi: 10.1016/j.jfms.2011.06.005

Palavras-chave: Animais selvagens; Eletroporação; Neoplasias das Glândulas Perianais.

Keywords: Wild animals; Electroporation; Anal Gland Neoplasms.

Figura 1: Lesão perianal do paciente gambá-de-orelha-branca (*Didelphis albiventris*), macho, 3 anos (caso 2).

Figura 2: Momento trans cirúrgico do paciente gambá-de-orelha-branca (*Didelphis albiventris*), macho, 3 anos (caso 2). A: excisão cirúrgica, observando-se a glândula adanal presa às pinças hemostáticas. B: eletroquimioterapia após a aplicação da bleomicina intralesional.

TRATAMENTO CLÍNICO E RESOLUTIVO DE XANTOMA EM PERIQUITO-AUSTRALIANO *(Melopsittacus undulatus)*: RELATO DE CASO

Laís Monteiro Studart[1]*, Darlyane Parente do Nascimento[2], Edson Quimquim Neto[3], Herlon Victor Rodrigues Silva[1]

[1]Universidade Estadual do Ceará, Fortaleza, Ceará.
[2]Instituto Ates, João Pessoa, Paraíba.
[3] Universidade de Fortaleza, Fortaleza, Ceará.

*Email do autor correspondente: laism846@gmail.com

Introdução: O xantoma é majoritariamente presente em psitaciformes e galináceos, caracterizado por massas amarelas, friáveis e firmes na pele, tendões, tecidos subcutâneos e órgãos internos de aves. Não é considerada uma neoplasia verdadeira, mas sim uma intumescência inflamatória decorrente da concentração de macrófagos carregados de lipídios, células gigantes multinucleadas, fibrose e colesterol livre (1). Sua ocorrência é tipicamente atribuída a hemorragias crônicas e traumas, além de desordens na metabolização de lipoproteínas (2,3). Apesar da excisão cirúrgica ser uma das formas de tratamento mais indicadas, no caso de xantomas muito extensos, remover cirurgicamente não é o mais recomendado, sendo necessária a busca por alternativas mais conservadoras (4).

Relato de caso: Foi atendido um periquito-australiano (*Melopsittacus undulatus*) com lesão próxima à cloaca havia mais de seis meses. O paciente alimentava-se de sementes, couve e milho. No exame, observou-se escore corporal elevado, apatia, dispneia, automutilação e massa cranial à cloaca, ulcerada, de consistência macia, presença de áreas necrosadas, com apteria, apresentando sensibilidade dolorosa à palpação **(Figura 1).** Foram solicitados exames de citologia, além de hemograma, bioquímicos e exame de imagem, entretanto, apenas a citologia foi realizada, tendo como resultado a confirmação do xantoma. Assim, foi indicado o procedimento de excisão cirúrgica, porém não foi autorizado pelo proprietário, optando-se pelo tratamento clínico, por meio da associação de: meloxicam, dipirona, pomada de colagenase, polivitamínico e dieta exclusiva com ração extrusada. Nos dois primeiros dias foi sugerida limpeza antisséptica com clorexidina antes da aplicação de pomada; posteriormente, a antissepsia passou a ser feita apenas com soro fisiológico. Após 25 dias, suspendeu-se a colagenase e iniciou-se o uso de óleo de pequi até cicatrização. Em um mês pós início do tratamento, no retorno da consulta, constatou-se remissão completa e regeneração total da área lesionada, sendo indicada alta médica **(Figura 2).**

Discussão: No caso relatado, a alimentação do paciente era predominantemente composta por sementes, caracterizando um alto teor energético, o que possivelmente contribuiu para o desenvolvimento da patologia. O xantoma ocorre em casos de hemorragia precedida de lesão, sendo associado ao excesso de deposição de colesterol e consequente reação inflamatória localizada (4), provocando prurido, irritação e eritema cutâneo nas áreas de automutilação. O diagnóstico é feito a partir de achados citológicos que revelem células espumosas (macrófagos carregados de lipídios) (5). Apesar da excisão cirúrgica ser a principal conduta relatada na literatura, no presente caso o procedimento não foi autorizado pelo tutor, sendo necessário optar por alternativas clínicas. O uso da colagenase, seguida do óleo de pequi, mostrou-se eficaz, promovendo redução da massa e cicatrização completa em aproximadamente 30 dias. A colagenase favoreceu a remoção de tecido necrótico a partir da degradação do colágeno advindo da ferida, enquanto o óleo de pequi,

rico em carotenóides e compostos fenólicos, contribuiu com ação antioxidante, antimicrobiana e estimuladora da cicatrização (6).

Conclusão: O presente caso demonstra que o tratamento adotado resultou em completa remissão dos sinais clínicos e regeneração total da lesão, mostrando-se como alternativa viável à excisão cirúrgica quando esta não é possível.

Referências: **1)** Di Girolamo N, Lane EP, Reyers F, Mylniczenko ND. Subcutaneous xanthomatosis in a great white pelican (Pelecanus onocrotalus). J Zoo Wildl Med. 45(1):153-6. 2014 **2)** Monks DJ, Zsivanovits HP, Cooper JE, et al. Successful treatment of tracheal xanthogranulomatosis in a red-tailed hawk (Buteo jamaicensis) by tracheal resection and anastomosis. J Avian Med Surg. 20(4):247-52. 2006 **3)** Schmidt RE, Reavill DR, Phalen DN. Lymphatic and hematopoietic system, integument. In: Pathology of Pet and Aviary Birds. 2nd ed. Ames: Wiley Blackwell; p.190-268. 2015. **4)** Souza MJ, Johnstone-McLean NS, Ward D, Newkirk K. Conjunctival xanthoma in a blue and gold macaw (Ara ararauna). Vet Ophthalmol. 12:53-5. 2009 **5)** Samanta I, Bandyopadhyay S. Pet Bird Diseases and Care. Singapore: Springer; 2017. **6)** Oliveira MEB, Guerra NB, Maia AH, et al. Bioactive compounds and antioxidant activity in fruits of clone and ungrafted genotypes of yellow mombin tree. Rev Bras Frutic. 28(3):431-7. 2006

Palavras-chave: Aves; colagenase; óleo de pequi.
Keywords: Birds; collagenase, pequi oil.

Figura 1: Massa ulcerada cranial à cloaca de periquito-australiano (Melopsittacus undulatus) no primeiro dia de consulta.



Figura 2: Periquito-australiano (Melopsittacus undulatus) no retorno clínico, apresentando regeneração total da área



.

Eletroquimioterapia com Bleomicina em Carpa *(Cyprinus carpio)* com Sarcoma de tecidos moles: Relato de Caso

Electrochemotherapy with Bleomicyn in Carp (*Cyprinus carpio*) with Soft Tissue Sarcoma: Case Report

Danaê Fernanda Avanze Cação[1]*, Jair Alves da Cunha Filho[2], Bruna Fernanda Firmo[2], Andrez La Serra Hansen[3], Luis Guilherme Fantini[3], Jéssika Takaki[1], Marcelo Monte Mor Rangel[4]

[1]Faculdade de Ciências Farmacêuticas, Universidade Estadual de Campinas, Campinas, São Paulo.
[2]Faculdade de Medicina Veterinária e Zootecnia, Universidade Federal do Mato Grosso do Sul, Campo Grande, Mato Grosso do Sul.
[3]Médico Veterinário Volante, Campinas, São Paulo.
[4]VetCâncer, São Paulo, São Paulo.

*Email do autor correspondente: danafac@gmail.com

Introdução: A medicina de peixes ornamentais vem crescendo e evoluindo na prática veterinária nos últimos anos. Esse aumento permite o incremento do diagnóstico e possibilidades terapêuticas das neoplasias. Os peixes da espécie *Cyprinus carpio* incluem as populares variedades ornamentais mais conhecidos como carpas koi (1, 2). O Sarcoma de tecidos moles é uma neoplasia maligna, que tem sua origem a partir de uma célula mesenquimal mutada. Pode acometer músculos, fáscias, tendões, gordura, nervos, vasos sanguíneos e revestimento de articulações (2,3,4).

Material e Métodos: Um indivíduo de Carpa Koi, 10 anos, macho, mantido sob cuidados humanos em lago artificial, apresentou lesão em região dorsal próximo da primeira nadadeira dorsal e região caudal acima da linha lateral, com presença de nódulos e áreas de descontinuidade de tecido, com crescimento rápido tendo evolução em cerca de 30 dias. Foram realizados exames complementares para a avaliação da lesão com ressecção de fragmento para análise histopatológica e hemograma. Na análise histopatológica constatou-se cortes histológicos apresentando massa composta por células fusiformes organizadas em feixes e formas concêntricas. As células possuíam núcleos alongados, cromatina grosseira, nucléolo geralmente único e citoplasma variado. Anisocitose e anisocariose moderadas, com presença de células gigantes mono e multinucleadas. Há 15 figuras de mitose típicas e atípicas em 10 campos de grande aumento. Áreas de hemorragias e por vezes áreas que se assemelham a canais vasculares, com ausência de figuras de mitose em vasos, compatível com sarcoma de tecidos moles, sem possibilidade de caracterização do subtipo histológico. Hemograma dentro dos parâmetros de normalidade para a espécie. De acordo com o diagnóstico e a impossibilidade de ressecção cirúrgica com margem de segurança devido ao grau de acometimento tecidual e localização das lesões, optou-se pela eletroquimioterapia com aplicação intralesional de Bleomicina seguido pela eletroporação. A indução anestésica foi realizada com Propofol aspergido nas brânquias na dose de 3 mg/Kg, morfina (5 mg/Kg IM) e meloxicam (1 mg/Kg IM). Por ser um procedimento rápido (inferior a 15 min) optou-se por não utilizar o propofol na manutenção anestésica. Recuperação anestésica foi satisfatória sem intercorrências.

Resultados: O paciente foi sendo monitorado semanalmente quanto a evolução e característica das lesões. Como não há consenso sobre a utilização da eletroquimioterapia em peixes e raros relatos de utilização da técnica, optou-se pelo monitoramento clínico para decisão de uma nova intervenção. Em 7 dias, foi possível notar regressão das lesões, não houve efeitos colaterais notórios e o paciente com comportamento normal para a espécie. Após 20 dias de procedimento, o paciente veio a óbito por causa decorrente de hipóxia devido a um problema técnico do recinto, que culminou na morte de todos os animais.

Discussão e Conclusão: Mesmo sem a possibilidade de acompanhamento clínico devido ao óbito do animal, foi possível observar que a técnica utilizada foi segura e eficaz, onde não houve efeitos colaterais e foi possível observar regressão das lesões. Mais estudos são necessários para a validação da técnica na espécie e no tipo histológico tumoral, porém o tratamento mostrou-se promissor.

Referencias: **1)** Balducchi B, Henderson E. Spontaneous branchioblastoma in a koi carp. **Journal of Veterinary Diagnostic Investigation** 2025; 37(4): 662-665. **2)** Tellado M, Mir LM, Maglietti F. Veterinary Guidelines for Electrochemotherapy of Superficial Tumors. **Frontiers in Veterinary Science** 2022. **3)** Sholichah L, et al. Tumour case in koi carp (*Cyprinus carpio*). **Indonesian Aquaculture Journal** 2010; 5. **4)** Ferraro E, et al. Retrospective Study of the Prevalence, Histopathology, Therapy, and Survival Time of Neoplastic Disease in Fish. **Animals (Basel)** 2024; 14 (3) 462:464.

Palavras-chave: Oncologia; Eletroporação; Peixes

Keywords: Oncology; Electroporation; Fishes

Figura 1: Paciente Carpa Koi com lesão em região dorsal, antes (A) e após o procedimento de eletroquimioterapia (B).

DIAGNÓSTICO DE INSUFICIÊNCIA TRICÚSPIDE E MITRAL COM DILATAÇÃO CARDÍACA EM *Pogona vitticeps*: RELATO DE CASO

Diagnosis of tricuspid and mitral insufficiency with cardiac chamber dilation in *Pogona vitticeps:* case report

Andrea Juliana Diaz Forero[1]*, Larissa Emília Seibt[1], Eduarda Correia Avellar[1], Marcel Freitas de Lucena[1],Karoline Daynez Misson[1], Leliane Teles da Rocha Ianhes[1], Marília Rosa Alves[1], Alessandro Ferraz Abdo Bijjeni[1].

[1]Exotic Pets Clínica Veterinária, São Paulo, São Paulo.

*Email do autor correspondente: vetandrea.diaz@gmail.com

Cardiopatias em répteis são pouco descritas na literatura veterinária (1). Em espécies da família *Agamidae*, a incidência de alterações cardiovasculares varia entre 11% e 39% (1,2). Contudo, o diagnóstico dessas doenças ocorre, na maioria das vezes, apenas *post mortem* (3). O presente relato descreve um caso raro de insuficiência valvar grave diagnosticada *ante mortem* em uma *Pogona vitticeps*, ressaltando o processo diagnóstico e os achados clínicos. A paciente, fêmea, 1 ano de idade, pesando 542 g, foi atendida em uma clínica especializada em pets não convencionais. Apresentava aumento de volume da cavidade celomática, edema ventral facial, redução da atividade e hiporexia significativa. As condições ambientais e a dieta estavam adequadas para a espécie. Durante o exame clínico, a frequência cardíaca aferida foi de 66 bpm, caracterizando taquicardia, visto que o esperado para a espécie, segundo escala alométrica, é cerca de 45 bpm. Exames complementares incluíram radiografias, que revelaram aumento de volume uniforme na cavidade celomática compatível com líquido livre. Hemograma e leucograma estavam normais, assim como os parâmetros bioquímicos avaliados — albumina, ácido úrico, AST, CK, colesterol, fosfatase alcalina, globulina, proteína total e triglicerídeos — todos dentro dos limites fisiológicos. Esses achados descartaram causas infecciosas e metabólicas e a avaliação por imagem não indicou alterações respiratórias, sugerindo a hipótese de ascite cardiogênica. Ao ecocardiograma, paciente apresentava insuficiência de valva atrioventricular direita de grau importante (Imagem A), escape em valva atrioventricular esquerda e aumento de câmaras cardíacas. As medidas realizadas seguiram o descrito por Silverman et al. (2016)(4). Em diástole, a medida transversal do ventrículo foi de 2,50 cm (referência: 2,02 cm) e a medida longitudinal foi de 2,02 cm (referência: 1,48 cm), com área ventricular de 3,69 cm² (referência: 2,30 cm²) — Imagem B. Já em sístole, a medida transversal do ventrículo foi de 1,98 cm (referência: 1,67 cm) e a medida longitudinal foi de 1,51 cm (referência: 1,18 cm), com área ventricular de 2,37 cm² (referência: 1,48 cm²) — Imagem C. Também, através deste exame foi possível visibilizar moderada quantidade de líquido celomático, decorrente de um quadro de insuficiência cardíaca congestiva, como suspeitado. Valvopatias em répteis são raras e usualmente diagnosticadas postmortem (3). Casos de insuficiência valvar foram descritos em serpentes, como Python molurus e Boa constrictor, e em um relato anterior de *Pogona vitticeps* (5). O diagnóstico antemortem é dificultado pela inespecificidade dos sinais clínicos, como edema periférico, ascite, letargia e hiporexia (5) — todos observados nesta paciente. Regurgitações valvares e disfunções miocárdicas são causas frequentes de falência cardíaca, elevando a pressão venosa e causando acúmulo de líquidos em cavidades corporais (5), como observado neste caso. Em Pogona vitticeps, exames ecocardiográficos são desafiadores devido à localização cranial do coração, protegida pela cintura peitoral e estruturas ósseas (4). Este relato reforça a importância da avaliação cardiovascular em répteis, especialmente em casos com sinais clínicos inespecíficos como ascite e edema. A ecocardiografia, apesar de suas limitações, é uma ferramenta valiosa para o diagnóstico antemortem de cardiopatias nesta espécie. O reconhecimento precoce dessas

condições pode contribuir para melhor manejo clínico e avanço do conhecimento em medicina de répteis.

Referencias: **1)** Reavill D, Schmidt R. A retrospective review of the diseases in family *Agamidae* (agamas, bearded dragons, frilled dragons, water dragons) [abstract]. Assoc Rept Amphib Vet Annu Conf 2009; 111-116. **2)** Crouch EEV, et al. Pathology of the Bearded Dragon (*Pogona vitticeps)*: a Retrospective Analysis of 36 Cases. Journal of Comparative Pathology. 2021;186:51-61. **3)** Schilliger L, Girling S. Cardiology. In: Divers SJ, Stahl SJ, editors. Mader's Reptile and Amphibian Medicine and Surgery. St Louis: Elsevier; 2019. p. 669-698. **4)** Silverman S, et al. Standardization of the two-dimensional transcoelomic echocardiographic examination in the central bearded dragon (*Pogona vitticeps*). Journal of Veterinary Cardiology. 2016;18:168-178. **5)** Lutvikadić I, Preldžić D, Maksimović A. *Ante mortem* case of atrioventricular valve insufficiency in bearded dragon (*Pogona vitticeps*) – a case report. Acta Veterinaria Brasilica. 2023;17(2):31-35.

Palavras-chave: Cardiopatia, ecocardiografia, répteis
Keywords: Cardiopathy, echocardiography, reptiles

Figura 1: Avaliação ecocardiográfica de paciente *Pogona vitticeps* com insuficiência valvar atrioventricular direita e dilatação cardíaca

A: Avaliação ecodopplercardiográfica evidenciando fluxo turbulento (mosaico de cores) em valva atrioventricular direita, caracterizando a insuficiência valvar da mesma

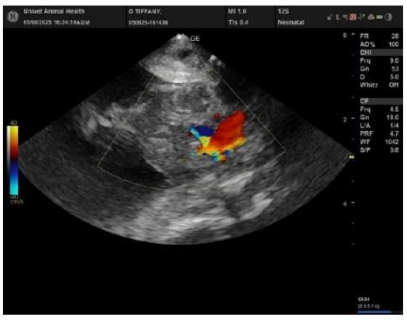

B: Medidas ecocardiográficas do ventrículo em diástole, demonstrando diâmetros aumentados em relação aos valores de referência.



C: Medidas ecocardiográficas da área ventricular em sístole evidenciando aumento em relação aos valores de referência.

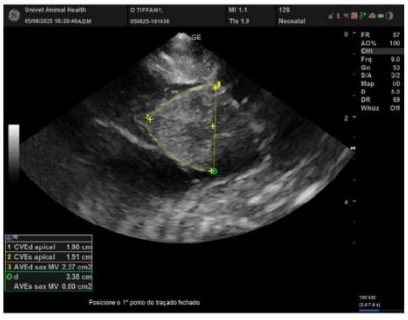

FISIOTERAPIA EM *DIDELPHIS ALBIVENTRIS* SUBMETIDO À OSTEOSSÍNTESE E AMPUTAÇÃO DE DÍGITOS EM MEMBRO PÉLVICO: RELATO DE CASO

Physiotherapy in *Didelphis albiventris* undergoing osteosynthesis and digit amputation of the pelvic limb: case report

Priscilla Pimentel de Freitas[1], Letícia Prata Juliano Dimatteu Telles[1], Juliana Dias Silveira[1], Gabrielle Vieira da Silva[1]*, Juliane Yurika Alves Sato[2], Sofia Silva La Rocca de Freitas[1], Ana Maria Barros Marques[1], Líria Queiroz Luz Hirano[1]

[1]Faculdade de Agronomia e Medicina Veterinária, Universidade de Brasília, Brasília, Distrito Federal.
[2]Instituto de Ciências Biológicas, Universidade de Brasília, Brasília, Distrito Federal.

*gabivsilva05@gmail.com

Introdução: A fisioterapia tem se destacado na medicina veterinária por proporcionar bem-estar e qualidade de vida aos animais, sendo importante na reabilitação e recuperação médica de todas as espécies (1). Técnicas fisioterapêuticas podem ser empregadas no pós-operatório de afecções musculoesqueléticas, com fins de acelerar a recuperação funcional dos movimentos (2). O objetivo do presente estudo foi relatar o caso de uma fêmea adulta de gambá-de-orelha-branca *(Didelphis albiventris)* de vida livre, com 1,04 kg, submetida a fisioterapia após amputação dos dígitos.

Relato de Caso: O animal foi encaminhado para atendimento médico veterinário com garroteamento em região de tíbia por arame, associada à fratura em fêmur do membro pélvico esquerdo (MPE). O paciente foi submetido à osteossíntese femoral com colocação de pino intramedular, associada à bandagem para imobilização do membro. Adicionalmente, foi realizada a amputação dos dígitos do MPE devido à necrose promovida pelo garrote **(Figura 1).** Após 32 dias da cirurgia de fêmur e 26 dias da amputação dos dígitos, o animal foi encaminhado para fisioterapia. Na avaliação fisioterapêutica constatou-se ausência de propriocepção e fraqueza muscular em MPE, mas com sensibilidade profunda e edema moderado. O animal demonstrou sinais de incômodo e dor durante a manipulação da fisioterapia e, por isso, foi prescrita analgesia com dipirona por via oral (30 mg/kg) 30 minutos antes das sessões, melhorando o tempo de sessão e tolerância do animal. O protocolo estabelecido para a reabilitação era composto de exercícios passivos e ativos, com frequência de três vezes na semana. As sessões foram iniciadas com massagem e mobilidade articular, para diminuição do edema e aquecimento durante 3 a 5 minutos. Posteriormente, eram incluídos exercícios de *engrama* em tapetes texturizados para a estimulação de sensibilidade e propriocepção, com duas séries com intervalo de 2 minutos entre elas **(Figura 2).** Nessa etapa, eram realizadas oito repetições de extensão de glúteos, enquanto havia ferida no pé, e sustentação do animal na posição anatômica, respeitando o tempo máximo permitido pelo paciente. A sessão era finalizada com laserterapia na ferida na potência de 4 joules em modo contínuo, por

4 minutos. Com a melhora da lesão, o exercício evoluiu para movimentos de marcha, assim como isometria em dois membros. O paciente respondeu positivamente ao protocolo estabelecido, totalizando 45 sessões em um período de 3 meses. O animal teve alta da fisioterapia e foi considerado apto para soltura.

Discussão e Conclusão: A massoterapia foi importante para o alívio da dor e redução de edema, com foco no relaxamento muscular do membro acometido, enquanto a cinesioterapia auxiliou na melhora da propriocepção, no ganho e fortalecimento de massa muscular. Exercícios que estimulam o equilíbrio e a amplitude de movimento ajudam a manter articulações em movimento, reduzem sua rigidez e evitam a contratura irreversível dos tendões, sendo interessantes para pós-operatórios ortopédicos (3). Além disso, o laser é um interessante adjuvante por acelerar a cicatrização, promover analgesia e controlar a inflamação (4). O uso de técnicas fisioterapêuticas possibilitou a reversão de um prognóstico reservado, proporcionando recuperação funcional do membro, qualidade de vida e redução do tempo de internação.

Referências:1) Klos T, Coldebella F, Covatti JF. Fisioterapia e reabilitação animal na medicina veterinária. **Pubvet** [Internet]. 6 de outubro de 2020 [citado em 20 de julho de 2025]; 14(10). Disponível em: https://ojs.pubvet.com.br/index.php/revista/article/view/346 **2)** Prydie D, Hewitt I. **Practical physiotherapy for small animal practice**. Chichester, Iowa: John Wiley & Sons Inc; 2015. **3)** Rychel JK, et al. Zoologic Companion Animal Rehabilitation and Physical Medicine. **Vet Clin North Am Exot Anim Pract** 2011; 14:131-140. **4)** González MS, Mayer J. Technological Advances in Wound Treatment of Exotic Pets. **Vet Clin North Am Exot Anim Pract** 2019; 22:451-470

Palavras-chave: Bem-estar animal, Animais silvestres, Reabilitação
Keywords: Animal welfare, Wild animals, Rehabilitation

Figura 1: Radiografia de osso Fêmur esquerdo com pino intramedular (A) e evolução da lesão (B) em MPE de *Didelphis albiventris.*



Figura 2: Exercícios de *engrama* (A) e isometria em dois membros (B) em *Didelphis albiventris.*

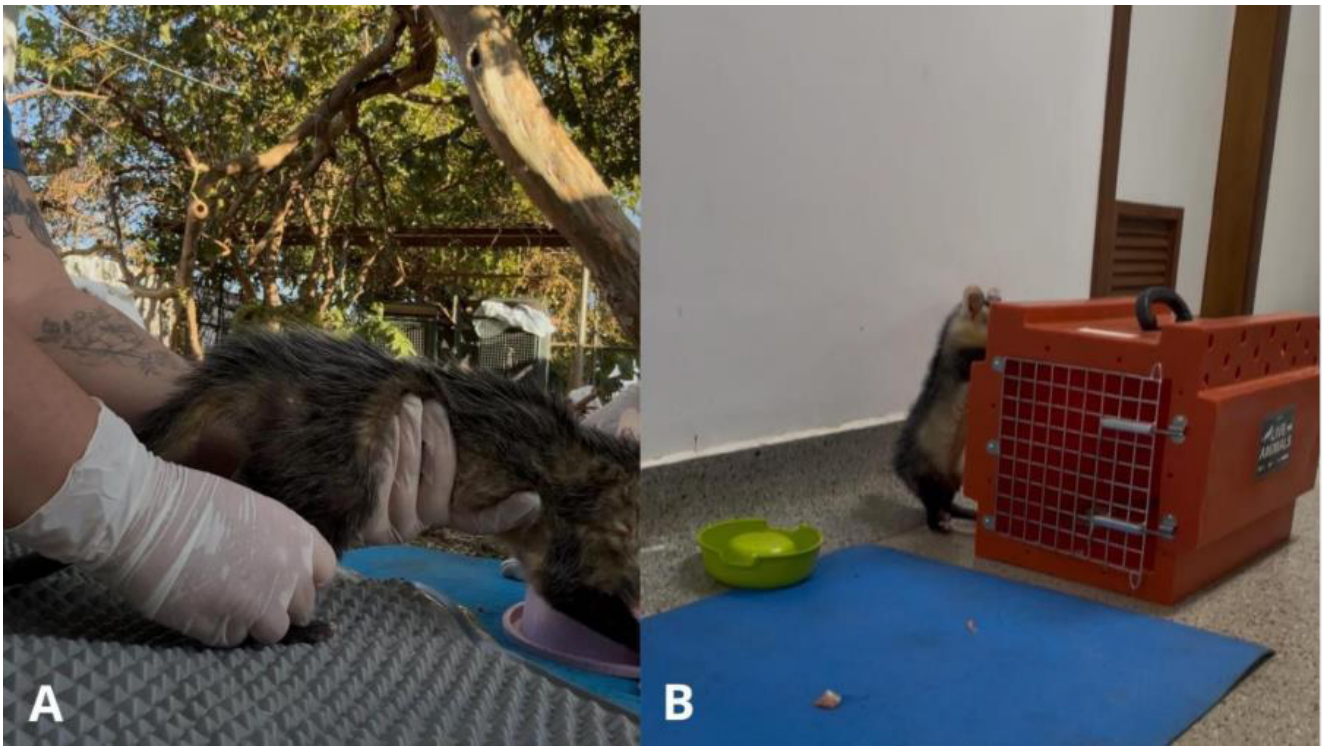

TRATAMENTO DE LESÃO DÉRMICA EM *GIRAFFA GIRAFFA GIRAFFA* POR MEIO DE CONDICIONAMENTO OPERANTE.

Treatment of dermal lesion in *Giraffa giraffa giraffa* through operant conditioning

Bernardo de Paula de Miranda[1], Maria Eduarda Paz Brito[2], Laura Siqueira Soldaini de Oliveira[2], Samuel Villanova Vieira[3], Claudio Santos Brito[1], Ciro Alexandre Teixeira Cruvinel[1],Arthur Carlos da Trindade Alves[1], Raiane Machado da Silva[3].

[1]Médico Veterinário Bioparque do Rio, [2]Profissional Autônomo(a), [3]Biólogo(a) Bioparque do Rio

Email do autor correspondente: ber.miranda95@yahoo.com

Introdução: O condicionamento operante é uma ferramenta de grande relevância no manejo voluntário de animais sob cuidados humanos, permitindo a aproximação segura dos profissionais e promovendo o bem-estar animal (1). Essa prática torna-se especialmente útil em espécies que oferecem riscos à saúde do próprio animal e à equipe técnica durante o manejo, como no caso dos representantes da megafauna (2). Dentre esses, as girafas destacam-se por sua marcada por sua natureza neofóbica, o que pode dificultar a introdução de novas rotinas ou estímulos no ambiente (3). A adesão ao treinamento permite à equipe o acesso facilitado à superfície corporal dos animais, viabilizando avaliações clínicas, alguns exames preventivos e a implementação de medidas terapêuticas (1,4,5).

Relato de Caso: Em uma instituição zoológica, o plantel de girafas participa voluntariamente dessas sessões, o que possibilita a segurança do animal e da equipe técnica. Durante a rotina, foi possível identificar precocemente lesões cutâneas bilaterais na região torácica ventral, adjacentes à articulação umerorradioulnar, em uma fêmea de girafa-sul-africana (Giraffa giraffa giraffa) de 6 anos (Figura 1). As lesões apresentaram evolução progressiva, acompanhadas de discreta secreção translúcida. Com o objetivo de implementar o protocolo terapêutico de forma eficaz e segura, os treinos de condicionamento operante foram adaptados para permitir tanto o tratamento tópico, quanto a administração de antibioticoterapia sistêmica por meio de ceftiofur 2,75 mg/kg, via intramuscular, de aplicação única com dose-reforço após 14 dias. Como o animal apresentou resposta positiva ao condicionamento com a permanência voluntária na plataforma, foi possível associar o tratamento sistêmico com o tópico. Dessa forma, foi aplicado de forma tópica um spray que associava sulfato de gentamicina 0,04 g, nitrato de miconazol 0,4 g e valerato de betametasona 0,02 g, uma vez ao dia, por 25 dias, o que contribuiu para a regressão completa das lesões ao final do tratamento (Figura 2).

Discussão e Conclusão: A utilização do manejo voluntário por meio de condicionamento operante em girafas é essencial, especialmente diante dos riscos associados à contenção química, agravados por características fisiológicas específicas da espécie, como grande porte, sensibilidade a fármacos e acentuada diferença de pressão entre cabeça e corpo (4,5). Além disso, por apresentarem comportamentos característicos de animais presa, mantêm-se constantemente em estado de alerta e podem apresentar respostas agonísticas diante de estímulos estressores (1,4,5). Assim, o condicionamento permite intervenções seguras ao favorecer a participação ativa do animal nos procedimentos, além da sua aplicação exigir adaptações contínuas às respostas comportamentais e clínicas de cada indivíduo (1,5). A abordagem integrada entre estratégias de treinamento e o acompanhamento veterinário contínuo reforça a importância do trabalho colaborativo entre biólogos, médicos-veterinários, e tratadores, evidenciando que o bem-estar animal depende da atuação coordenada entre toda a equipe. Devido a literatura que documenta a aplicabilidade específica do condicionamento operante no tratamento de afecções clínicas, em representantes da megafauna sob cuidados humanos, ainda

ser escassa, o presente trabalho evidencia a eficácia do manejo comportamental aliado à intervenção médico-veterinária como estratégia essencial para a promoção da saúde e bem-estar animal.

Referências: **1)** Melfi V. Is training zoo animals enriching? Applied Animal Behaviour Science. 2013;147(3-4):299-305. **2)** Brown CS, Loskutoff NM. A training program for noninvasive semen collection in captive western lowland gorillas (*Gorilla gorilla gorilla*). Zoo Biology. 1998;17(2):143–151. **3)** Schaffer A, et. al. Neophobia in 10 ungulate species — a comparative approach. Behavioral Ecology and Sociobiology. 2021;75(7):102. **4)** Deacon F, et. al. Effective Field Immobilisation and Capture of Giraffe (*Giraffa camelopardalis*). Animals. 2022;12(10):1290. **5)** Booth D, et. al. Training a giraffe (*Giraffa camelopardalis reticulata*) for voluntary foot radiographs at Dubai Safari Park. Journal of Zoological and Botanical Gardens. 2022;3(4):688–698.

Palavras-chave: Cicatrização, Girafa, Megavertebrados
Keywords: Giraffe, Megavertebrates, Wound healing

Figura 1: Imagens fotográficas da lesão dérmica em uma espécime de *Giraffa giraffa giraffa*. Fonte: Arquivo Pessoal.
A: Imagem fotográfica do aspecto macroscópico da lesão antes de iniciar o tratamento tópico e sistêmico.
B: Imagem fotográfica da cicatrização do local após término do tratamento.

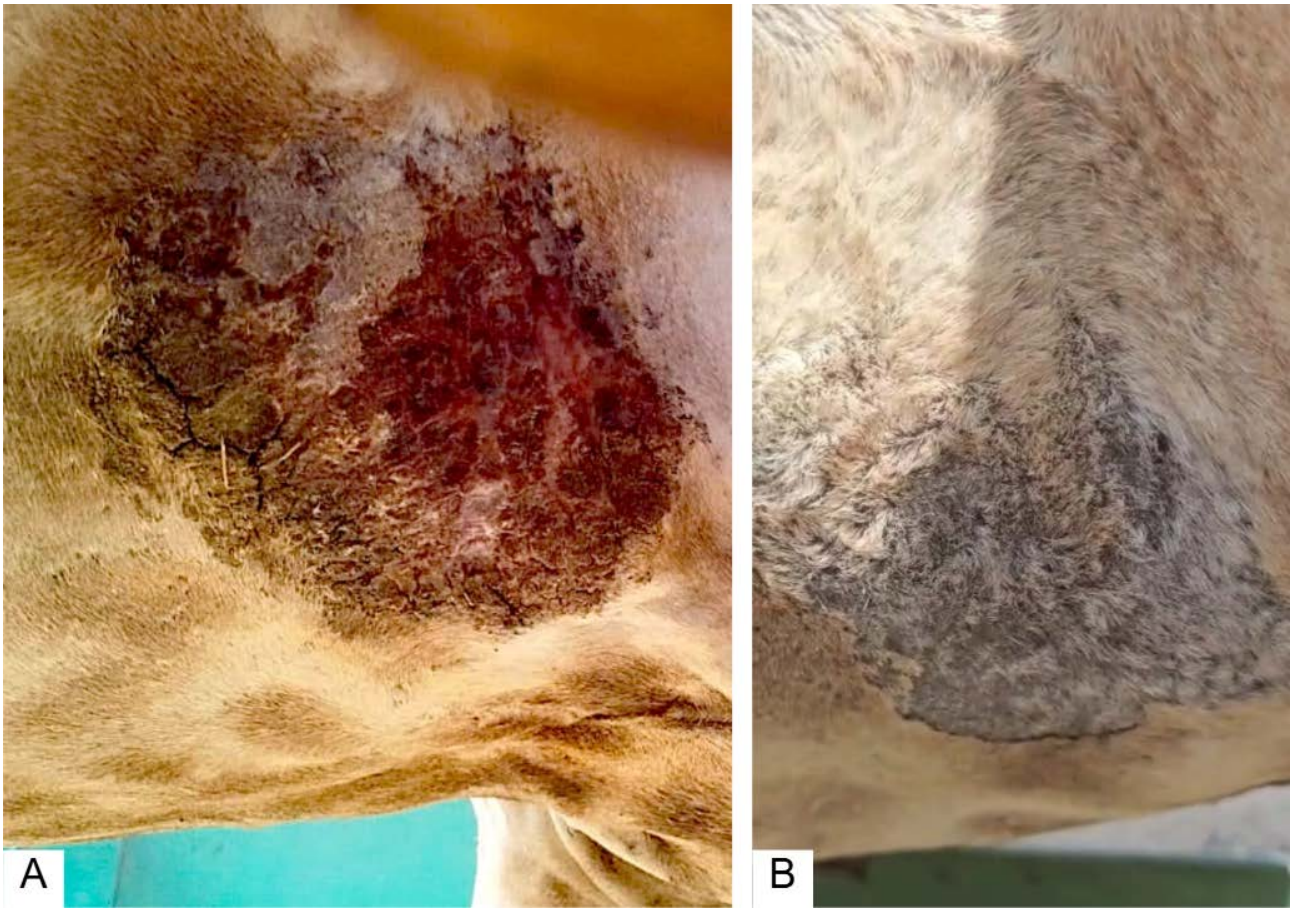

TRATAMENTO CLÍNICO-CIRÚRGICO EM ABSCESSO FACIAL EM COELHOS

Clinical and Surgical Treatment of Facial Abscess in Rabbits

Anna Beatriz de Souza Freitas[1]*, Maria Heloísa Rêgo Leite[1], Livia Maria Belmiro de Sousa[1], Carlos Alberto Queiroz de Aquino[1], Karla Campos Malta[1], Vanessa da Silva Torres[1], Li de Araújo Milani[1], Rafael Lima de Oliveira[1]

[1]Universidade Federal da Paraíba

*Email do autor correspondente: absf3@academico.ufpb.br

Introdução: Os abscessos odontogênicos são afecções frequentes em coelhos. Normalmente resultam de má oclusões oriundas de um manejo nutricional inadequado, o que acarreta um desgaste inadequado dos dentes e hipercrescimento dentário. Essa condição pode promover dor e infecções que, em muitos casos, se estendem para além da cavidade oral (1, 2, 3). O gás ozônio é o agente desinfetante e sanitizante mais potente disponível, devido ao seu alto poder oxidante pode promover a destruição física de suas membranas e/ou paredes celulares de microrganismos (4). Este trabalho teve por objetivo relatar um caso de abscesso facial em um coelho, abordando seu diagnóstico, tratamento e evolução.

Resultados: Um coelho doméstico (*Oryctolagus cuniculus*), fêmea, com dois anos de idade e pesando 2,9 kg, foi atendido no Hospital Veterinário. No exame clínico, o paciente apresentava abscesso facial, exoftalmia, e hipercrescimento de incisivos. Devido à gravidade do quadro, optou-se pela intervenção cirúrgica para correção da oclusão dentária e drenagem do abscesso. No procedimento cirúrgico, observou-se hipercrescimento de molares e pré-molares mandibulares e maxilares direito, porém não havia a presença de comunicação ou fístula dentária com o abscesso facial. A drenagem consistiu na ressecção da cápsula externa e curetagem do conteúdo do primeiro abscesso, permitindo o acesso ao segundo, no qual também foi feita a curetagem do conteúdo. Em seguida, uma punção atingiu o terceiro abscesso, e uma nova incisão, transversal à primeira, alcançou o quarto abscesso, localizado na região infraorbital e principal causador da exoftalmia. Nesse último, introduziu-se um sugador de secreções para remoção do conteúdo caseoso. Após a drenagem da lesão, realizou-se a técnica de marsupialização. Para a drenagem do conteúdo e higienização profunda da ferida, a ser realizada no pós-cirúrgico, foi inserida uma sonda uretral nº 12 no trajeto da fístula, fixada à pele com ponto isolado simples. O pós-operatório consistiu em dipirona (30 mg/kg, VO, BID), meloxicam (0,2 mg/kg, VO, BID), tramadol (2 mg/kg, VO, BID), enrofloxacina (10 mg/kg, VO, BID) e ceftriaxona (25mg/kg, IM, SID). A limpeza da ferida cirúrgica via sonda foi realizada com a associação iodopovidona e solução de Nacl 0,9%, BID. Após oito semanas de tratamento a ferida teve redução em tamanho e cicatrização significativa até atingir o diâmetro aproximado de 3mm, mas apresentava intermitentemente conteúdo caseoso após as higienizações. Em substituição a higienização foi instituído do tratamento com gás ozônio, que consistiu na insuflação na fístula com ozônio (19mcg/ml), 5ml a cada 48 horas por meio de cateter 22G de forma lenta, após lavagem com água ozonizada (60 mcg/ml). Após cinco aplicações houve a completa cicatrização

Discussão e Conclusão: As propriedades antissépticas e de reparação tecidual promovida pelo gás ozônio (4) contribuíram fortemente para o controle antimicrobiano presente na ferida cirúrgica em questão, que por ser profunda, favorecia a manutenção de bactérias anaeróbias e a cronicidade da lesão. Dessa forma conclui-se que a abordagem cirúrgica, a terapia antimicrobiana e analgésica associada a ozonioterapia demonstrou eficácia no controle da infecção e na recuperação do referido paciente.

Referencias:

1) Koizumi I, Kondo H. Pathogenesis, Surgical Treatment and Postoperative Outcome of Rabbits (Oryctolagus cuniculus) With Intraabdominal Abscess: 12 Cases (2017–2023). Veterinary Medicine and Science. 2025. **2)** Almeida FS, et al. Avaliação do microbioma oral de coelhos (Oryctolagus cuniculus) com e sem doença dentária [Tese de Doutorado]. Lisboa: Universidade de Lisboa, Faculdade de Medicina Veterinária; 2025. **3)** Levy I, Mans C. Diagnosis and outcome of odontogenic abscesses in client-owned rabbits (Oryctolagus cuniculus): 72 cases (2011–2022). J Am Vet Med Assoc. 2024;262:658–664. **4)** Teodoro AN, de Quadros EA, Rosado IR, Lopes MG, Martin I, Alves EGL. Severe Facial Wound in a White-eared Opossum (Didelphis albiventris) – Treatment with Ozone Therapy. Acta Scientiae Veterinariae. 2023.

Palavras-chave: Ozônio; hipercrescimento dentário; exoftalmia
Keywords: Dental overgrowth; exophthalmos; ozone

Figura 1: Pré-operatório (a, b, c). Pós-cirúrgico imediato (d). Alta médica (e, f).

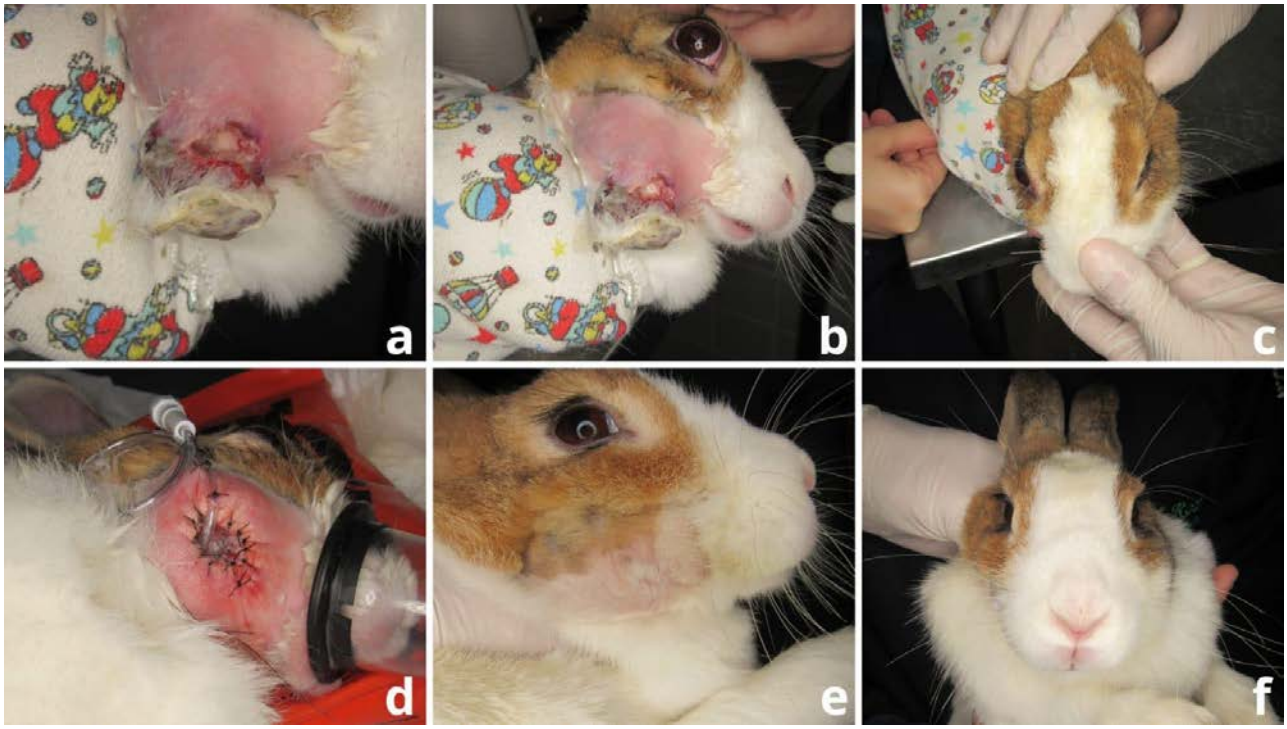

Figura 2: Radiografias de avaliação pré-cirúrgica (a, b). Radiografias para avaliação de alta médica (c, d.)

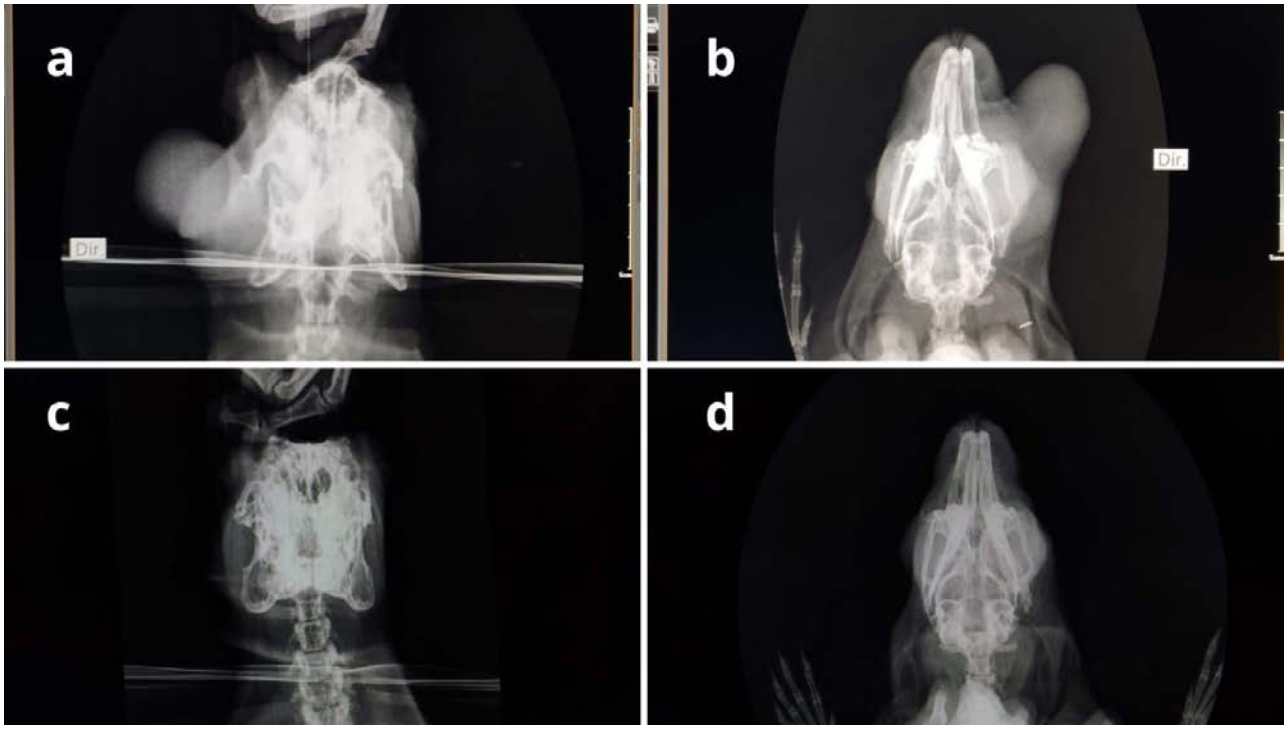

Trauma contuso e gastrite parasitária por *Cylicospirura* spp. em gato-mourisco (*Herpailurus yagouaroundi*) no oeste potiguar.
Blunt trauma and parasitic gastritis caused by *Cylicospirura* spp. in jaguarundi in the western Potiguar.

Raimundo João Victor Alves Nunes[1]*, Luiza Guarnieri Sabadin[1], Artefio Martins de Oliveira[2], Marcelo Barbosa Bezerra[1], Jael Soares Batista[1], Erick Platiní Ferreira de Souto[1]

[1]Universidade Federal Rural do Semi Árido, Mossoró, Rio Grande do Norte.
[2]Universidade Federal de Campina Grande, Patos, Paraiba.

*Email do autor correspondente: alvesjoaovictor057@gmail.com

Introdução: O gato-mourisco (*Herpailurus yagouaroundi)* é o segundo carnívoro mais amplamente distribuído nas Américas, mas no Brasil está classificado como vulnerável à extinção. Principalmente pela degradação do meio ambiente e perda do habitat natural, condição agravada por frequentes atropelamentos em rodovias (1).
Material e Métodos: Descrevem-se os principais achados patológicos de um caso de trauma automobilístico e gastrite parasitária em um gato-mourisco.
Resultados: O animal foi encontrado morto pela equipe do Instituto Chico Mendes de Conservação da Biodiversidade (ICMBio) na região do Oeste Potiguar do Rio Grande do Norte, e encaminhado para necropsia no Laboratório de Patologia Veterinária da Universidade Federal Rural do Semi-Árido. No exame externo do cadáver, observou-se condição corporal magra e mucosas pálidas. Ao rebatimento da pele, verificou-se hematoma focalmente extenso na região toracoabdominal direita (Figura 1A). Na abertura da cavidade torácica, observou-se fratura transversal completa da sétima à décima primeira costela direita acompanhada de aproximadamente 50 mL de sangue. Os pulmões estavam não colapsados e avermelhados. Na cavidade abdominal, havia áreas multifocais de ruptura do parênquima hepático associado a aproximadamente 100 mL de sangue. Na região fúndica do estômago, verificaram-se dois nódulos firmes, lisos e brancacentos, medindo 3,5 cm de diâmetro cada (Figura 1B). Na abertura, havia na mucosa um óstio comunicando o nódulo ao lúmen gástrico e numerosos parasitos nematódeos, filariformes e brancacentos, medindo até 2 cm de comprimento. Ao corte transversal dos nódulos, verificou-se uma cavitação central contendo nematódeos em diferentes estágios de desenvolvimento. Na abertura do esôfago, verificaram-se numerosos parasitos nematódeos semelhantes, por vezes obstruindo o lúmen esofágico (Figura 1C). No exame histopatológico, observaram-se nódulos bem delimitados por marcada proliferação de fibroblastos e espessas fibras colágenas maduras expandindo a parede gástrica (fibrose esclerosante), permeados por acentuado infiltrado inflamatório de neutrófilos, eosinófilos, macrófagos espumosos e ocasionais linfócitos. Centralmente, havia área focalmente extensa de necrose com helmintos nematódeos, em secções transversais e longitudinais, e caracterizados por cutícula eosinofílica, hipoderme espessa, cordões laterais circulares e vacuolizados, intestino com epitélio cúbico alto e ovos operculados, morfologicamente compatíveis com nematódeos do gênero *Cylicospirura* spp. (Figuras 1D e E). No centro das lesões havia tratos fistulosos comunicando as áreas de necrose com o lúmen gástrico. Nos pulmões havia larvas de nematódeos e ocasionais ovos nos espaços alveolares, frequentemente associados a infiltrado inflamatório mononuclear, hiperplasia dos pneumócitos tipo II e edema (Figura 1F)..
Discussão e Conclusão: Os diagnósticos foram estabelecidos com base nos achados anatomopatológicos. Estudos observacionais têm demonstrado que traumas automobilísticos são responsáveis por um grande número de óbitos nessa espécie, com médias superiores a 20% (1).

Por sua vez, a gastrite parasitária por *Cylicospirura* spp. é uma condição frequentemente identificada em gatos-mouriscos no semiárido nordestino (2). A infecção pode ser subclínica, mas ocasionalmente pode ser associada a dor abdominal, anorexia e emagrecimento. O diagnóstico das causas de óbitos em animais selvagens permite a identificação dos problemas ambientais e evidencia as condições de sanidade dos animais de vida livre. Tais informações podem subsidiar ações de conservação da biodiversidade e manejo sustentável da fauna silvestre do semiárido.

Referências: **1)** Tirelli, F.P.; Saranholi, B.H.; Dias, D.M.; Azevedo, F.C.; Abra, F.D.; Lemos, F.G.; Guilherme, M.B.F.; Marinho, P.H.D.; Silva, R.C.; Ribeiro, R.L.A.; Oliveira, T.G. 2023. *Herpailurus yagouaroundi* É. Geoffroy Saint-Hilaire, 1803. Sistema de Avaliação do Risco de Extinção da Biodiversidade - SALVE. Disponível em: https://salve.icmbio.gov.br DOI: 10.37002/salve.ficha.14020.2 - Acesso em: 08 de Agosto de 2025. **2)** SILVA, Nathália Caroline Souza da et al. Infecção por *Cylicospirura* spp. em gatos-mouriscos (*Puma yagouaroundi*) em ambiente semiárido. 2016. **3)** Matos MR, Faccin M, Dahm V, Viott RC, Walter IM, Zabott MV, Pinto SB, Gruchouskei L, Viott AM. *Cylicospirura felineus* in Puma (*Herpailurus yagouaroundi*) in southern Brazil - Macroscopic and microscopic aspects. Vet Parasitol Reg Stud Reports. 2023 May;40:100858. doi: 10.1016/j.vprsr.2023.100858. Epub 2023 Mar 15. PMID: 37068867. Acesso em: 08 de Agosto de 2025.

Palavras-chave: Doença de felídeos; Gastropatia; Granuloma parasitário.
Keywords: Feline disease, gastropathy, parasitic granuloma.

Autorizações: Não se aplica.

Agências Financiadoras: Não se aplica.

Figura 1: A. Hematoma subcutâneo na região toracoabdominal direita. B. Estômago, superfície interna. Nódulo cavitário contendo diferentes estágios de nematódeos (seta) e lúmen gástrico com numerosos nematódeos intraluminais. C. Esôfago. Lúmen com numerosos nematódeos semelhantes. D. Fotomicrografia do estômago. Nódulo gástrico contendo secções transversais e longitudinais dos nematódeos. E. Fotomicrografia do estômago. Secção transversal do nematódeo em meio ao tecido fibroso e infiltrado inflamatório misto. F. Fotomicrografia do pulmão. Larvas dos nematódeos nos espaços alveolares.

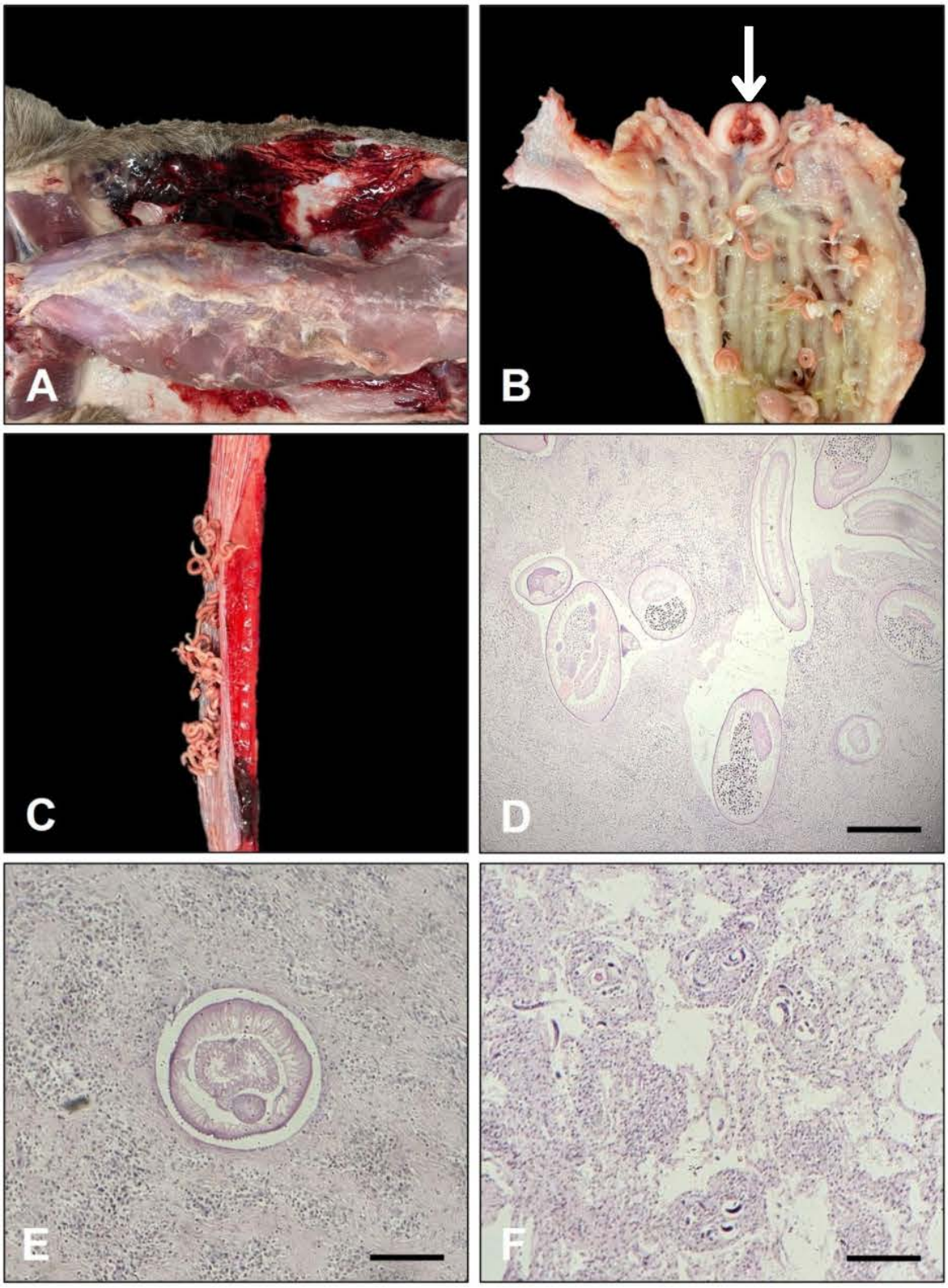

,

USO DE *Desmodium adscendens* E *Lithothamnium calcareum* EM *Callithrix penicillata* CONTAMINADO POR PETRÓLEO

Use of *Desmodium adscendens* and *Lithothamnium calcareum* in *Callithrix penicillata* contaminated by oil

Gustavo Henrique Santos Ribeiro[1], Ana Clara de Azevedo[1], Luan Alexander de Oliveira[1,2], Thiago Freitas Ferreira[2], Amanda Vitória Dornelas da Silva[3], Giulia Moreira Diniz[3]

[1]Pontifícia Universidade Católica de Minas Gerais, [2]Hospital Veterinário Reino Animal, [3]Centro Universitário Una.

*Email do autor correspondente: gustavohsr27@gmail.com

Introdução: Primatas do Novo Mundo estão entre os grupos de animais mais afetados pelos impactos ambientais antrópicos, dentre eles estão as intoxicações por derivados do petróleo que podem acarretar distúrbios hepáticos, neurológicos e renais. O fitoterápico à base de *Desmodium adscendens* e *Lithothamnium calcareum* favorece a regeneração hepática, com ação antioxidante e remineralizante (1,2). Este relato descreve o uso desse fitoterápico no manejo de um Sagui-de-tufos-pretos (*Callithrix penicillata*) contaminado por compostos derivados de petróleo. **Relato de Caso:** Um macho jovem de *Callithrix penicillata*, com idade estimada em 1 ano, foi resgatado coberto por derivados de petróleo e encaminhado para um hospital veterinário particular. No exame clínico, apresentava agressividade, desidratação (3%) e temperatura retal de 37,1 °C (**Figura 1**). O eletrocardiograma apresentou ritmo sinusal com frequência cardíaca de 206 a 357 bpm. O hemograma demonstrou eritrocitose (7,68 milhões/mm3), hemoglobina (16,5 g/dL), hematócrito de 48,6% e VCM abaixo da referência. O exame bioquímico mostrou alterações compatíveis com comprometimento renal agudo, como ureia (100,9 mg/dL) e creatinina (0,80 mg/dL), e uma possível lesão hepática devido a AST (266 U/l) e colesterol (292 mg/dL) elevados, além de lesão muscular severa devido a CK aumentada (3559,9 u.i/L)(3). A ultrassonografia indicou alterações sugestivas de hepatomegalia leve (**Figura 2**). Os exames clínicos e complementares, sugerem um quadro de intoxicação aguda por derivados de petróleo, com comprometimento de múltiplos sistemas. A terapêutica incluiu sedação para a manipulação, com midazolam 1 mg/kg e cetamina 5 mg/kg intramuscular, além de anestesia inalatória para a manutenção com isoflurano 1%(4). Foi administrado carvão ativado BID, VO por 2 dias, limpeza do pelo com óleo mineral SID durante 4 dias e banho morno. Utilizou-se um suplemento vitamínico SID por 14 dias, seguido de nutracêutico hepatoprotetor à base de *Desmodium adscendens* e *Lithothamnium calcareum* por via oral SID, durante 20 dias (1,2). Após 40 dias de internação o paciente apresentou melhora clínica e laboratorial, havendo redução da ureia (79,5 mg/dL), creatinina (0,58 mg/dL), CK (956,8 U/L), AST (166,9 U/L) e ALT (9,5 U/L). O paciente recebeu alta médica e foi encaminhado para soltura. **Discussão:** O *Desmodium adscendens* proporcionou ação hepatoprotetora, favorecendo a regeneração hepática, enquanto o *Lithothamnium calcareum* auxiliou na recuperação metabólica (1,2). No último exame bioquímico o animal apresentou melhora da função renal, hepática e restauração do equilíbrio eletrolítico após o uso do fitoterápico. Apesar do uso de diversas medidas de suporte no tratamento, a administração do composto agiu em sinergia com os outros manejos adotados, resultando na recuperação do animal. **Conclusão:** A associação de *Desmodium adscendens* e *Lithothamnium calcareum* foi eficiente para a recuperação do paciente em questão, contaminado pelos derivados de petróleo, promovendo melhora hepática e estabilização do metabolismo. Apesar do resultado eficiente, são necessárias pesquisas futuras para atestar a segurança e eficácia do medicamento em protocolos terapêuticos relacionados à intoxicação da fauna silvestre.

Referencias: **1)** Magielse J, et al. Antihepatotoxic activity of a quantified Desmodium adscendens decoction and D-pinitol against chemically-induced liver damage in rats. Journal of Ethnopharmacology. 2013; 146(1):250-256. **2)** Perali C, et al. Lithothamnium calcareum (Pallas) Areschoug seaweed adsorbs aflatoxin B1 in vitro and improves broiler chicken's performance. Mycotoxin Research 2020; 36:371–379. **3)** Cardoso DL, et al. Perfil hematológico e bioquímico de primatas não humanos (Callithrix penicillata) cativos no Centro Nacional de Primatas no Estado do Pará. Biotemas 2021; 34(4): 1-9. **4)** Carpenter JW, Harmonia CA. Carpenter's exotic animal formulary. 6th ed. St. Louis: Elsevier; 2023.

Palavras-chave: Hepatoprotetores; intoxicação; primatas.
Keywords: Hepatoprotectors; intoxication; primates.

Figura 1: Um macho jovem de Callithrix penicillata, coberto por derivados de petróleo.



Figura 2: Imagem de ultrassom com fígado apresentando localização e morfologia usuais com dimensões levemente aumentadas (Hepatomegalia leve). Contornos regulares. Parênquima com ecotextura homogênea e ecogenicidade usual. Sistema porta e veias hepáticas com calibre e distribuição anatômica.

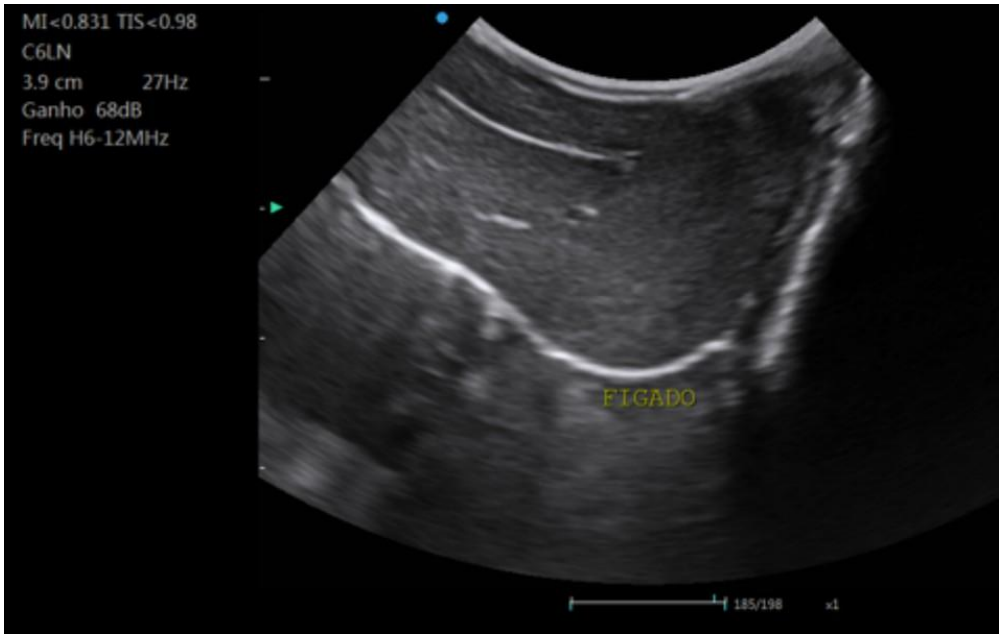

USO DO CONDICIONAMENTO OPERANTE PARA AVALIAÇÃO ARTICULAR RADIOGRÁFICA DE UM PLANTEL DE *GIRAFFA GIRAFFA GIRAFFA*

Use of operant conditioning for radiographic joint evaluation of a *Giraffa giraffa giraffa* herd

Bernardo de Paula de Miranda[1], Laura Siqueira Soldaini de Oliveira[2], Maria Eduarda Paz Brito[2], Samuel Villanova Vieira[3], Raiane Machado da Silva[3], Claudio Santos Brito[1], Lucas de Oliveira Figueredo[2], Felipe Kataoka[1].

[1]Médico Veterinário Bioparque do Rio, [2]Profissional Autônomo(a), [3]Biólogo(a) Bioparque do Rio

Email do autor correspondente: ber.miranda95@yahoo.com

Introdução: Caracterizada por seu grande porte, as girafas ocupam um lugar de destaque entre os mamíferos da megafauna e tornam o monitoramento de sua saúde um desafio significativo em instituições zoológicas (1). Devido às suas particularidades anatômicas e fisiológicas, são predispostas a problemas crônicos relacionados à saúde articular e dos cascos (2). Para manter altos níveis de bem-estar e cuidados veterinários, é fundamental a execução de um programa de condicionamento operante que facilite o acesso aos animais e possibilite a medicina preventiva, por meio da análise de cascos, casqueamentos e a realização de exames complementares que possibilitem a avaliação articular, como a radiografia. (3,4). O presente relato descreve a investigação radiográfica das articulações metacarpofalangeana e interfalangeana proximal e distal, nas projeções crâniocaudal (Figura 1), médiolateral e latero-lateral de ambos os membros anteriores de um plantel de girafas *(Giraffa giraffa giraffa),* mantidas sob cuidados humanos, composto por 06 machos, com idades entre 05 e 06 anos.

Relato de Caso: Todos os animais apresentavam um bom estado de saúde à inspeção no dia da avaliação radiográfica, sem apresentar qualquer sinal clínico relacionado ao sistema locomotor. A instituição segue um calendário anual de medicina preventiva que envolve exames laboratoriais, avaliação física e exames de imagem, como a radiografia. Devido ao grande porte, à fisiologia peculiar e ao comportamento característico das girafas, tanto a contenção física, quanto a química envolvem riscos significativos. Nesse contexto, a realização de procedimentos com base na participação voluntária do animal surge como uma alternativa mais segura e menos estressante. Dessa forma, optou-se pelo condicionamento operante para a realização do manejo preventivo, visando garantir a segurança da equipe e dos animais, assim como seu bem-estar. O protocolo e cronograma de treinos foi idealizado e executado pelo corpo técnico da instituição, composto por biólogos de manejo, de bem-estar e médicos-veterinários. Neste treinamento, foi utilizado o condicionamento operante com reforço positivo, possuindo como recompensa folhagens e a ração provenientes da dieta dos animais. A técnica adotada foi a dessensibilização das girafas com o equipamento a ser usado no exame radiográfico, visando manter o membro a ser radiografado em um estrutura presente no local durante todo o período necessário para a realização das imagens. O processo de dessensibilização durou cerca de 12 semanas, com sessões diárias, segundo o cronograma estipulado.

Discussão e Conclusão: A adoção das técnicas de condicionamento operante (Figura 2) permitiu a obtenção de imagens radiográficas com qualidade diagnóstica satisfatória, sem a necessidade de contenção física ou sedação, corroborando com estudos prévios sobre a aplicação desta técnica em animais de grande porte (5). Os achados mantiveram-se dentro do referencial para a anatomia e faixa etária da espécie. Sendo assim, a metodologia empregada demonstrou-se eficaz, destacando o condicionamento operante como método valioso para a medicina preventiva

de animais da megafauna. A realização de exames radiográficos durante o condicionamento provou ser uma alternativa segura e alinhada às práticas de bem-estar para a promoção da saúde das girafas. Logo, a integração entre a medicina preventiva e as técnicas de manejo colaborativo permite diagnósticos precoces, reduzindo a necessidade de procedimentos invasivos.

Referencias: **1)** Wakeman KA, et al. The use of magnetic resonance imaging to better define hoof pathology in the reticulated giraffe. J Zoo Wildl Med. 2014;45(3):668-671. **2)** Dadone LI, Harrison TM, Herrick JR, Hall SM. Clinical conditions found radiographically in the front feet of reticulated giraffe (*Giraffa camelopardalis reticulata*) in a single zoo. J Zoo Wildl Med. 2019;50(3):528-538. **3)** Phelps A, McCartney M. Using a fusion of operant conditioning and TTEAM to train giraffe calves. TTEAM Connections. 2007;9:10-16. **4)** Dadone LI. Advances in giraffe care: trained medical behaviors. Vetcom. 2015;56:10-13. **5)** Laule G, Whittaker M, Alford P. Positive reinforcement training as an enrichment strategy. Zoo Biology. 2003;22(4):367-374.

Palavras-chave: Medicina preventiva, Megavertebrado, Radiografia.
Keywords: Megavertebrate, Preventive medicine, Radiography

Figura 1: Imagens da realização da avaliação articular radiográfica por meio do condicionamento operante em uma espécime de *Giraffa giraffa giraffa*. Fonte: Arquivo pessoal.
A: Imagem radiográfica da projeção crânio-caudal do membro anterior esquerdo de uma espécime de *Giraffa giraffa giraffa*.
B: Imagem fotográfica de um treino de condicionamento operante para realização das radiografias de uma espécime de *Giraffa giraffa giraffa*.





ANIMAIS SILVESTRES E MULTIRRESISTÊNCIA BACTERIANA: ESTUDO EM HOSPITAL VETERINÁRIO NO ESTADO DO RIO DE JANEIRO

Wild animals and multidrug-resistant: a study in a veterinary hospital in Rio De Janeiro

Bárbara de Azeredo Medeiros[1], Andressa Kagohara[1], Anieli Vidal Stocco[1], Juliana Beatriz Giarola Ferreira[1], Beatriz Pereira Coelho[1], Ana Elisa Barros Medeiros[1], Ana Vitória de Rezende[2], Daniel de Almeida Balthazar[1]

[1]Universidade Federal Rural do Rio de Janeiro, Seropédica, Rio de Janeiro.

[2]Zoológico Municipal de Volta Redonda, Volta Redonda, Rio de Janeiro.

*Email do autor correspondente: medeiros.b@outlook.com.br

A resistência antimicrobiana, antimicrobial resistance (AMR), é um problema crescente que afeta a saúde humana, animal e ambiental, tornando essencial o monitoramento em diferentes espécies (1, 2, 3). Bactérias multirresistentes, multidrug-resistant (MDR), são microrganismos com resistência adquirida a pelo menos um antibiótico em três ou mais categorias de antimicrobianos (1). Diante da escassez de estudos sobre o tema, o presente trabalho teve como objetivo descrever a prevalência de infecções por bactérias multirresistentes em animais atendidos em um hospital-escola no estado do Rio de Janeiro. Foram analisados os registros de atendimentos dos animais durante o período 01/03/2024 a 01/08/2025. Destes, foram selecionados os indivíduos colonizados por bactérias multirresistentes. Ao todo, foram identificados 9 animais, sendo 6 (66,7%) provenientes de indivíduos nativos de vida livre e 3 (33,3%) de exóticos mantidos como pets (**Tabela 1**). As espécies bacterianas mais frequentes foram Complexo *Citrobacter freundii* e *Klebsiella* spp., ambas representando 18,2% dos isolados (**Gráfico 1**). Observou-se que 66,7% (6/9) dos microorganismos identificadas pertencem à ordem Enterobacterales (enterobactérias), enquanto os restantes 33,3% (3/9) são das ordens *Bacillales* (2/9) e *Lactobacillales* (1/9). Todos os isolados apresentaram resistência mínima aos antibióticos dos grupos das quinolonas, β-lactâmicos e sulfonamidas. E destaca-se a identificação de bactérias *Staphylococcus* spp. e *Enterococcus* spp. resistentes aos carbapenêmicos meropenem e imipenem, provenientes de dois coelhos domésticos (*Oryctolagus cuniculus domesticus*) mantidos como animais de companhia (**Tabela 1**). A prevalência de MDR identificada neste trabalho, especialmente as da ordem Enterobacterales (66,7%), reforça a literatura que aponta a importância desses microrganismos como agentes etiológicos de infecções relacionadas à assistência à saúde e sua alta capacidade de adquirir resistência antimicrobiana (1, 2, 3). O perfil de resistência encontrado, com todos os isolados apresentando resistência a quinolonas, β-lactâmicos e sulfonamidas, indica a urgência de uma terapia antimicrobiana mais criteriosa. O uso inadequado, ou tardio, de antibióticos e a ausência de um diagnóstico completo são um dos principais fatores que impulsionam o desenvolvimento de resistência, ressaltando a importância de se respeitar os protocolos terapêuticos estabelecidos e a adesão da solicitação de antibiogramas (1, 2, 3). A resistência aos carbapenêmicos em *Staphylococcus* spp. e *Enterococcus* spp., é um alerta significativo, visto que esses antimicrobianos são de última linha para tratamento de infecções causadas por MDR. Sua disseminação em ambientes não-hospitalares é preocupante (1, 4). A fauna selvagem em particular tem sido reconhecida como um

importante reservatório e potencial vetor de disseminação de bactérias resistentes, com a crescente influência de atividades antrópicas contribuindo para esse cenário (3, 5). A identificação de perfis de resistência complexos, inclusive a carbapenêmicos, reforçam a importância de integrar a fauna silvestre às estratégias de vigilância em saúde única. Além disso, ressalta-se a urgência em ampliar estudos microbiológicos em contextos de reabilitação ou vida livre, bem como a importância de medidas efetivas de biossegurança e uso racional de antimicrobianos.

Referências: **1)** Magiorakos AP, et al. Multidrug-resistant, extensively drug-resistant and pandrug-resistant bacteria: an international expert proposal for interim standard definitions for acquired resistance. Clinical Microbiology and Infection 2012; 18:268-81. **2)** Agência Nacional de Vigilância Sanitária. Prevenção de infecções por microrganismos multirresistentes em serviços de saúde – Série Segurança do Paciente e Qualidade em Serviços de Saúde. Brasília: Anvisa; 2024. **3)** World Health Assembly, 68. Antimicrobial resistance: draft global action plan on antimicrobial resistance: report by the Secretariat. World Health Organization; 2015. **4)** Ramírez-Castillo FY, et al. An overview of carbapenem-resistant organisms from food-producing animals, seafood, aquaculture, companion animals, and wildlife. Frontiers in Veterinary Science 2023; 10:1158588. **5)** Pérez Maldonado, et al. Anthropogenic Impact and Antimicrobial Resistance Occurrence in South American Wild Animals: A Systematic Review and Meta-Analysis. Wild 2025; 2-14.

Palavras-chave: Carbapenêmicos; Resistência antimicrobiana; Saúde Única.
Keywords: Antimicrobial resistance; Carbapenems; One Health.

Gráfico 1: Distribuição percentual das bactérias isoladas nas amostras analisadas.

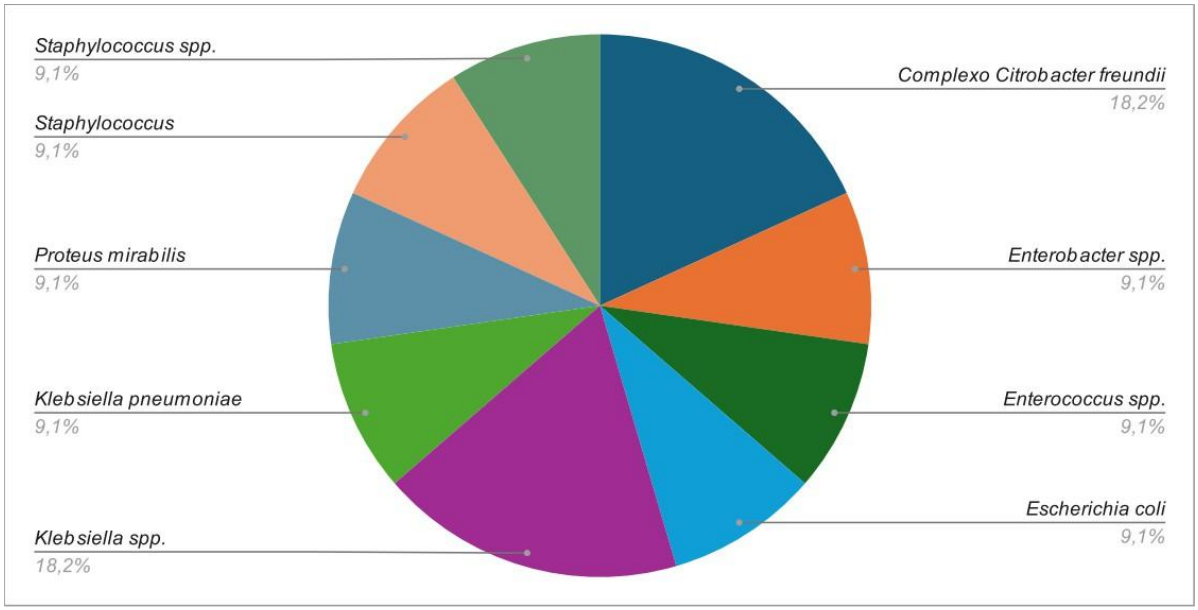

Tabela 1: Identificação bacteriana e perfil de resistência de isolados obtidos de diferentes espécies de animais atendidos.

Nome comum	Nome científico	Origem	Amostra	Bactéria isolada	Padrão de resistência
Gavião-de-cauda-branca 10/25	*Geranoaetus albicaudatus*	Centro de Triagem	Pododermatite bilateral	*Klebsiella pneumoniae*	Quinolonas, β-lactâmicos, Sulfonamidas.
Sagui 14/25	*Callithrix* sp.	Centro de Triagem	Lesão em extremidade de cauda	*Enterobacter* spp.	Quinolonas, β-lactâmicos, Sulfonamidas, Aminoglicosídeos, Amfenicol.
				Citrobacter freundii	Quinolonas, β-lactâmicos, Sulfonamidas, Aminoglicosídeos, Tetraciclinas.
Quati 28/25	*Nasua nasua*	Centro de Triagem	Lesão em extremidade de cauda	*Klebsiella* spp.; *Escherichia coli.*	Quinolonas, β-lactâmicos, Sulfonamidas.
Sagui 29/25	*Callithrix* sp.	Centro de Triagem	Lesão em extremidade de cauda	Complexo *Citrobacter freundii*	Quinolonas, β-lactâmicos, Sulfonamidas, Aminoglicosídeos, Tetraciclinas.
Jiboia 42/25	*Boa constrictor constrictor*	Centro de Triagem	Lesão epidérmica ventral	*Staphylococcus pseudintermedius*	Quinolonas, β-lactâmicos, Sulfonamidas, Aminoglicosídeos, Tetraciclinas, Macrocolídeos, Lincosamidas, Rifamicinas.
Gavião-carrapateiro	*Milvago chimachima*	Centro de Triagem	Lesão em asa direita	*Proteus mirabilis*	Quinolonas, β-lactâmicos, Sulfonamidas, Aminoglicosídeos.
Coelho 1*	*Oryctolagus cuniculus*	Pet	Lesão em membro pélvico direito	*Staphylococcus spp.*	Quinolonas, β-lactâmicos, Macrocolídeos.
Gerbil	*Meriones unguiculatus*	Pet	Lesão em abdomen	*Klebsiella* spp.	Quinolonas, β-lactâmicos (Inclusive Carbapenêmicos), Aminoglicosídeos.
Coelho 2*	*Oryctolagus cuniculus*	Pet	Urina (micção espontânea)	*Enterococcus* spp.	Quinolonas, β-lactâmicos (Inclusive Carbapenêmicos), Macrocolídeos.

*Animais apresentaram resistência adquirida aos carbapenêmicos meropenem e imipenem.

TERAPIAS INTEGRATIVAS NO TRATAMENTO DE LESÃO DE CAUDA TRAUMÁTICA EM IGUANA-VERDE (*Iguana iguana*): RELATO DE CASO

Integrative therapies in the treatment of traumatic tail injury in green iguana (*Iguana iguana*): case report

Lívia Maria Belmiro de Sousa[1]*, Anna Beatriz de Souza Freitas[1], Maria Heloísa Rêgo Leite[1], Giovanna Paiva Castelo Branco[1], Bianca da Nóbrega Medeiros[1], Ismênia Ribeiro da Silva[1],Danila Barreiro Campos[1], Rafael Lima de Oliveira[1]

[1]Universidade Federal da Paraíba, Areia, Paraíba.

*Email do autor correspondente: livia.belmiro@academico.ufpb.br

Introdução: A iguana-verde (*Iguana iguana*) possui a cauda como principal mecanismo de defesa contra predadores, podendo livrá-la voluntariamente por autotomia. Essa estrutura é frequentemente acometida por lesões de diversas origens, como fraturas e lacerações (1). Na ocorrência de traumas graves, a amputação é um dos principais métodos de tratamento. A medicina integrativa baseia-se no uso de terapias que atuam como adjuvantes no tratamento de inúmeras afecções, como na cicatrização de feridas. A acupuntura, a moxabustão e a fotobiomodulação são exemplos de terapias integrativas. Sob o ponto de vista ocidental, as agulhas ativam terminações nervosas cutâneas, liberando substâncias vasodilatadoras, aumentando o fluxo sanguíneo, oxigênio e migração de células inflamatórias para o local (2). A moxabustão potencializa a vasodilatação local, promovendo uma maior atividade enzimática das células pelo calor, sintetizando colágeno a partir dos fibroblastos e proliferando tecido de granulação. O laser de baixa potência possui mecanismos que estimulam a cicatrização e regeneração tecidual, além dos efeitos analgésicos e anti inflamatórios. Seus efeitos biomoduladores aumentam a proliferação celular, síntese de colágeno, formação de tecido de granulação, a vasodilatação e o aumento da circulação (3,4).

Relato de caso: Objetiva-se relatar o uso de terapias integrativas associadas ao tratamento de uma lesão traumática em cauda de uma iguana-verde, fêmea, de vida livre, recebida no hospital veterinário com histórico de ataque por cães. Na avaliação física constatou-se que o animal estava apático, com mucosas pálidas, e com laceração profunda, extensa e infectada. Ao ser submetido ao exame radiográfico, avaliou-se a região de coluna e corpo inteiro, nas projeções lateral direita, dorsoventral e crânio-caudal, com achados indicativos de lesão cutânea sem comprometimento ósseo a nível da porção inicial da cauda. Optou-se pelo tratamento conservador em detrimento do cirúrgico visto que a amputação iria limitar seus mecanismos de defesa, por requerer uma incisão muito proximal na cauda, mesmo considerando sua capacidade regenerativa. O protocolo inicial consistiu em cetoprofeno (1 mg/kg), morfina (1 mg/kg), posteriormente substituída por tramadol (5 mg/kg), dipirona (15 mg/kg), ceftriaxona (20 mg/kg), sustituida posteriormente por gentamicina (5mg/kg), higienização da ferida com clorexidina 2% e aplicação tópica das pomadas Ganadol® e colagenase associadas. Utilizou-se inicialmente a terapia fotodinâmica (PDT), que consistiu na aplicação do azul de metileno sobre a ferida e após cinco minutos a varredura com luz vermelha. Após duas semanas de internação, o tecido de granulação estava exuberante, além das margens da lesão. Quando não mais possuía sinais de infecção, iniciou-se a fotobiomodulação com luz vermelha em varredura a cada 48 horas. Foi instituído o protocolo de acupuntura por cerclagem da ferida e moxabustão local semanalmente **(Figura 1).**

Discussão e conclusão: O paciente apresentou evolução clínica favorável após de sete semanas, recebendo alta ao término do tratamento com a ferida totalmente cicatrizada **(Figura 2)**.

Nesse caso, é possível considerar que as terapias integrativas contribuíram para acelerar o processo cicatricial, tendo em vista que os répteis possuem um metabolismo lento. Conclui-se que o tratamento adotado foi eficaz na recuperação completa da ferida.

Referências: **1)** Silvino Cubas Z, *et al.* Tratado de animais selvagens: medicina veterinária. 2° ed. São Paulo: Editora Roca; 2014 .**2)** Moura PH, *et al.* Aspectos neurofisiológicos da acupuntura na analgesia - revisão narrativa. Revista Foco: Interdisciplinary Studies. 2025; 20:1-17. **3)** TAHA N, *et al.* The effects of low-level laser therapy on wound healing and pain management in skin wounds: a systematic review and meta-analysis. Cureus. 2024; 16:1-14. **4)** GUEDES OTSUKA ACV, *et al*. Terapia a laser de baixa potência no manejo da cicatrização de feridas cutâneas. Rev. Bras. Cir. Plást. 2022; 37:451-456.

Palavras-chave: Acupuntura; cicatrização; fotobiomodulação.
Keywords: Acupuncture; healing; photobiomodulation.



Figura 1: Aplicação de azul de metileno, moxabustão e acupuntura na lesão, respectivamente.



Figura 2: Processo de cicatrização até a remissão total da lesão.

AVALIAÇÃO CLÍNICA E LABORATORIAL DE MACACOS-PREGO (*Sapajus* spp.) DESTINADOS A SOLTURA PELO CETAS-CE
Clinical and laboratory evaluation of capuchin monkeys (*Sapajus* spp.) intended for release by CETAS - CE

Mariana Sobral Guimarães[1,2], Giovanna Mazzini Terra[2], Nathália Ferreira Carneiro[1], Malena Albuquerque Lima[2], Anna Bettiza Barros Patricio[2], Osmaikon Lisboa Lobato[4], Vivian Gabrielle Costa e Silva[4], Francisco Wesley da Silva Alves[1]

[1]Laboratório de Patologia Clínica Veterinária da Universidade Estadual do Ceará, Fortaleza, Ceará.
[2]Grupo de Estudos de Animais Selvagens, Universidade Estadual do Ceará, Fortaleza, Ceará.
[3]Centro de Triagem de Animais Silvestres (CETAS - CE) – IBAMA/SEMACE, Fortaleza, Ceará.
[4]Universidade Federal do Piauí, Piauí.

Email do autor correspondente: mariana.sobral@aluno.uece.br

Introdução: Macacos-prego pertencentes ao gênero *Sapajus* spp. têm ampla distribuição geográfica no Brasil, ocupando território amazônico, cerrado e a Mata Atlântica. A destruição de seu habitat natural e o tráfico ilegal tem propiciado o maior contato com o ser humano, o que favorece a transmissão e disseminação de antropozoonoses, comprometendo o bem-estar e a sobrevivência da espécie. Dentre os acometimentos de maior relevância tem-se a raiva, a herpesvirose e as arboviroses. A realização de avaliação clínica e exames complementares, em animais resgatados, servem como importantes parâmetros para triagem e direcionamento, principalmente antecedendo a soltura (1,2,3), além dos exames diagnósticos sorológicos e moleculares. Objetivou-se com esse estudo descrever achados hematológicos e bioquímicos de 10 macacos-prego (*Sapajus* spp.) e resultados de RT-PCR Convencional para *Herpesvirus simples tipo 2 (HSV)* encaminhados ao CETAS direcionados a soltura.
Relato de Caso: A **tabela 01** evidencia o perfil clínico dos primatas que foram recebidos no Centro de Triagem em maio de 2025. Durante a recepção, foram submetidos a avaliação clínica, nutricional e laboratorial, sendo solicitados exames coproparasitológicos, perfil hematológico e bioquímicos, os quais estão listados na **tabela 02**. Após avaliação dos animais, estes foram direcionados a recintos, em função de seu estado clínico e nível de socialização. Durante o processo de adaptação, a fêmea 06, não aceitou outros adultos, mas teve ótima interação com os filhotes (07 e 08). O macho 10 era vasectomizado e teve boa interação com a fêmea 06 e os filhotes. No exame coproparasitológico, apenas no recinto 3 foram encontrados ovos do tipo *Ancylostoma* spp. A partir disso, preventivamente, foi instituído protocolo de vermifugação em todos os animais com suspensão oral à base de fembendazol (20mg/kg, 40mg/ml), pamoato de Pirantel (28,8mg/ml) e praziquantel (10mg/ml), dose única de 0,5 ml, repetido após 15 dias. A alimentação instituída era à base de frutas, folhas, sementes e ração, e água sempre disponível. Ademais, os animais foram testados para herpesvírus (*Simplexvirus 2*) via RT-PCR. Dentre os primatas, apenas o 09 testou positivo para o vírus, o qual não tinha alterações clínicas evidentes, sendo colocado em isolamento para realização de novos testes e avaliação. Dentre os animais recebidos, os 01, 02, 03, 04 e 05 foram considerados aptos e encaminhados para área de soltura no Piauí.
Discussão: O recebimento e a reabilitação são importantes para manutenção e conservação de espécies de primatas, bem como para maior abrangência de referencial clínico (1,3). Os exames hematológicos apresentaram-se dentro da normalidade (4). O perfil bioquímico mostrou-se dentro dos referenciais para maioria dos analitos, entretanto, sete animais demonstraram aumento dos

níveis de fosfatase alcalina, o que pode ser indicativo de maior atividade osteoblástica em animais mais jovens e/ou de menor porte e tendem a ser maiores nos machos (4,5).
Conclusão: Assim, a realização de exames complementares é bastante relevante no contexto de reabilitação e soltura de primatas. Os resultados encontrados corroboram com a literatura existente e ampliam as informações disponíveis sobre a clínica desses animais.

Referências: **1)** Verona, C.E.S., & Pissinatti, A. Primates: Primatas do Novo Mundo (Sagui, Macaco-prego, Macaco-aranha, Bugio e Muriqui). In: Cubas, Z.S. (Ed.), Tratado de Animais Selvagens. 2th ed. São Paulo: Editora ROCA LTDA. 2014. p. 807-827.). **2)** Favareto A, et al. Perfil hematológico e bioquímico de macacos-prego (*Cebus spp*.) mantidos em cativeiro. Revista Brasileira de Medicina Veterinária, 2016; 38(4):406-412. **3)** Giacalone, J. Milton, C. Efeitos diferenciais do estresse climático incomum nas populações de macacos-prego (*Cebus capucinus*) e bugios (*Alouatta palliata*) na Ilha Barro Colorado, Panamá. American Journal of Primatology, 2013; 76(3): 249-261. **4)** Sousa G, et al. Parâmetros hematológicos e bioquímicos de macacos-prego selvagens em Brasília, Distrito Federal-Brasil. Revista de Primatologia Médica, 2020; ;49(4):211-217. **5)** Ferreira A, et al. Parâmetros bioquímicos, proteína C-reativa e proteinograma de *Sapajus libidinosus* mantido em cativeiro. Ciência Rural, 2023; 53.

Palavras-chave: Primatas, Patologia, Saúde única.
Keywords: Primates, Pathology, One Health.

Tabela 1: Caracterização do perfil clínico geral dos macacos-prego (*Sapajus spp.*)

Animal	1	2	3	4	5	6	7	8	9	10
Idade	Adulto	Adulto	Adulto	Adulto	Adulto	Adulto	Filhote	Filhote	Adulto	Adulto
Sexo	Fêmea	Fêmea	Macho	Fêmea	Macho	Fêmea	Macho	Fêmea	Macho	Macho
Peso	2.0 kg	10.0 kg	4.0 kg	2.05 kg	2.250 kg	1.70 kg	0.80 kg	0.70 kg	2.30 kg	4.50 kg
E.C.	Bom	Bom	Bom	Bom	Bom	Bom	Bom	Bom	Bom	Bom
Recinto (número)	6	6	6	5	5	3	3	3	13	Q

E.C. = estado clínico, Q = quarentena.

Tabela 2: Caracterização dos perfis hematológicos e bioquímicos dos macacos-prego (*Sapajus spp*) recebidos pelo CETAS realizadas no dia 14/07/2025.

Eritrograma	01	02	03	04	05	06	07	08	09	10	Referência**
Hemácia ($x10^6$/µL)	6,72	5,45	7,12	7,6	5,6	4,79	NA	NA	4,89	6,8	3,66 a 7,64
Hemoglobina (g/%)	15,6	13,1	14,7	14,7	13,8	11,4	NA	NA	10,4	15,8	9,5 a 14,7
Hematócrito (%)	47	41	47	45	44	35	NA	NA	34	49	32 a 45
VCM (μm^3)	69,9	75,2	66,0	59,2	78,5	73,0	NA	NA	69,5	72,0	49,3 a 90,1
CHCM (%)	33,1	31,9	31,2	32,6	31,3	32.5	NA	NA	30,5	32,2	26,8 a 35,9
Morfologia	HMN	HMN	HMN	RE	HMN	RE	NA	NA	HMN	HMN	HMN
Leucograma											

Leucócitos ($x10^3/\mu L$)	10	7,5	8,4	5,3	7,9	9,7	NA	NA	7,3	6,2	3,92 a 18,69
Bastões ($x10^3/\mu L$)	0	0	0	0	0	0	NA	NA	0	0	0 a 0,410
Segmentados ($x10^3/\mu L$)	5,500	3,000	2,856	2,650	4,187	3,395	NA	NA	2.555	2.852	1,110 a 14,310
Linfócitos ($x10^3/\mu L$)	3,500	3,150	3,864	2,438	2,844	5,335	NA	NA	4.307	2,790	0,330 a 9,260
Eosinófilos ($x10^3/\mu L$)	0,800	0,150	1,092	0	0	0,388	NA	NA	0,073	0,062	0 a 1,520
Basófilos ($x10^3/\mu L$)	0	0	0	0	0,079	0,194	NA	NA	0	0	0 a 0,130
Monócitos ($x10^3/\mu L$)	0,200	1,200	0,588	0,212	0,790	0,388	NA	NA	0,365	0,496	0 a 4,670
Morfologia	SAM	SAM	SAM	SAM	SAM	SAM	NA	NA	SAM	SAM	SAM
Plaquetas ($x10^3/\mu L$)	276	564	224	572	292	276	NA	NA	352	220	164 a 377
Morfologia	SAM	AP	AP	AP	SAM	AP	NA	NA	AP	SAM	SAM
PPT (g/dL)	7,2	7,2	7,2	8,4	6,6	7,4	NA	NA	6,4	8,0	6,7 a 8,1**
Plasma	N	N	N	N	N	N	NA	NA	N	N	Normal
Bioquímicos séricos											**Referência*** **
Uréia (mg/dL)	23,0	36,0	30,5	23,0	42,5	48,0	29,0	31,5	31,0	12,0*	14,3 a 70,0
Proteína Total g/dL)	6,6	6,8	6,4	5,7	6,2	6,8	6,4	5,5	6,1	3,2*	5,5 a 7,3
FA (UI/L)	161,0	1027,5*	853,0*	76.0	420,0*	260,0*	1115,0 *	910,0*	395,0*	170,0	71,1 a 213,0
ALT (UI/L)	38,0	52,5	29,0	21,0	41,5	27,5	44,0	37,5	27,0	22,0	20,1 a 62,5
Creatinina (mg/dL)	0,4	0,4	0,8	0,4	0,7	0,6	0,4	0,4	0,5	0,4	0,4 a 1.
Soro	N	N	N	N	N	N	N	N	N	N	Normal

VCM = volume corpuscular médio, CHCM = concentração de hemoglobina corpuscular média, PPT = proteínas plasmáticas totais, FA = fosfatase alcalina, ALT= alanina aminotransferase, NA = não analisado, HMN = hemácias morfologicamente normais, RE = rouleaux eritrocitário, SAM = sem alterações morfológicas, N = normal, AP = agregados plaquetários. *Repetido e Confirmado. **Sousa G, et al. Parâmetros hematológicos e bioquímicos de macacos-prego selvagens em Brasília, Distrito Federal-Brasil. Revista de Primatologia Médica, 2020; ;49(4):211-217. ***Ferreira A, et al. Parâmetros bioquímicos, proteína C-reativa e proteinograma de *Sapajus libidinosus* mantido em cativeiro. Ciência Rural, 2023; 53.

USO DE BLOQUEIO MAXILOMANDIBULAR PARA OSTEOSSÍNTESE MANDIBULAR EM *BOA CONSTRICTOR*: RELATO DE CASO

Use of maxillomandibular block for mandibular osteosynthesis in *Boa constrictor*: case report

Paulo Machado da Nóbrega Neto[1]*, Rafael Lima Oliveira[1], Ana Carolina Linhares Soares[1], Lívia Maria Belmiro de Sousa[1], Witorya Macário da Silva[1], Elissandra Alvares Chibério[1], Rayssa Stela Medeiros Gomes[1]

[1]Universidade Federal da Paraíba - Campus II, Areia, Paraíba.

*Email do autor correspondente: pmnn1912@gmail.com

Introdução: A jiboia (*Boa constrictor*) é uma serpente presente nas Américas e Caribe, possui grande importância no ecossistema, desempenhando papel como presa e predador de diversas espécies. O medo de serpentes é observado na maioria da população, são animais vistos como potencial perigo, isto somado a outras crenças populares, resultam no aumento de conflitos entre humanos e serpentes. Grande parte das causas de morte desses animais, ocorre pelo trauma, principalmente no primeiro terço do corpo, frequentemente comprometendo a cavidade oral [1]. A mandíbula da jiboia consiste em duas partes, o osso composto, localizado na porção proximal, que articula com o osso quadrado e o osso dentário, situado na porção distal. Dentre as técnicas odontológicas, o bloqueio maxilo-mandibular é um tratamento conservador indicado para fraturas proximais de mandíbula, sendo menos invasivo, mas restringindo a oferta de alimento ao paciente. O objetivo deste trabalho é descrever um procedimento de reconstrução de cavidade oral de uma jiboia.

Materiais e Métodos: Foi atendida uma jiboia com histórico de trauma por interação antrópica. Após exames físico e de imagem, foi constatada avulsão do músculo masseter esquerdo com necrose muscular **(Figura 1 A)** e fratura no osso composto da mandíbula **(Figura 2 A, B)**, após estabilização clínica, o paciente foi encaminhado para cirurgia. Sob anestesia geral inalatória, primeiramente foi realizada a higienização da cavidade oral com clorexidine 0,12% sem álcool, ressecção da musculatura exposta necrosada, com escarificação de debris e fibrina, após a remoção do tecido necrótico, observou-se uma considerável redução da musculatura viável. Feita sutura na mucosa oral com ponto simples isolado e wolf com fio PGC 5-0, após a conclusão do procedimento, foi realizada fotobiomodulação de baixa intensidade na ferida cirúrgica (vermelho 6 jaules em 3 pontos) e externamente a lesão (inflavermelho 6J em 3 pontos) e bloqueio maxilo-mandibular com esparadrapo, objetivando-se imobilizar a mandíbula para uma cicatrização da fratura por segunda intenção **(Figura 1 B)**. No pós-cirúrgico foi ministrado meloxican (0,2%, IM, SID, por 3 dias), cloridrato de tramadol (2%, IM, SID, por 10 dias), ceftriaxona (10%, IM, a cada 48 horas por 22 dias), limpeza da cavidade oral com clorexidine 0,12% sem álcool (SID, por 90 dias), fotobiomodulação (a cada 48 horas, 6J em varredura em região de ferida cirúrgica durante todo o tratamento).

Resultados: Nos 3 primeiros meses de tratamento, mensalmente, foi fornecido alimento completo para animais em estado convalescente, por meio de sonda, após 2 meses, foi realizada uma nova radiografia e verificou-se a consolidação da fratura **(Figura 2 C, D)**, retornando a sua alimentação natural após 4 meses de tratamento, sendo encaminhada para soltura pouco tempo depois.

Discussão e Conclusão: O bloqueio maxilo-mandibular se mostrou eficaz na estabilização da fratura, o que permitiu a consolidação óssea por segunda intenção, não sendo necessária uma abordagem cirúrgica invasiva, uso de implantes ortopédicos, além de risco de infecção pós operatória, deiscência da ferida cirúrgica e retardo na cicatrização **(Figura 1 C, D)**. Apesar do

bloqueio ter inviabilizado o alinhamento longitudinal dos fragmentos ósseos, os mesmos foram unidos por uma ponte óssea, que apesar de ter promovido um discreto desvio medial da mandíbula direita, não houve comprometimento funcional.

Referencias: **1)** Gouveia, R.V., et al., Evaluation of injuries caused by anthropic action in snakes from Brazil. Brazilian Journal of Biology, 2015; 75.

Palavras-chave: odontologia, répteis, cirurgia.

Keywords: dentistry, reptiles, surgery.

Figura 1: Avulsão do músculo masseter com região necrótica em lado direito da mandíbula (A) Bloqueio maxilo-mandibular com esparadrapo (B) Cicatrização completa da mandíbula após tratamento (C e D).

Figura 2: Avulsão de musculatura e fratura em osso composto da mandíbula, projeção dorsoventral (A) e laterolateral (B) Consolidação óssea por após 2 meses de pós-cirúrgico, com presença de ponte óssea, projeção dorsoventral (C) e laterolateral (D).

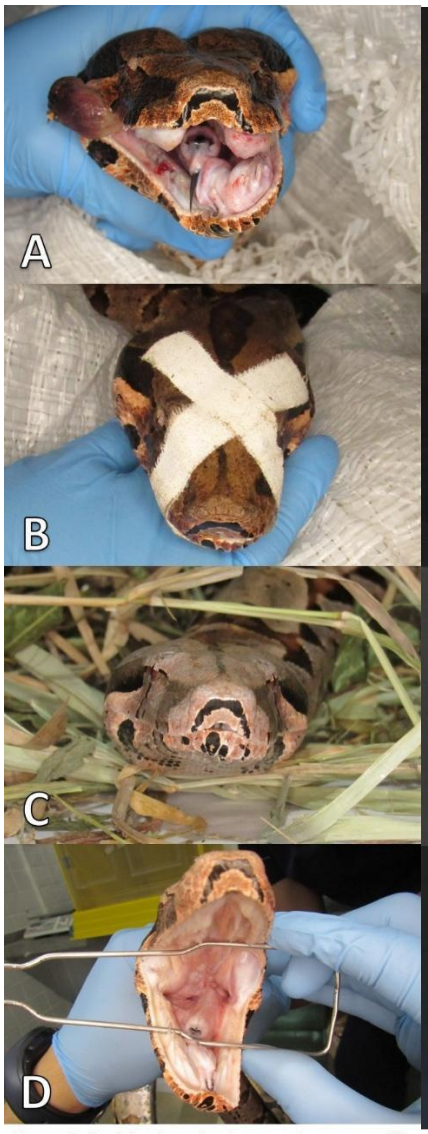

Figura 1: Avulsão do músculo masseter com região necrótica em lado direito da mandíbula (A) Bloqueio maxilo-mandibular com esparadrapo (B) Cicatrização completa da mandíbula após tratamento (C e D)

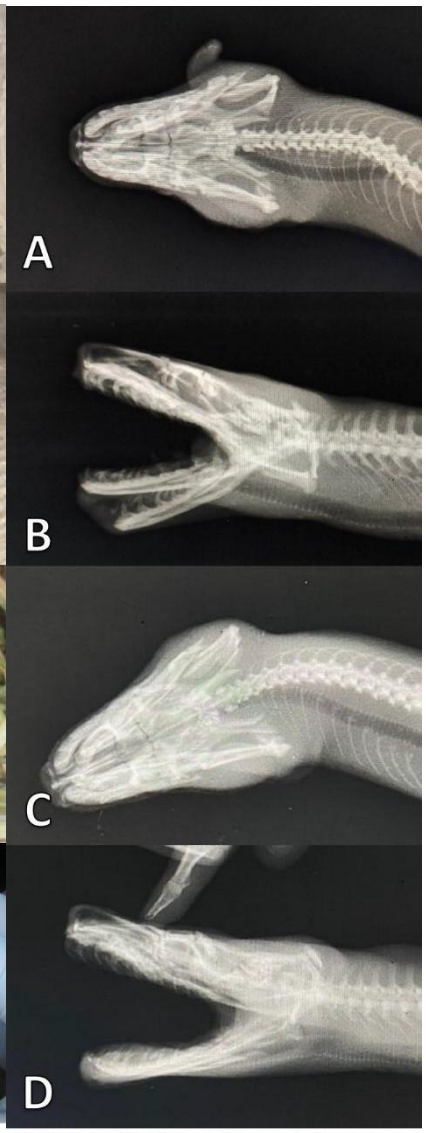

Figura 2: Avulsão de musculatura e fratura em osso composto da mandíbula, projeção dorsoventral (A) e laterolateral (B) Consolidação óssea por após 2 meses de pós-cirúrgico, com presença de ponte óssea, projeção dorsoventral (C) e laterolateral (D)

ASPECTOS CLÍNICOS, HEMATOLÓGICOS E HISTOPATOLÓGICOS DE MIOPATIA EM *Tamandua tetradactyla* DE VIDA LIVRE

Clinical, hematological, and histopathological aspects of myopathy in free-living *Tamandua tetradactyla*

Beatriz Araujo dos Santos[1]*, Andressa Kagohara[2], Breno Luiz Alves Esquerdo[3], Anieli Vidal Stocco[4], Ana Elisa Barros Medeiros[1], Alexandre Carvalho Costa[4]

[1]Médica Veterinária Residente em Medicina e Conservação de Animais Silvestres – Universidade Federal Rural do Rio de Janeiro (UFRRJ), Seropédica, Rio de Janeiro.
[2]Mestranda em Medicina Veterinária (Patologia e Ciências Clínicas) – Universidade Federal Rural do Rio de Janeiro (UFRRJ), Seropédica, Rio de Janeiro.
[3]Discente em Medicina Veterinária – Universidade Federal Rural do Rio de Janeiro (UFRRJ), Seropédica, Rio de Janeiro.
[4]Doutoranda em Medicina Veterinária (Patologia e Ciências Clínicas) – Universidade Federal Rural do Rio de Janeiro (UFRRJ), Seropédica, Rio de Janeiro.

*Email do autor correspondente: beatrizaraujo@ufrrj.br

A miopatia pode resultar de diferentes condições, sendo classificada em adquirida ou congênita (1). Dentre as adquiridas, destaca-se a miopatia de captura (MC), síndrome causada por intenso estresse e esforço físico durante o ataque, levando a rabdomiólise, nefropatia e óbito (1,2). Animais de vida livre são ocasionalmente encontrados em áreas urbanas e periurbanas devido às pressões antrópicas que seus habitats sofrem, sendo então frequentemente atacados por animais domésticos, tornando-os mais suscetíveis à MC (3). O objetivo deste relato foi descrever os achados clínicos, hematológicos e histopatológicos de MC em um espécime de *T. tetradactyla* decorrente de ataque de cão doméstico. Uma fêmea jovem de *T. tetradactyla* foi recebida em um centro de triagem com histórico de ataque de cão doméstico, apresentando sensibilidade à manipulação, lesões contusas abrasivas e exsudativas na região dorso-cervical (Figura 1), estertores à ausculta pulmonar, hematúria, mucosas hipocoradas e ectoparasitos. Ao exame AFAST, observou-se líquido livre grau 1 não drenável, aumento bilateral da ecogenicidade do córtex renal e intensa sedimentação luminal em vesícula urinária. Análise hematológica indicou leucocitose com desvio à esquerda regenerativo, neutrófilos tóxicos, monócitos ativados, linfócitos reativos e discreta hipoproteinemia, além de aumento da atividade sérica de AST e ALT, e hemólise exacerbada. O protocolo terapêutico inicial incluiu dipirona (25mg/kg, BID/SC), tramadol (2mg/kg, BID/SC), enrofloxacino (4mg/kg, BID/IM), ringer lactato (40mL/Kg/24h, IV). Exames de hemogasometria foram realizados ao longo de 7 dias (Tabela 1). Inicialmente observou-se quadro de acidose metabólica, seguida da administração de gluconato de cálcio (10mg/kg, SID/IM, durante 2 dias) e bicarbonato de sódio (40mg/Kg, SID/IV), ocorrendo a normalização do pH e redução da hipocalcemia a partir do terceiro dia. No entanto, a partir do quarto dia observou-se episódios de vômito, concomitante à reincidência da acidose metabólica, aumento da AST, ALT, e azotemia grave. Iniciou-se administração de maropitant (1mg/kg, SC), silimarina (15mg/kg, VO), ajuste da infusão de fluidoterapia, e reintrodução alimentar assistida gradual com concentrado hipercalórico. No entanto, após perda de peso progressiva e ausência de resposta clínica, no oitavo dia o paciente evoluiu a óbito. Achados patológicos incluem evidenciação difusa dos septos interlobulares nos pulmões, além de injúria renal aguda com áreas de necrose bilateral. Na MC, o esforço físico excessivo hiperativa os miócitos, elevando o metabolismo e causando hipoxemia, hipercapnia e acidose metabólica (figura 1)(5). A acidose e lesões dorsocervicais indicam dano muscular, provocando extravasamento de mioglobina e potássio, resultando em hipercalemia e mioglobinúria (2,4,5). A mioglobina tóxica e vasoconstrição induzida pelo estresse levam à lesão renal aguda e insuficiência renal (4,5). A liberação crônica de cortisol, associada à infestação por

ectoparasitas e ataque, causa lesões hepáticas, refletidas no aumento de AST e ALT (5). Observa-se então o dano muscular, hepático e renal provocado pela miopatia, que tendem a reduzir o prognóstico em função do tempo de acometimento, mesmo sob cuidados intensivos. Exames hematológicos e hemogasométricos são cruciais para o acompanhamento do caso, porém a evolução pode levar à insuficiência múltipla dos órgãos.

Referências: **1)** McGavin MD, Zachary JF. Bases da patologia em veterinária. 5. ed. Rio de Janeiro, RJ: Elsevier; 2013. **2)** Breed D, et al. Conserving wildlife in a changing world: Understanding capture myopathy—a malignant outcome of stress during capture and translocation. Conserv Physiol. 2019;7(1):coz027. **3)** Chagas dos Passos M, et al. Crescimento e Nutrição de Tamandua tetradactyla - Relato de caso. Sci Anim Health. 2023;10(1):74-84. **4)** Garcês A, et al. The Dark Side of Conservation – Understanding Capture Myopathy. Int J Adv Multidiscip Res Stud. 2024;4(1):165-72 **5)** Lannes ST, et al. Miopatia de captura em espécies selvagens – Uma revisão. Medvep. 2010;8(24):169-76.

Palavras-chave: Cuidados críticos; rabdomiólise; xenarthra.
Keywords: Critical care; rhabdomyolysis; xenarthra.

Figura 1: *Tamandua tetradactyla* apresentando lesões contusas e abrasivas em região cervical dorsal.



Tabela 1: Dados de hemogasometria em *Tamandua tetradactyla* ao longo de 7 dias de internação.

Parâmetros avaliados	Dia 09/04/2025	Dia 11/04/2025	Dia 14/04/2025	Dia 15/04/2025	Valores de Referência	Unidades de medida
Gases sanguíneos						
pH	7,24	7,33	7,22 L	7,22 L	7,30 - 7,44	
pCO_2	47,7	42,17	47,76	51, 74 H	41,40 - 51,00	mmHg
pO_2	28	51,25	38,86	36,73 L	38,55 - 57,50	mmHg
Eletrólitos						
Na^+	132	134,6	137,3	133,6	130,8 - 145,8	mmol/L
K^+	6,03	5,9 H	7,48 H	7,64 H	3,98 - 5,32	mmol/L
Cl^-	106,4	103,9	107,8	104,5	102,1 - 114,4	mmol/L
Ca^{++}	0,94	0,86 L	0,86 L	0,84 L	1,10 - 1,20	mmol/L
Itens metabólicos						
Glutamato	3,6	3,72 H	4,5 H	3,75 H	3,54 - 3,55	mmol/L
Lactato	1,47	0,93 L	0,8 L	0,53 L	3,00 - 3,10	mmol/L
Hematócrito						
Hct	34,8	21,4 L	24,1 L	23,9 L	32,8 - 40,8	%PCV
Outros						
tCO_2	21,8	23,4 L	21,1L	22,5 L	28,5 - 28,6	mmol/L
cHgb	11,8	7,3	8,2	8,1		g/dL
$cHCO_3$-	20,4	22,1 L	19,6 L	20,9 L	27,1 - 27,2	mmol/L
BE (acf)	-7,1	-3,9	-8,1	-6,9		mmol/L
BE (b)	-2,7	-1 L	"-2,2 L	"-2,5 L	2,5 - 2,6	mmol/L
cSO_2	42,25	83,18	62,48 L	58,06 L	78,71 - 92,31	%
AG	5	9	10	8	5,00 - 13,00	mmol/L

USO DO SENSOR ODONTOLÓGICO PARA RADIOGRAFIAS EM ANIMAIS SILVESTRES E PETS NÃO-CONVENCIONAIS

Use of dental radiography sensors in wild and non-conventional pets

Anna Beatriz de Souza Freitas[1]*, Maria Heloísa Rêgo Leite[1], Rafael Lima de Oliveira[1]

[1]Universidade Federal da Paraíba
*Email do autor correspondente: absf3@academico.ufpb.br

Introdução: O diagnóstico por imagem na medicina veterinária é fundamental para análises detalhadas de ossos, tecidos moles e das cavidades corporais, dessa forma o diagnóstico de fraturas, neoplasias, obstruções e outras enfermidades é feito de forma mais rápida e eficiente (2). A radiografia é um exame de imagem rápido, acessível, não invasivo e altamente aplicável, sendo utilizado desde a triagem do paciente, a definição de condutas clínicas e cirúrgicas até o acompanhamento da recuperação do indivíduo (2,3). O sensor odontológico tem sido cada vez mais utilizado na rotina clínico-cirúrgica de animais silvestres e pets não convencionais, devido à sua versatilidade, aplicabilidade e eficiência na avaliação de cavidade celomática de passeriformes, no diagnóstico e acompanhamento de traumas, por exemplo, em animais de pequeno porte, como passeriformes, roedores e répteis. A portabilidade do aparelho possibilita a realização de exames fora do plano horizontal, reduzindo a necessidade de contenção física e o estresse. Estudos mostram que esses equipamentos emitem doses de radiação significativamente abaixo dos limites mínimos recomendados para profissionais da radiologia veterinária, oferecendo maior segurança à equipe e aos pacientes durante exames frequentes (1). As fraturas estão entre as causas mais comuns de cirurgias em aves e podem acometer diversos ossos (4), além disso, em lesões de aves de rapina e não rapinantes, 85% dos casos de fratura eram fratura simples, sendo a ulna a estrutura mais acometida em rapinantes (28%), em não rapinantes foi o rádio com 24% dos casos (5) Este trabalho objetiva relatar as aplicações e vantagens do uso do sensor odontológico digital na rotina clínico-cirúrgica de animais silvestres e pets não convencionais.
Relato de caso: Na rotina clínica, o uso do sensor odontológico digital tem se mostrado eficiente e capaz de produzir imagens de maior qualidade em comparação aos equipamentos radiográficos tradicionais. Em uma Iguana-Verde (*Iguana iguana*) (Figura 1) que apresentava aumento de volume nodular em face dorsal de dígito de membro torácico esquerdo, por exemplo, a radiografia odontológica evidenciou alterações sugestivas de neoplasia, descartando proliferação de tecidos moles, inflamação ou material caseoso. Em uma coruja buraqueira *(Athene cunicularia)* e uma suindara *(Tyto furcata)* (Figura 1) que apresentavam, respectivamente, fratura em rádio e ulna e não união de úmero, o fato do aparelho possibilitar a obtenção de imagens em planos oblíquos com o mínimo de tempo de contenção, reduzindo o estresse do animal durante o manejo, foram essenciais para o acompanhamento pós-operatório. Além disso, em um caso de um filhote de Timbu *(Didelphis albiventris)* (Figura 2), a radiografia convencional permitiu identificar fratura patológica, baixa densidade e malformações ósseas, porém o uso do sensor odontológico revelou tais alterações de forma significativamente mais nítida , o que foi essencial para a conduta clínica.
Discussão e Conclusão: A prática clínica demonstra que o sensor odontológico digital é uma ferramenta tecnológica segura, eficiente e precisa no atendimento de espécies silvestres e não convencionais, capaz de proporcionar imagens de alta qualidade com menor tempo de contenção e estresse, além da capacidade de obtenção de imagens em diferentes planos facilitarem o diagnóstico, contribuindo para uma melhor conduta clínica-cirúrgica.
Referencias: **1)** Muniz F, Barbosa JS, Silva HFV, Silva TVS, Lima MP, Assunção MG, et al. Dose de radiação absorvida pelo operador utilizando aparelhos de raios X odontológicos portáteis: uma revisão integrativa da literatura. Research, Society and Development, 10: e48310918082, 2021. **2)**

UNIVERSIDADE FEDERAL DO PARÁ. Instituto de Medicina Veterinária. Diagnóstico por imagem em medicina veterinária. Belém, 5 dez. 2024. **3)** THRALL, Donald. Diagnóstico de Radiologia Veterinária. 7. ed. Rio de Janeiro: GEN Guanabara Koogan, p.37. 2019. **4)** MOREIRA, Naianna Costa. Caracterização das ocorrências cirúrgicas das aves atendidas no CETRAS da Universidade Federal Rural da Amazônia. Trabalho de Conclusão de Curso (Graduação em Medicina Veterinária) – Universidade Federal Rural da Amazônia, Belém, 2021. **5)** Piovesan, E. J., Maciel, M., Santana, D. M., Lima, T. V. M., Tasqueti, U. I., North, H. E., Teixeira, V. N., Weber, S. H., Minto, B. W., & Villanova Junior, J. A. Lesões ósseas e articulares em aves tratadas em centro de resgate de vida selvagem no sul do Brasil – CETAS/PR. Caderno Pedagógico, 21: e10801, 2024.

Palavras-chave: Sensor odontológico; dentista; animais silvestres
Keywords: Odontologic sensor; dentistry; wild animals

Figura 1: Radiografia de *Iguana iguana* em aparelho convencional em posição dorsoventral (a). Radiografia de *Iguana iguana* em sensor odontológico de membro torácico evidenciando alteração em dígito (b). Radiografia em sensor odontológico de *Athene cunicularia* evidenciando fratura em rádio (c). Radiografia em sensor odontológico de *Tyto furcata* evidenciando calo ósseo em úmero (d, e).

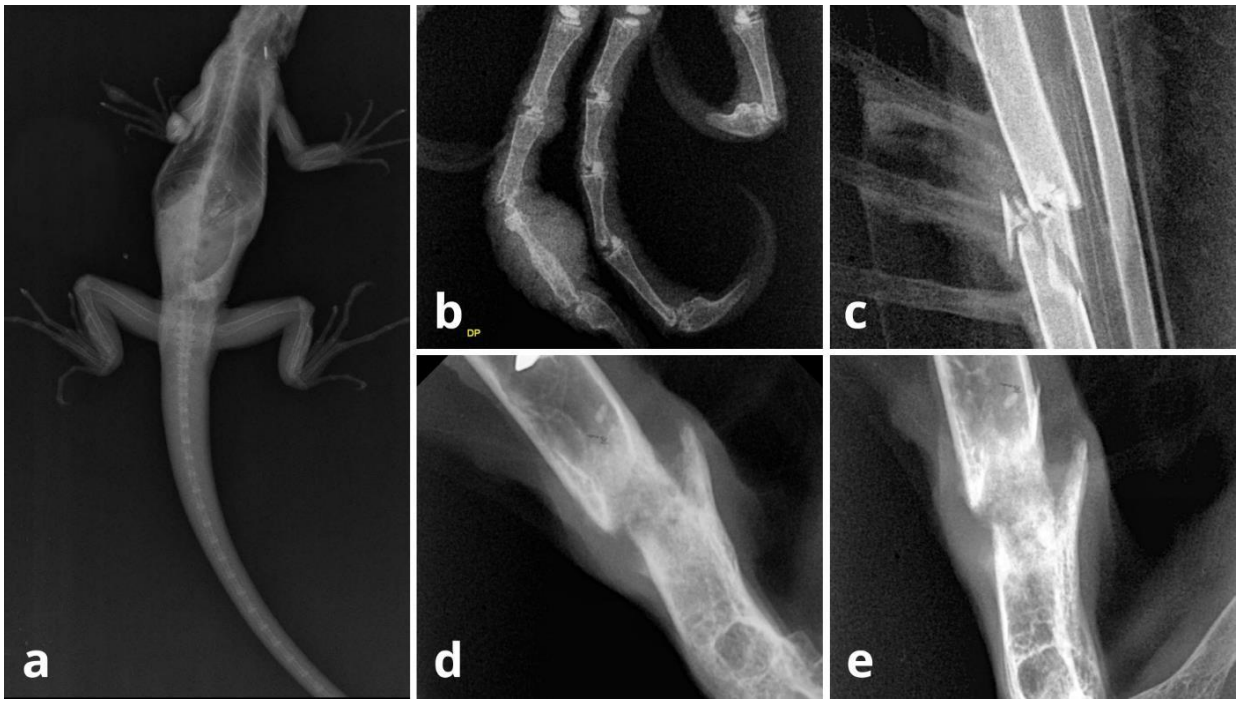

Figura 2: Na avaliação radiográfica de *Didelphis albiventris*, observa-se na projeção dorso-ventral uma alteração de mineralização óssea e baixa radiopacidade, imagem obtida por meio de um sensor odontológico (a). A radiografia convencional látero-lateral de corpo inteiro do mesmo animal demonstra redução generalizada da radiopacidade óssea, além de deformidades na mandíbula e coluna vertebral, associadas a uma fratura patológica em membro pélvico (b). A radiografia de crânio com sensor odontológico evidencia más formações nos ossos da maxila (c), enquanto a projeção látero-lateral de membro torácico confirma a baixa radiopacidade óssea e revela a ausência da cabeça do rádio(d).

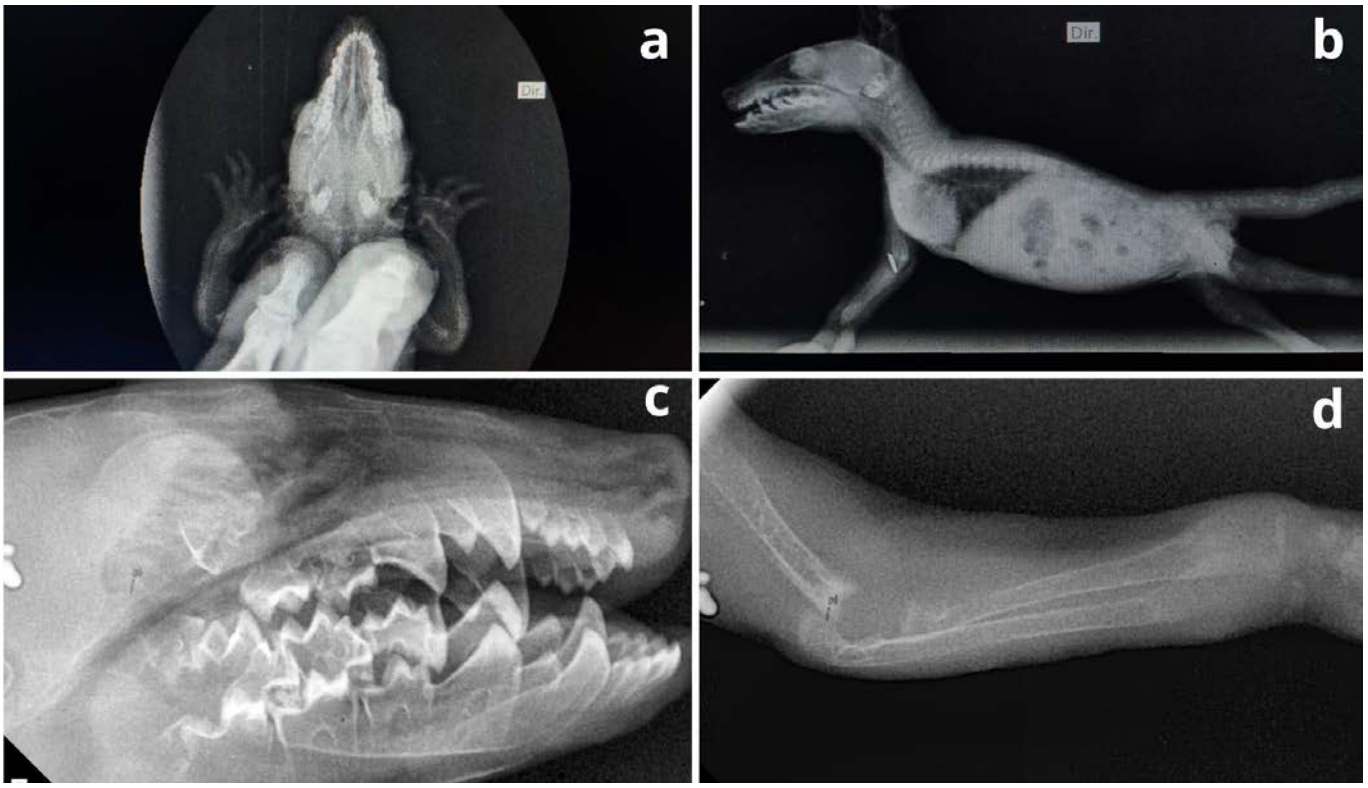
a
Dir
b
Dir
c
d

ORGANIZAÇÃO:

Associação Brasileira de Veterinários de Animais Selvagens
ABRAVAS

PATROCINADORES

CATEGORIA DIAMANTE

MEGA ZOO

zoetis

CATEGORIA OURO

alcon®

CATEGORIA PRATA

CANTERA
INGLÊS PARA VETERINÁRIOS

NUTRÓPICA
ALIMENTO SUPER PREMIUM

silvestres

CATEGORIA BRONZE

FUNNY FERRETS

the WildPlace
Educação para Conservação